

IMÁGENES EN PEDIATRÍA

## Fractura craneal deprimida congénita: ¿actitud a seguir?



### Congenital depressed skull fracture: The steps to follow?

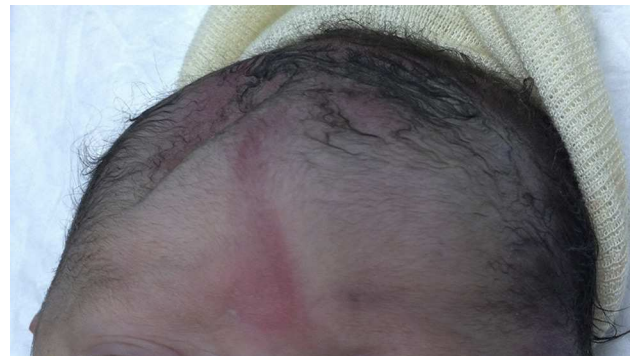M. García Reymundo<sup>a,\*</sup>, R. Real Terrón<sup>b</sup>, I. Sáez Díez<sup>a</sup> e E. Piñán López<sup>a</sup>

<sup>a</sup> Unidad de Neonatología, Hospital de Mérida, Mérida, Badajoz, España

<sup>b</sup> Servicio de Neuropediatría, Hospital de Mérida, Mérida, Badajoz, España

Disponible en Internet el 16 de marzo de 2015

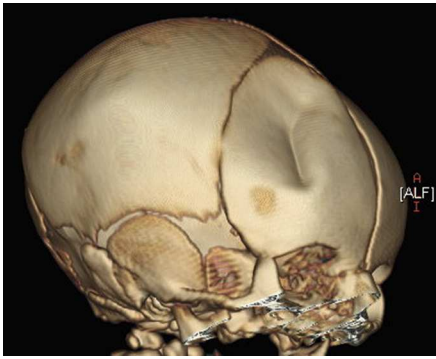
Las fracturas craneales deprimidas congénitas son un hallazgo raro (0,3 a 2/10.000 partos)<sup>1</sup>. Pueden aparecer sin ningún antecedente traumático que las justifique, pero las más frecuentes son las relacionadas con partos instrumentados, donde la aparición de lesiones intracraneales también es mayor (30% vs. 0%). Recién nacida, término, que nace mediante parto espontáneo, distócico, instrumentalizado (ventosa y espátulas). No precisa reanimación y presenta un hundimiento craneal frontal derecho, crepitante, con una lesión cutánea eritematosa lineal en su superficie (fig. 1). La exploración neurológica es normal. En la tomografía computarizada craneal no se advierten lesiones intracraneales y confirma la fractura con hundimiento del hueso frontal derecho (fig. 2). La paciente es derivada al centro hospitalario de referencia, donde se realizan una craneotomía y una reconstrucción craneal. No disponemos de líneas claras de manejo para estas fracturas, pudiendo optar entre mantener una actitud expectante o una terapéutica activa, tanto quirúrgica como no quirúrgica. Cada vez son más los partidarios del manejo conservador cuando no hay lesiones intracraneales, en espera de una resolución espontánea<sup>2</sup>. En los casos en los



**Figura 1** Imagen del hundimiento craneal advertido al nacimiento.

que se decide una actitud terapéutica activa, la elevación de la fractura mediante succión (extractor de vacío o de leche materna) se está convirtiendo en el tratamiento estándar<sup>3</sup>. Los candidatos a craneotomía serían aquellos que presentan fragmentos óseos en el cerebro, déficits neurológicos o lesiones en la duramadre con pérdida de líquido cefalorraquídeo. Con la revisión posterior de nuestro caso, se llegó a la conclusión de que la actitud expectante habría sido una opción válida, de ahí la importancia de recordar esta entidad y valorar la indicación del manejo conservador.

\* Autor para correspondencia.  
Correo electrónico: [melegr79@gmail.com](mailto:melegr79@gmail.com)  
(M. García Reymundo).



**Figura 2** Reconstrucción en 3 dimensiones de la TC, craneal donde se advierte fractura con hundimiento del hueso frontal derecho.

## Bibliografía

1. Arifin MZ, Gill AS, Anwar AD, Djuwantono T, Faried A. Spontaneous depressed skull fracture during vaginal delivery: A report of two cases and literature review. *The Indian Journal of Neurotrauma*. 2013;10:e37.
2. Hanlon L, Hogan B, Corcoran D, Ryan S. Congenital depression of the neonatal skull: A self limiting condition. *Arch Dis Child Fetal Neonatal Ed*. 2006;91:F272.
3. Mastrapa TL, Fernandez LA, Alvarez MD, Storrs BB, Flores-Urueta A. Depressed skull fracture in Ping Pong: Elevation with Medeva extractor. *Childs Nerv Syst*. 2007;23:787-9.