

IMÁGENES EN PEDIATRÍA

## Eventración diafragmática congénita: causa infrecuente de dificultad respiratoria



### Congenital diaphragmatic eventration: Rare cause of respiratory distress

A. Montes Arjona\*, T. Gavela Pérez, G. Pérez Tejerizo y G. del-Río Camacho

Servicio de Pediatría, Fundación Jiménez Díaz, Madrid, España

Disponible en Internet el 31 de enero de 2015

Lactante de 8 meses que consulta por asimetría torácica y leve dificultad respiratoria desde hace 2 meses. Sin antecedentes perinatales de interés. A la exploración presenta únicamente asimetría torácica con hundimiento de últimas costillas derechas (fig. 1). Se realiza radiografía de tórax, que muestra elevación franca del hemidiafragma derecho (fig. 2) y ecografía torácica que confirma dicha elevación, con diafragma aparentemente íntegro. Finalmente se solicita resonancia magnética torácica secuencia eco de gradiente bajo sedación leve, evidenciándose elevación y adelgazamiento muscular del hemidiafragma derecho, sin solución de continuidad y con movimiento paradójico ipsilateral, compatible con eventración diafragmática congénita (fig. 3). Dado que persiste e incluso aumenta la dificultad respiratoria, se decide intervención quirúrgica mediante plicatura diafragmática, con evolución favorable, permaneciendo el paciente asintomático hasta la actualidad.

La eventración diafragmática es la elevación patológica del diafragma, sin solución de continuidad del mismo. Puede ser congénita, por aplasia de las fibras musculares diafragmáticas, o adquirida, por lesión del nervio frénico y el plexo braquial<sup>1</sup>. Por incorrecto desarrollo o inervación, parte del diafragma es afuncional, presentando un movimiento paradójico consistente en elevación durante la inspiración y descenso durante la espiración, pudiendo desarrollar pos-

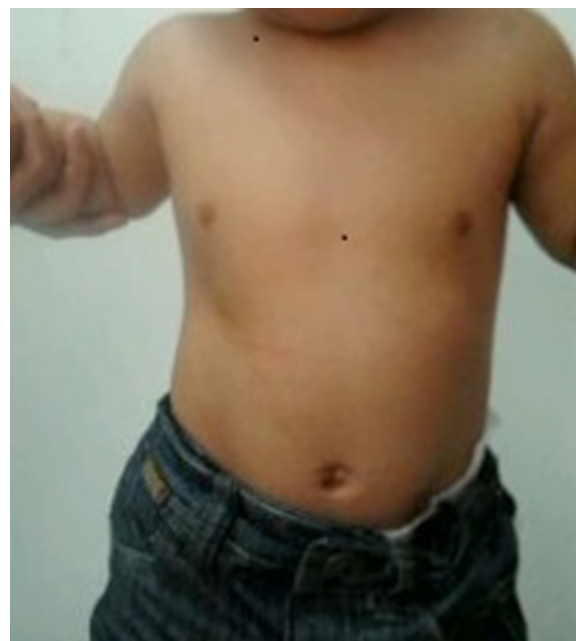
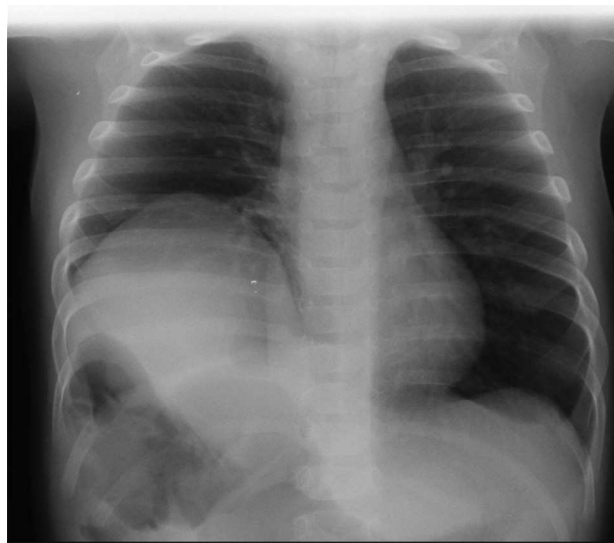
Figura 1 Hundimiento de las costillas inferiores derechas.

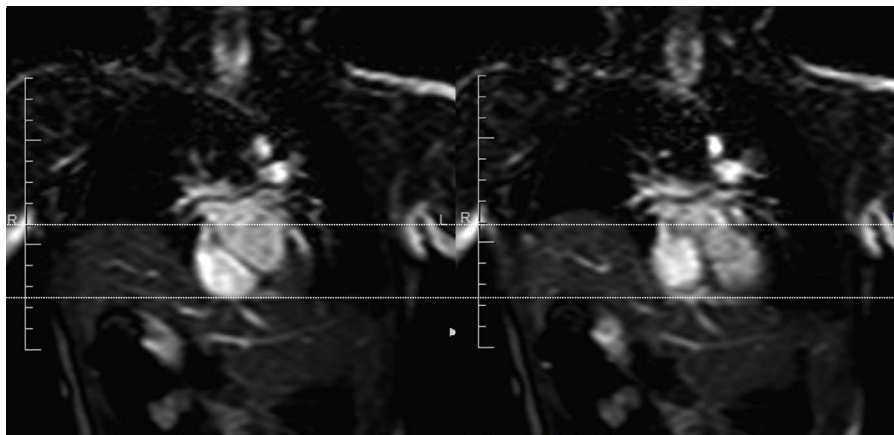
teriormente patología respiratoria debido a la compresión pulmonar e hipoplasia secundarias a dicha elevación<sup>2</sup>. El tratamiento quirúrgico está claramente indicado en pacientes sintomáticos. Cuando el paciente está asintomático, la cirugía es controvertida<sup>3</sup>. En general, se recomienda cuando el diagnóstico se hace en la infancia, especialmente si la

\* Autor para correspondencia.

Correo electrónico: [anamontesarjona@gmail.com](mailto:anamontesarjona@gmail.com)  
(A. Montes Arjona).



**Figura 2** Elevación de la cúpula diafragmática derecha.



**Figura 3** Secuencia de imágenes del estudio RM dinámico en el que se objetiva ascenso del hemidiafragma derecho con descenso del lado contralateral durante la inspiración (movimiento paradójico).

base diafragmática está muy elevada, para evitar hipoplasia del pulmón ipsilateral y asegurar su correcto desarrollo<sup>3</sup>.

### Bibliografía

1. Abad P, Lloret J, Martínez Ibañez V, Patiño B, Boix-Ochoa J. Parálisis diafragmática: patología al alcance del cirujano pediátrico. *Cir Pediatr.* 2001;14:21-4.
2. Groth SS, Andrade RS. Diaphragm plication for eventration or paralysis: A review of the literature. *Ann Thorac Surg.* 2010;89:2146-50.
3. Garrido P, Acastello E. Eventración diafragmática en edad pediátrica. *Rev Med Clin Condes.* 2009;20:776-81.