

IMÁGENES EN PEDIATRÍA

¿Qué hago? No puedo peinar a mi hija

What can I do? I am unable to comb my daughter's hair



C. Gutiérrez García-Rodrigo^{a,*}, V. Gargallo Moneva^a, M.Á. Martínez^b y A. Guerra Tapia^a

^a Departamento de Dermatología, Hospital 12 de Octubre, Madrid, España

^b Departamento de Anatomía Patológica, Hospital 12 de Octubre, Madrid, España

Disponible en Internet el 26 de noviembre de 2014

Paciente de año y medio de edad, sana sin antecedentes de interés, cuya madre refiere que el pelo le crece muy lento y es incapaz de peinarla. A la exploración objetivamos un fototipo II, ojos marrones y pelo del cuero cabelludo de color marrón claro, con aspecto seco y alborotado. Al tacto el pelo es áspero y tieso como un alambre (figs. 1 y 2). No se observan signos de fragilidad capilar. Sus uñas son normales al igual que los dientes. Ante la sospecha clínica de un síndrome de pelo impeinable, una rara displasia pilosa descrita por Dupré en 1973, solicitamos estudio de microscopía. Al microscopio óptico, sobre un corte semifino, se evidencia claramente un canal que recorre el tallo del pelo de forma longitudinal, adquiriendo este una forma triangular en la sección transversal (fig. 3). Morfología conocida como *pili trianguli e caniculi* que confirma el diagnóstico. Esta rara anomalía del tallo piloso es en su mayoría esporádica, aunque se han descrito casos de herencia autosómica recesiva y dominante¹. Afecta solo al pelo del cuero cabelludo, generalmente de forma difusa, respetando al del resto del cuerpo. En una minoría se asocia a otras displasias ectodérmicas: uñas, dientes y glándulas sudoríparas que hay que descartar. Suele mejorar antes de la pubertad², se recomienda dejar

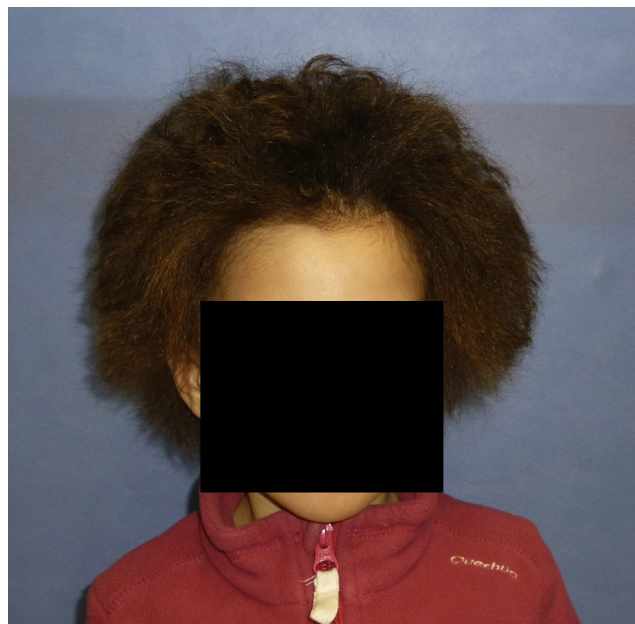

Figura 1 Pelo de aspecto seco, algo rizado, tieso y alborotado.

* Autor para correspondencia.

Correo electrónico: cartota.gutierrez.gr@gmail.com
(C. Gutiérrez García-Rodrigo).

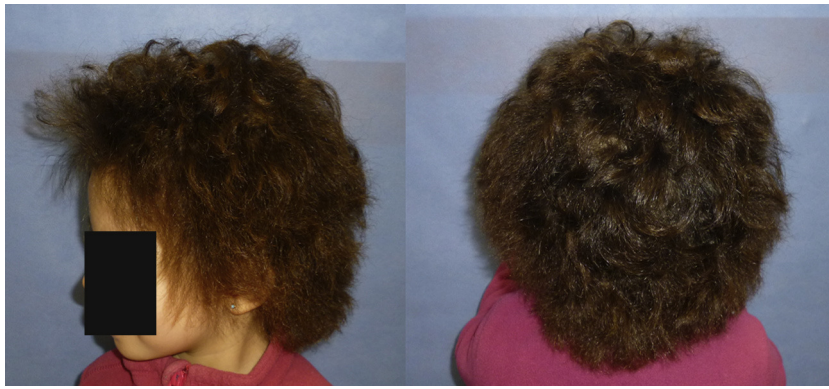

Figura 2 Pelo de aspecto seco, algo rizado, tieso y alborotado.

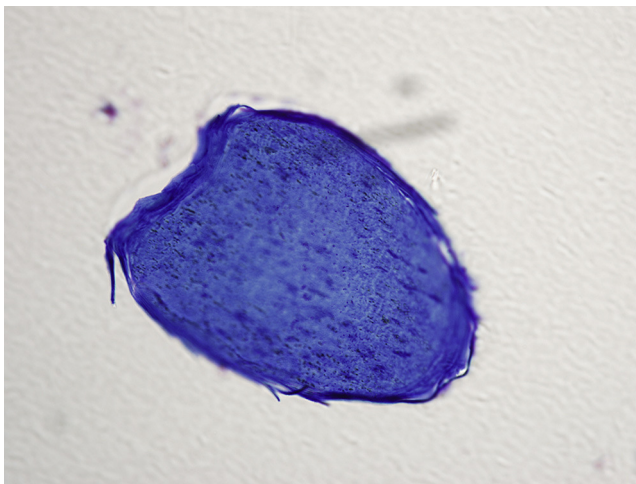


Figura 3 Imagen de microscopio óptico, corte semifino.

el pelo crecer, evitar el excesivo cepillado y usar tanto cepillos suaves como acondicionadores. Algunos autores además aseguran que los suplementos de biotina resultan útiles³.

Bibliografía

1. Rieubland C, de Viragh PA, Addor MC. Uncombable hair syndrome: A clinical report. *Eur J Med Genet.* 2007;50:309–14.
2. Novoa A, Azón A, Grimalt R. Uncombable hair syndrome. *An Pediatr (Barc).* 2012;77:139–40.
3. Shelley WB, Shelley ED. Uncombable hair syndrome: Observations on response to biotin and occurrence in siblings with ectodermal dysplasia. *J Am Acad Dermatol.* 1985;13:97–102.