



ORIGINAL BREVE

Feocromocitoma y paraganglioma en la infancia: a propósito de 2 casos



A. Mosquera Gorostidi*, A. Justo Ranera, S.E. Zakirian Denis, N. González Temprano, M. Sagasetta de Ilúrdoz Uranga y J. Molina Garicano

Servicio de Pediatría, Unidad de Oncología Pediátrica, Complejo Hospitalario de Navarra, Pamplona, Navarra, España

Recibido el 24 de abril de 2014; aceptado el 20 de junio de 2014

Disponible en Internet el 28 de julio de 2014

PALABRAS CLAVE

Feocromocitoma;
Paraganglioma;
Pediátricos;
Catecolaminas;
Metanefrinas

Resumen Los feocromocitomas y los paragangliomas son tumores neuroendocrinos infrecuentes en pediatría; sin embargo, estos representan el tumor endocrino más frecuente en la infancia. La mayoría son esporádicos, cobrando mayor relevancia los síndromes familiares en edad pediátrica. Los avances en el campo de la genética, en bioquímica y en técnicas de imagen han adaptado el manejo de estos tumores; de modo que el estudio bioquímico debe comenzarse ante todo diagnóstico clínico de sospecha, seguido del estudio por imagen y molecular, más aún ante la existencia de un síndrome familiar conocido.

Revisamos aspectos clínicos, diagnósticos y terapéuticos a propósito de 2 casos, presentando el segundo paciente antecedentes de neurofibromatosis tipo 1.

© 2014 Publicado por Elsevier España, S.L.U. on behalf of Asociación Española de Pediatría.

KEYWORDS

Pheochromocytoma;
Paraganglioma;
Children;
Catecholamines;
Metanephrines

Pheochromocytoma and paraganglioma in childhood: A report of 2 cases report

Abstract Pheochromocytomas and paragangliomas are rare neuroendocrine tumors in children and most of them are sporadic. However, they represent the most common endocrine tumor in childhood, and hereditary tumor syndromes are most relevant in these age. Advances in genetic, biochemistry and imaging techniques have revised the management of these tumors; thus A biochemical study should be always initiated once the clinical diagnosis is suspected, followed by imaging and molecular studies, particularly in the context of known familial disease.

The diagnostic and therapeutic features are reviewed after the presentation of two clinical cases, where the second one is a patient with type 1 Neurofibromatosis.

© 2014 Published by Elsevier España, S.L.U. on behalf of Asociación Española de Pediatría.

* Autor para correspondencia.

Correo electrónico: arantxamosquera@hotmail.com (A. Mosquera Gorostidi).

Introducción

Los feocromocitomas y/o paragangliomas son tumores neuroendocrinos productores de catecolaminas, con incidencia en la población general de 1:100.000 pacientes/año, siendo un 10-20% pacientes pediátricos. La sintomatología clínica es variada, generalmente asociada a la secreción hormonal. En ocasiones, el diagnóstico es casual tras una prueba de imagen o en el cribado familiar realizado en ciertos síndromes¹. Suelen presentarse de forma esporádica, observándose una mayor proporción de síndromes genéticos en niños. Es por ello fundamental reconocer sus síntomas, más aún en el contexto de ciertas enfermedades familiares^{2,3}.

Exponemos 2 casos de pacientes con esta afección que han sido atendidos en nuestro centro en los últimos 5 años.

Caso 1

Niña de 14 años, consulta en atención primaria por cefalea holocraneal asociada a dolor abdominal difuso de 3 meses de evolución, de mayor intensidad en los últimos 5 días. La ecografía abdominal evidencia una masa retroperitoneal en región paraaórtica izquierda, bajo los vasos renales, con vascularización Doppler intensa y contornos bien definidos.

La exploración física es normal, salvo hipertensión arterial (HTA) mantenida (160/80 mmHg). Ingresa para estudio, solicitándose analítica con hemograma, bioquímica y estudio de catecolaminas en orina, mostrando aumento de la excreción de noradrenalina (571 $\mu\text{g}/24\text{h}$) y 4-OH-metoximandelato (13,2 mg/24 h). Se realiza una resonancia

magnética (RMN) abdominal, observándose lesión nodular retroperitoneal en la región paraaórtica izquierda, con captación de gadolinio moderada. Se realiza una gammagrafía con 123-metaiodobenzilguanidina (I-123-MIBG), sin presentar captación, y RMN cerebral, que resulta normal.

Ante la orientación diagnóstica de feocromocitoma extraadrenal, se realiza exéresis quirúrgica previo bloqueo alfaadrenérgico. El estudio anatomopatológico confirma el diagnóstico de paraganglioma simpático extrarrenal. Macroscópicamente, la pieza está delimitada por una fina cápsula con área central estrellada de aspecto mixoide. Microscópicamente, muestra nidios de células con citoplasma amplio, eosinófilo, positivas inmunohistoquímicamente para S-100, cromogranina y sinaptofisina. Se realiza un estudio genético mostrando mutación del gen SDHB (fig. 1).

Caso 2

Niña de 14 años con neurofibromatosis familiar tipo 1, que refiere cefalea pulsátil bitemporal, palpitaciones y vómitos desde hace 4 meses. Se solicita ecografía abdominal, objetivándose desplazamiento del riñón izquierdo por masa con vascularización escasa, en el espacio anatómico correspondiente a la glándula suprarrenal.

La exploración física es normal, salvo la presencia de neurofibromas generalizados en la piel. Ingresa para estudio con sospecha de feocromocitoma, solicitándose estudio de catecolaminas en orina. Muestra aumento de adrenalina (150 $\mu\text{g}/24\text{h}$), noradrenalina (713 $\mu\text{g}/24\text{h}$) y 4-OH-metoximandelato (24,3 mg/24 h). La RMN abdominal

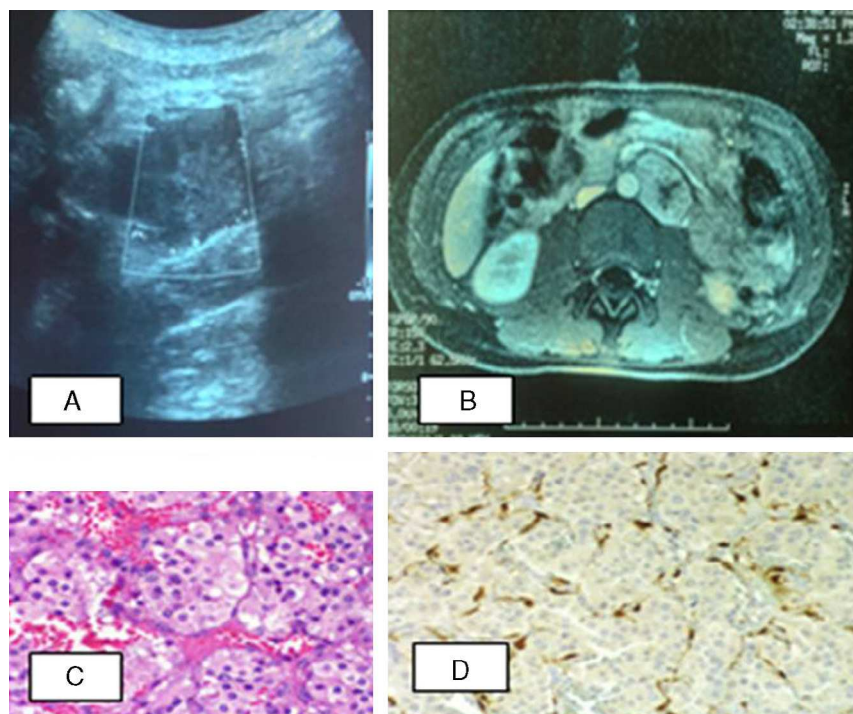


Figura 1 Paciente 1. A) Ecografía abdominal: en la región paraaórtica izquierda, masa de contornos bien definidos con ecogenidad intermedia. B) RM abdominal: lesión nodular retroperitoneal, captación de contraste moderada con gadolinio. C) Tumoración constituida por nidios de células con citoplasma amplio, eosinófilo, finamente granular. D) Inmunohistoquímica: células sustentaculares positivas inmunohistoquímicamente para S-100.

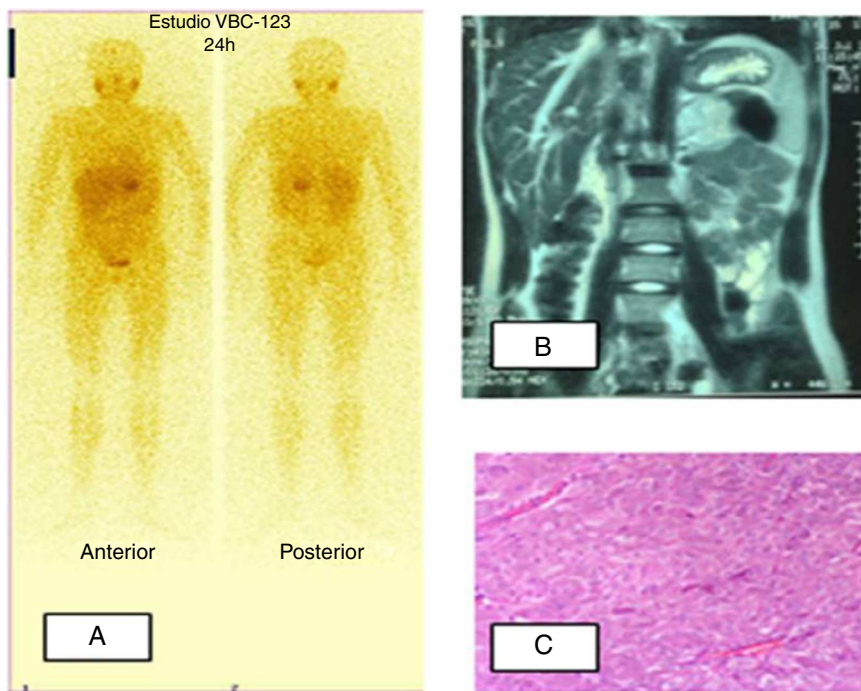


Figura 2 Paciente 2. A) Gammagrafía MIBG I123: hiperfijación a nivel de suprarrenal izquierda. B) RM abdominal: tumoración redondeada en localización anterior y superior al riñón izquierdo, intensidad heterogénea con hiperintensidad en T2. C) Tumoración constituida por nidos de células poligonales rodeados por finos capilares. Las células muestran citoplasma amplio eosinófilo y granular. El núcleo es grande con cromatina abierta y nucléolo patente.

objetiva una tumoración redondeada, delimitada, de localización superoanterior al riñón izquierdo, con zonas de necrosis interna. Se solicita I-123-MIBG, presentando zona de hiperfijación a nivel de la glándula suprarrenal izquierda, compatible con el diagnóstico de presunción. La RMN cerebral resulta normal.

Tras bloqueo alfaadrenérgico, se realiza exéresis del tumor. El estudio anatomopatológico confirma el diagnóstico de feocromocitoma. Macroscópicamente, es un tumor sólido, delimitado por una fina cápsula con coloración amarillo-anaranjada. Microscópicamente, presenta nidos de células poligonales, células con citoplasma amplio eosinófilo y núcleos grandes con cromatina abierta sin necrosis. Pendiente de recibir estudio genético (fig. 2).

Discusión

El feocromocitoma y/o paraganglioma es un tumor neuroendocrino derivado de las células cromafines de la cresta neural, denominándose feocromocitoma si asienta sobre la médula suprarrenal y paraganglioma si asienta en paraganglios simpáticos y parasimpáticos, generalmente en retroperitoneo y tórax². Pese a que muchos autores utilizan indistintamente el término feocromocitoma para referirse a ambos, es necesario saber que existe una clara distinción en ellos, tanto por el riesgo de malignización como por el estudio genético.

Aunque la incidencia de feocromocitomas es baja, el 20% corresponde a pacientes pediátricos⁴, tratándose del tumor endocrino más frecuente de la infancia⁵. Ciertas características epidemiológicas difieren en la población

Tabla 1 Manifestaciones clínicas descritas en feocromocitoma y/o paraganglioma

Manifestaciones frecuentes	Otras
Hipertensión arterial	Trastorno de conducta
Cefalea	Malestar general
Sudoración profusa	Estreñimiento
Taquicardia y palpitaciones	Dolor epigástrico
Náuseas y vómitos	Dolor lumbar
Visión borrosa	Hipotensión ortostática
Pérdida de peso	Fiebre
Palidez	Convulsiones
Sudoración acra	Alteraciones endocrinológicas
Temblor	Hiperglucemia
Dolor epigástrico	Diarrea (secreción de VIP)
Dolor lumbar	Poliuria (secreción inadecuada de ADH)
Crisis de ansiedad	Síndrome de Cushing (secreción de CRH/ACTH)
	Gigantismo (secreción GHRH)
	Hipercalcemia (estimulación PTH)
	Alteraciones cardiovasculares
	Miocarditis
	Accidentes cerebrovasculares
	Infarto agudo de miocardio
	Edema pulmonar

Tabla 2 Síndromes y asociaciones familiares con feocromocitomas y/o paragangliomas

	Prevalencia Herencia	Gen	Características clínicas generales	Características feocromocitoma, paraganglioma
<i>MEN 2</i>	1:40.000 AD			5. ^a -6. ^a década de la vida Mayoría multifocales y extradrenales Menos del 5% malignos
<i>MEN 2A</i>		RET (10q11.2)	Carcinoma medular de tiroides Feocromocitoma (50%) Adenoma/hiperplasia de paratiroides (raro)	
<i>MEN 2B</i>		RET (10q11.2)	Carcinoma medular de tiroides Feocromocitoma (50%) Ganglioneuromatosis mucosas e intestinal	
<i>NF1</i>	1: 30.000-50.000 AD	NF1 (17q11.2)	Neurofibromas Manchas café con leche Nódulos de Lish Escoliosis y displasias vertebrales Feocromocitoma (5%) Gliomas ópticos Tumores malignos de nervios periféricos Vasculopatía Estenosis de arteria renal	4. ^a década de la vida Benigno (90%) Unilateral (75%)
<i>VHL tipo 2</i>	2-3:100.000 AD	VHL (3p26-p25)	Hemangioblastomas en SNC y retina Feocromocitoma Tumores de saco endolinfático Quistes hepáticos Adenoma quístico en epidídimo y en ligamento ancho Carcinoma renal Cistoadenomas páncreas	3. ^a década de la vida 50% bilaterales o multifocales 5% malignos
<i>PGL</i>				Mutaciones SDHD tienen impintig materno Mutaciones SDHB presentan mayor frecuencia de enfermedad metastásica
<i>PGL1</i>		SDHD (11q23)	Feocromocitomas Paragangliomas (cabeza y cuello)	
<i>PGL2</i>		SDH5, aka SDHAF2	Paragangliomas (cabeza y cuello)	
<i>PGL3</i>		(11q13.1)	Paragangliomas (cabeza y cuello)	
<i>PGL4</i>		SDHC (1q21)	Feocromocitomas Paragangliomas (abdominal)	
		SDHB (1p36.1-p35)		

MEN: neoplasia endocrina múltiple; NF1: neurofibromatosis tipo 1; PGL: síndrome de paraganglioma familiar VHL: síndrome de von Hippel-Lindau.

infantil de la adulta: existe mayor prevalencia en el sexo masculino, mayor porcentaje de tumores bilaterales y paragangliomas³⁻⁶ y, recientemente, se ha visto que hasta en un 40% de los niños existe mutación genética conocida, aumentando hasta el 70% el porcentaje de feocromocitomas hereditarios en menores de 10 años^{7,8}.

La sintomatología clínica es muy diversa (tabla 1), principalmente debida a la excreción de catecolaminas. La tríada clásica de cefalea, sudoración y taquicardia junto con la HTA son así signos de sobreactividad simpática. En las series pediátricas, la HTA se encuentra en un 60-90% de los casos, normalmente mantenida y no en forma de crisis hipertensivas, como ocurre en adultos^{3,4}, y síntomas como sudoración, vómitos y poliuria son muy frecuentes^{7,9}. Algunos pacientes

permanecen asintomáticos, realizándose el diagnóstico tras una prueba de imagen de manera fortuita. Por ello, aunque sea baja la incidencia de presentar un feocromocitoma ante un incidentaloma o paciente hipertenso^{10,11}, este debe siempre descartarse.

La mayoría de los feocromocitomas son esporádicos, cobrando los síndromes familiares especial relevancia en edad pediátrica por su mayor frecuencia. En la tabla 2 describimos las principales características de los síndromes más representativos. Existe una importante asociación entre estos tumores aparentemente esporádicos y mutaciones reconocibles en líneas germinales del ADN en niños^{3,8,12}, reforzando así la idea de la importancia del estudio genético ante el hallazgo de dicho tumor.

La sospecha clínica debe seguirse del diagnóstico bioquímico, debiéndose realizar en todo paciente con sintomatología compatible, ante incidentaloma abdominal y en pacientes con predisposición hereditaria conocida, siendo el fin demostrar un aumento de catecolaminas y de sus metabolitos en plasma y orina^{2,13-15}. El diagnóstico bioquímico en niños requiere de intervalos de referencia según la edad¹⁴ y es esencial prevenir posibles causas de falsos positivos, como la ingesta de alimentos estimulantes, la actividad física o ciertos medicamentos.

Tras el estudio bioquímico se realiza el diagnóstico por imagen. No obstante, en familias con riesgo de desarrollo tumoral debe realizarse independientemente del resultado de las catecolaminas¹⁶. La ecografía, de fácil acceso y la primera a realizar en un paciente con clínica de sospecha, presenta baja sensibilidad. Por ello, se precisa de técnicas con sensibilidad elevada, como la tomografía computarizada y/o la RMN. Sin embargo, esta disminuye en tumores extraadrenales, metastásicos o recurrentes, además de presentar baja especificidad. Debe realizarse, por tanto, un estudio de imagen funcional adicional con escintigrafía, siendo la I-123-MIBG la prueba diagnóstica de elección, pues presenta gran afinidad por la médula adrenal, el tejido adrenérgico nervioso y las células del feocromocitoma. En el caso de no ser diagnóstica, puesto que puede presentar limitaciones, puede plantearse la utilización de otros radiotrazadores o métodos en el diagnóstico de localización, como es el uso de la tomografía por emisión de positrones, una nueva modalidad de escintigrafía con rendimiento similar a la MIBG, con la ventaja de no precisar bloqueo tiroideo previo y rapidez de obtención de imágenes^{4,16}.

Tras el diagnóstico, es fundamental realizar un estudio molecular dada la alta asociación genética descrita^{3,8}.

El tratamiento curativo es la exéresis quirúrgica, consiguiéndose un 90% de remisión completa. Este conlleva elevado riesgo cardiovascular, por lo que se deben adoptar medidas quirúrgicas para bloquear los efectos del exceso de las catecolaminas al menos 10-14 días antes de la cirugía¹⁷, más estrecha monitorización intraoperatoria para reducir dichas complicaciones. La mayor experiencia en pacientes pediátricos se tiene con fenoxibenzamina^{9,12,18}, antagonista no competitivo de los receptores alfa 1-postsinápticos y alfa 2-presinápticos. La dosis de fenoxibenzamina se aumenta de manera progresiva hasta conseguir estabilización de los niveles de presión arterial (inicio a 0,2 mg/kg/día con aumento progresivo de 0,2 mg/kg cada 4 días, dosis máxima 4 mg/kg/día). Nunca debe instaurarse tratamiento betabloqueante si no se ha conseguido un bloqueo alfa efectivo, al poder desencadenar una crisis hipertensiva. Previo a la intervención quirúrgica, debe descartarse la presencia de miocardiopatía dilatada, puesto que el manejo de las complicaciones cambiaría.

La técnica quirúrgica más usada es al abordaje mediante laparoscopia¹⁶, reservando la laparotomía en enfermedad invasora o metastásica. Se realizan adrenalectomías totales en pacientes con feocromocitomas esporádicos unilaterales⁹ y adrenalectomía subtotal si el tamaño es menor a 5 cm. En pacientes con enfermedad bilateral, se realizan adrenalectomías subtotales o adrenalectomía subtotal unilateral más adrenalectomía total contralateral con el fin de evitar la supresión adrenal¹⁹.

Como conclusiones, se debe destacar que, aunque los feocromocitomas y los paragangliomas son tumores raros en la infancia, suponen el tumor endocrino más frecuente en la edad pediátrica. Es esencial conocer la clínica indicativa de estos y, ante su sospecha, es imperativo realizar una prueba de imagen para descartar la existencia de posibles masas abdominales junto con un análisis bioquímico. Igualmente, ante un incidentaloma abdominal aislado, debe buscarse también un posible aumento de catecolaminas en el organismo. La reciente asociación de feocromocitomas y paragangliomas esporádicos a mutaciones reconocibles hace necesario realizar un estudio genético ante el hallazgo de dichos tumores.

Conflicto de intereses

Los autores declaran no tener ningún conflicto de intereses.

Bibliografía

1. Pham TH, Moir C, Thompson GB, Zarroug AE, Hamner CE, Farley D, et al. Pheochromocytoma and paraganglioma in children: A review of medical and surgical management at a tertiary care centre. *Pediatrics*. 2006;118:1109-17.
2. Lenders JW, Eisenhofer G, Mannelli M, Pacak K. Pheochromocytoma. *Lancet*. 2005;366:665-75.
3. Barontini M, Levin G, Sanso G. Characteristics of pheochromocytoma in a 4- to 20-year-old population. *Ann NY Acad Sci*. 2006;1073:30-7.
4. Pozo Román J. Feocromocitoma. *An Pediatr*. 2006;64 Supl 2:92-9.
5. Ein SH, Shandling B, Wesson D, Filler R. Recurrent pheochromocytomas in children. *J Pediatr Surg*. 1990;25:1063-5.
6. Pham TH, Moir C, Thompson GB, Zarroug AE, Hamner CE, Farley D, et al. Pheochromocytoma and paraganglioma in children: A review of medical and surgical management at a tertiary care center. *Pediatrics*. 2006;118:1109-17.
7. Neumann HP, Bausch B, McWhinney SR, Bender BU, Gimm O, Franke G, et al. Germ-line mutations in nonsyndromic pheochromocytoma. *N Engl J Med*. 2002;346:1459-66.
8. De Krijger RR, Petri BJ, van Nederveen FH, Korpershoek E, de Herder WW, de Muinck Keizer-Schrama SM, et al. Frequent genetic changes in childhood pheochromocytomas. *Ann NY Acad Sci*. 2006;1073:166-76.
9. Hack HA. The perioperative management of children with pheochromocytoma. *Paediatr Anaesth*. 2000;10:463-76.
10. Haws R, Joseph M, Adelman R. Two cases of pheochromocytoma presenting with ADHD (attention deficit hyperactivity disorder)-like symptoms. *Pediatr Nephrol*. 2008;23:473-5.
11. Mansmann G, Lau J, Balk E, Rothberg M, Miyachi Y, Bornstein SR. The clinically inapparent adrenal mass: Update in diagnosis and management. *Endocr Rev*. 2004;25:309-40.
12. Ludwig AD, Feig DI, Brandt ML, Hicks MJ, Fitch ME, Cass DL. Recent advances in the diagnosis and treatment of pheochromocytoma in children. *Am J Surg*. 2007;194:792-6.
13. Young Jr WF. Pheochromocytoma and primary aldosteronism: Diagnostic approaches. *Endocrinol Metab Clin North Am*. 1997;26:801-27.
14. Weise M, Merke DP, Pacak K, Walther MM, Eisenhofer G. Utility of plasma free metanephrines for detecting childhood pheochromocytoma. *J Clin Endocrinol Metab*. 2002;87:1955-60.
15. Havekes B, Romijn JA, Eisenhofer G, Adams K, Pacak K. Update on pediatric pheochromocytoma. *Pediatr Nephrol*. 2009;24:943-50.

16. Timmers HJ, Chen CC, Carrasquillo JA, Whatley M, Ling A, Havekes B, et al. Comparison of ¹⁸F-fluoro-L-Dopa, ¹⁸F-fluoro-deoxyglucose, and ¹⁸F-fluorodopamine PET and ¹²³I-MIBG scintigraphy in the localization of pheochromocytoma and paraganglioma. *J Clin Endocrinol Metab.* 2009;94:4757–67.
17. Pacak K, Eisenhofer G, Ahlman H, Bornstein SR, Gimenez-Roqueplo AP, Grossman AB, et al. Pheochromocytoma: Recommendations for clinical practice from the First International Symposium October 2005. *Nat Clin Pract Endocrinol Metab.* 2007;3:92–102.
18. Pacak K, Linehan WM, Eisenhofer G, Walther MM, Goldstein DS. Recent advances in genetics, diagnosis, localization, and treatment of pheochromocytoma. *Ann Intern Med.* 2001;134:315–29.
19. Brunt LM, Lairmore TC, Doherty GM, Quasebarth MA, DeBenedetti M, Moley JF. Adrenalectomy for familial pheochromocytoma in the laparoscopic era. *Ann Surg.* 2002;235:713–20.