

Sitosterolemia en paciente de 2 años con xantomas y alteraciones hematológicas[☆]



Sitosterolemia in a 2 year-old child with xanthomas and hematological anomalies

Sr. Editor:

La sitosterolemia es un raro trastorno del metabolismo lipídico descrita en 1974¹, en el que, debido a un defecto en la excreción intestinal y hepática de esteroides de origen vegetal absorbidos a nivel intestinal, se produce un acúmulo de los mismos en sangre y tejidos que determina manifestaciones clínicas variables y un importante riesgo de enfermedad cardiovascular y muerte prematura. En condiciones normales, menos del 5% de los fitosteroles absorbidos (sitosterol, campesterol, estigmasterol) permanecen en el organismo². La causa es una mutación en los genes ABCG5 o ABCG8 del cromosoma 2p21³ que codifican para dos transportadores intestinales denominados ABCG5 y ABCG8. Los heterocigotos son clínicamente normales y pueden presentar niveles ligeramente elevados de fitosteroles en el plasma⁴.

Los niveles de colesterol suelen ser normales, aunque ocasionalmente pueden estar significativamente elevados, incluso en pacientes con lactancia materna y, supuestamente, antes de la elevación de los fitosteroles en sangre.

Clínicamente, son característicos los xantomas tendinosos sobre el tendón de Aquiles y los extensores de la mano, tuberosos de localización variable, artritis y artralgiás, así como alteraciones en la morfología de los hematíes y las plaquetas por modificación de los lípidos de sus membranas⁵. Pueden ser causa de arterioesclerosis con importante riesgo cardiovascular habiéndose descrito IAM a los 16 años⁶ y muerte súbita con 5 años⁷.

Se ha descrito paraplejía secundaria a la compresión de cordón medular por xantomas⁸ e insuficiencia suprarrenal en 2 hermanas con sitosterolemia⁹.

Las referencias de tratamiento se basan en experiencias personales, siendo ineficaces las estatinas y habiéndose comunicado respuestas variables con resinas quelantes. La restricción dietética de estos fitosteroles es muy difícil, dada su amplia distribución en el reino vegetal y donde existe consenso es en la eficacia de la ezetimiba con una reducción del 50% de los niveles de fitosteroles en plasma, siendo la dosis de 10 mg/día la habitualmente utilizada¹⁰.

El caso que comunicamos puede ser, según la bibliografía consultada, el primero de esta entidad en una niña de nuestro país y en la etnia magrebí. Se trata de una niña de 2 años remitida desde la consulta de dermatología por presentar, asociados a xantomas cutáneos, unos niveles de colesterol muy elevados.

Padres consanguíneos (primos) de etnia magrebí. Tomó lactancia materna durante 20 meses, siendo exclusiva los 6 primeros. No existía historia familiar de dislipidemias, alteraciones cardiovasculares o endocrinológicas.

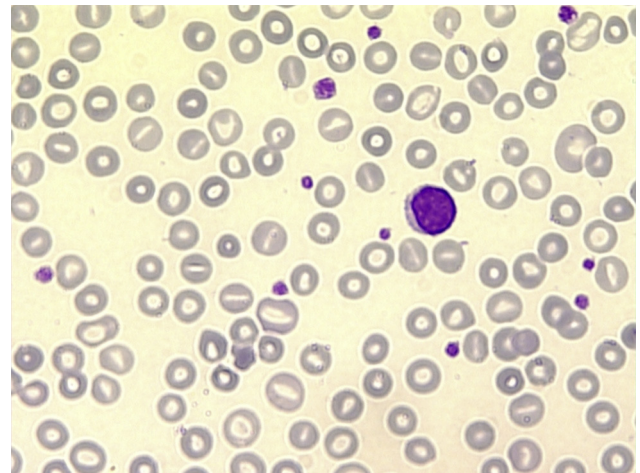


Figura 1 Anisocitosis eritrocitaria y macrotrombocito.

La somatometría, la exploración clínica y las constantes biológicas eran normales, exceptuando la presencia con carácter simétrico de xantomas tuberosos sobre áreas articulares en codos, muñecas, rodilla y tobillos, así como en pliegue interglúteo. No existían xantomas tendinosos.

El estudio histológico de las lesiones cutáneas demostró la presencia de células espumosas con abundante contenido lipídico.

La bioquímica general, incluida serie férrica, el metabolismo calcio-fósforo, el estudio de hemólisis y la función hepática, renal y tiroidea fueron normales.

Presentaba anemia hipocrómica y microcítica, con anisocitosis y macrotrombocitos (fig. 1). El estudio electroforético de las hemoglobinas A, F y A2 y del genotipo de las cadenas alfa 3.7 y 4.2 fue normal.

En el perfil lipídico destacaba un colesterol total de 623 mg/dl, colesterol ligado a LDL 570 mg/dl y apolipoproteína (apo) B 319 mg/dl (VN: 51-126). Los triglicéridos y la apo A eran normales.

Inicialmente, se sospechó una hipercolesterolemia familiar que fue descartada al comprobar la ausencia de antecedentes de hipercolesterolemia y de accidentes cerebrovasculares en familiares y tras el estudio del gen LDLr, APO B, PCSK9 y de la variación de copias a nivel exónico del LDLr, que mostró una actividad normal del receptor.

De forma espontánea, sin mediar tratamiento farmacológico alguno, la niña presentó una práctica normalización de los niveles de colesterol coincidente con la involución de los xantomas cutáneos. Esta insólita circunstancia hizo pensar en la posibilidad de que se tratara de una sitosterolemia, hecho comprobado al determinar los fitosteroles plasmáticos por cromatografía de gases GC/FID con valores de sitosterol de 927 mmol/l y campesterol de 387 mmol/l (VN: < 3).

Se realizó estudio de los genes ABCG5 y ABCG8, que identificó una mutación en homocigosis en el gen ABCG8 (c.1720G>A (p.Gly 574 Arg), responsable del cuadro. Los padres presentan la misma mutación en heterocigosis.

La ecografía de tronco carotídeo, el electrocardiograma y el ecocardiograma fueron normales.

A los 3 años y medio de edad, se inició tratamiento con ezetimiba a dosis de 5 mg día, presentando 2 meses después una disminución 57% en los niveles de sitosterol y un 22% en

[☆] El trabajo se ha comunicado en forma de póster en el Congreso de la Sociedad Europea de Endocrinología Pediátrica (ESPE), celebrado en Milán entre el 19 y el 22 de septiembre del 2013.

Tabla 1 Evolución de los lípidos en plasma de la paciente

	Inicial	2 meses	4 meses	9 meses	12 meses	EZETIMIBA	Tras 2 meses de tratamiento
Col T (mg/dl)	623	347	278	271	229		216
LDL-c (mg/dl)	570	292	225	205	179		137
HDL-c (mg/dl)	34	40	36	52	29		66
Triglicéridos (mg/dl)	93	74	87	71	105		64
Sitosterol (mmol/l)	-	-	-	927	-		403,8
Campesterol (mmol/l)	-	-	-	387,6	-		293,2
Betacolestanol (mmol/l)	-	-	-	56,9	-		35,5

los de campesterol, no presentando efectos secundarios a la medicación (tabla 1). Actualmente, se ha incrementado la dosis de ezetimiba a 10 mg, quedando pendiente evaluar la respuesta.

Agradecimientos

Nuestro agradecimiento a Begoña Lejona, por su inestimable ayuda en las búsquedas bibliográficas.

Bibliografía

- Bhattacharyya AK, Connor WE. Beta-sitosterolemia and xanthomatosis. A newly described lipid storage disease in two sisters. *J Clin Invest.* 1974;53:1033-43.
- Salen G, Ahrens Jr EH, Grundy SM. Metabolism of sitosterol in man. *J Clin Invest.* 1970;49:952-67.
- Patel SB, Salen G, Hidaka H, Kwiterovich PO, Stalenhoef AF, Miettinen TA, et al. Mapping a gene involved in regulating dietary cholesterol absorption. *J Clin Invest.* 1998;102:1041-4.
- Salen G, Shefer S, Nguyen L, Ness GC, Tint GS, Shore V. Sitosterolemia. *J Lipid Res.* 1992;33:945-55.
- Rees DC, Iolascon A, Carella M, O'Marcaigh AS, Kendra JR, Jowitz SN, et al. Stomatocytic haemolysis and macrothrombocytopenia (Mediterranean stomatocytosis/macrothrombocytopenia) is the haematological presentation of phytosterolaemia. *Brit J Haematol.* 2005;130:297-309.
- Kolovou G, Voudris V, Drogari E, Palatianos G, Cokkinos DV. Coronary bypass grafts in a young girl with sitosterolemia. *Eur Heart J.* 1996;17:965-6.

- Mymin D, Wang J, Frohlich J, Hegele RA. Image in cardiovascular medicine. Aortic xanthomatosis with coronary ostial occlusion in a child homozygous for a nonsense mutation in ABCG8. *Circulation.* 2003;107:791.
- Hatanaka I, Yasuda H, Hidaka H, Kobayashi M, Okabe H. Spinal cord compression with paraplegia in xanthomatosis due to normocholesterolemic sitosterolemia. *Ann Neurol.* 1990;28:390-3.
- Mushtaq T, Walen JK, Wright NP. Adrenal insufficiency in phytosterolaemia. *Eu J Endocrinol Aug.* 2007;157 Suppl 1:561-5.
- Lütjohann D, Von Bergmann K, Sirah W, Macdonell G, Johnson-Levonas O, Shas A, et al. Long-term efficacy and safety of ezetimibe 10 mg in patients with homozygous sitosterolemia: A 2-year, open-label extension study. *Int J Clin Pract.* 2008;62:1499-510.

F.J. Nuñez Rodríguez^{a,*}, M.J. García Barcina^b,
I. Martínez de Lizarduy^c, C. Fernández Ramos^a
y E. Sánchez González^a

^a Servicio de Pediatría, Hospital Universitario de Basurto, Bilbao, Vizcaya, España

^b Servicio de Genética, Hospital Universitario de Basurto, Bilbao, Vizcaya, España

^c Servicio de Dermatología, Hospital Universitario de Basurto, Bilbao, Vizcaya, España

* Autor para correspondencia.

Correos electrónicos:

f.javier.nunezrodriguez@osakidetza.net,
jjjauna@gmail.com (F.J. Nuñez Rodríguez).

<http://dx.doi.org/10.1016/j.anpedi.2014.06.012>

Oxigenoterapia de alto flujo en planta de hospitalización



High-flow oxygen therapy in a hospital ward

Sr. Editor:

Quisiéramos expresar nuestra opinión sobre la oxigenoterapia de alto flujo (OAF) empleada en plantas de hospitalización. En nuestro hospital, secundario, la venimos empleando desde 2009.

En una encuesta realizada en 2013 por la Sociedad Española de Pediatría Hospitalaria (SEPHO), recogidos los datos de 12 hospitales, sobre una población atendida que

superaba el millón, 4 de cada 1.000 (4.347), requirieron ingreso por insuficiencia respiratoria aguda. De estos, el 9,5% (2,4-16,6%) pasaron a Unidades de Cuidados Intensivos (tabla 1). Podemos decir que la mayoría de las insuficiencias respiratorias recibirá el alta tras haber precisado oxigenoterapia convencional con cánulas, catéteres nasales o mascarillas faciales, además de otros tratamientos. Un porcentaje de estos niños habrá estado en el límite de flujo y FiO2, en una situación que requiere gran vigilancia antes de tomar la decisión de trasladarlo a Cuidados Intensivos. Esta decisión puede suponer recorrer una distancia de varios metros o centenas de kilómetros. La búsqueda de la mejor y más segura asistencia hace que tratemos de encontrar alternativas científicamente avaladas.