

IMÁGENES EN PEDIATRÍA

Hipertensión intracraneal idiopática. Análisis mediante segmentación macular



Idiopathic intracranial hypertension. Analysis by macular segmentation

E. Santos-Bueso*, A. Asorey-García, M. Nieves-Moreno y J. García-Sánchez

Unidad de Neurooftalmología, Servicio de Oftalmología, Instituto de Investigación Sanitaria del Hospital Clínico San Carlos (IdISSC), Madrid, España

Disponible en Internet el 1 de julio de 2014

Niña de 13 años, que consultó por cefalea de 2 meses de evolución, pulsátil, constante y que cedía parcialmente a la analgesia habitual. No presentaba ningún antecedente personal ni familiar de interés ni ninguna alergia conocida a fármacos. No presentaba sobrepeso según el índice de masa corporal. En la exploración presentaba agudeza visual de la unidad en ambos ojos (AO), con polo anterior normal y presión intraocular de 14 mm Hg en AO. En el fondo de ojo presentaba un papiledema asimétrico de predominio en el ojo derecho (fig. 1). La resonancia magnética era normal y en la punción lumbar presentaba una presión de salida de 340 mm de H₂O, con una composición normal. La paciente fue diagnosticada de hipertensión intracraneal idiopática —sin corresponder con el patrón clásico de obesidad y edad fértil—, iniciándose tratamiento médico.

En el análisis de la capa de fibras nerviosas de la retina (CFNR) peripapilar (fig. 2) mediante tomografía de coherencia óptica (Cirrus HD-OCT, Carl ZeissMeditec, Dublin, California, EE. UU.) presentaba edema en 3 cuadrantes en AO. En el análisis de espesor de la capa de células ganglionares y la plexiforme interna (CCG/PI) (fig. 3) mediante segmentación macular presentaba normalidad de estas capas.

El análisis de la CFNR y del espesor de la CCG/PI de la retina mediante OCT es una herramienta muy útil para valorar el daño neuronal enmascarado por el edema, así como para el seguimiento en la evolución del proceso y la respuesta a los diferentes tratamientos pautados¹⁻³.

* Autor para correspondencia.

Correo electrónico: esbueso@hotmail.com (E. Santos-Bueso).

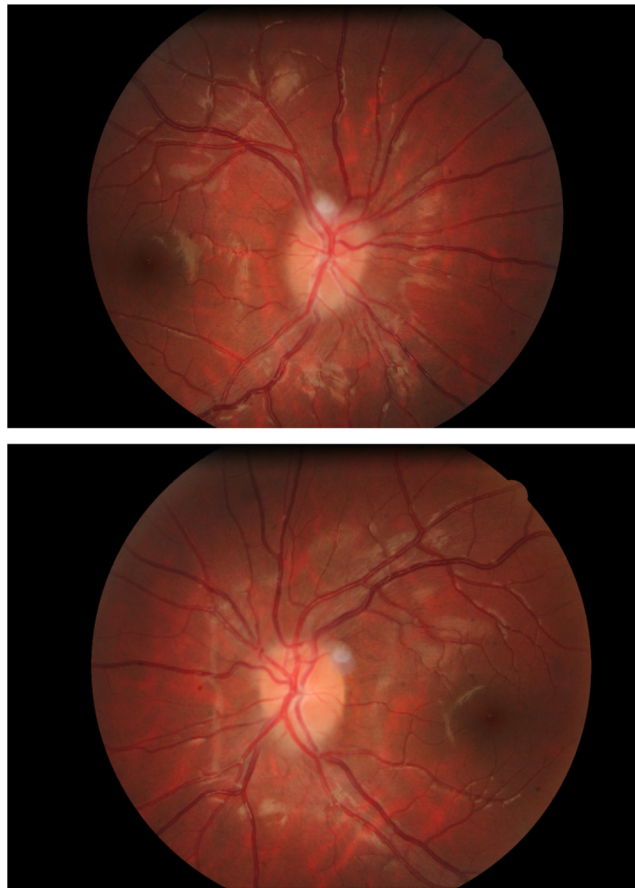


Figura 1 Papiledema incipiente asimétrico de predominio en ojo derecho.

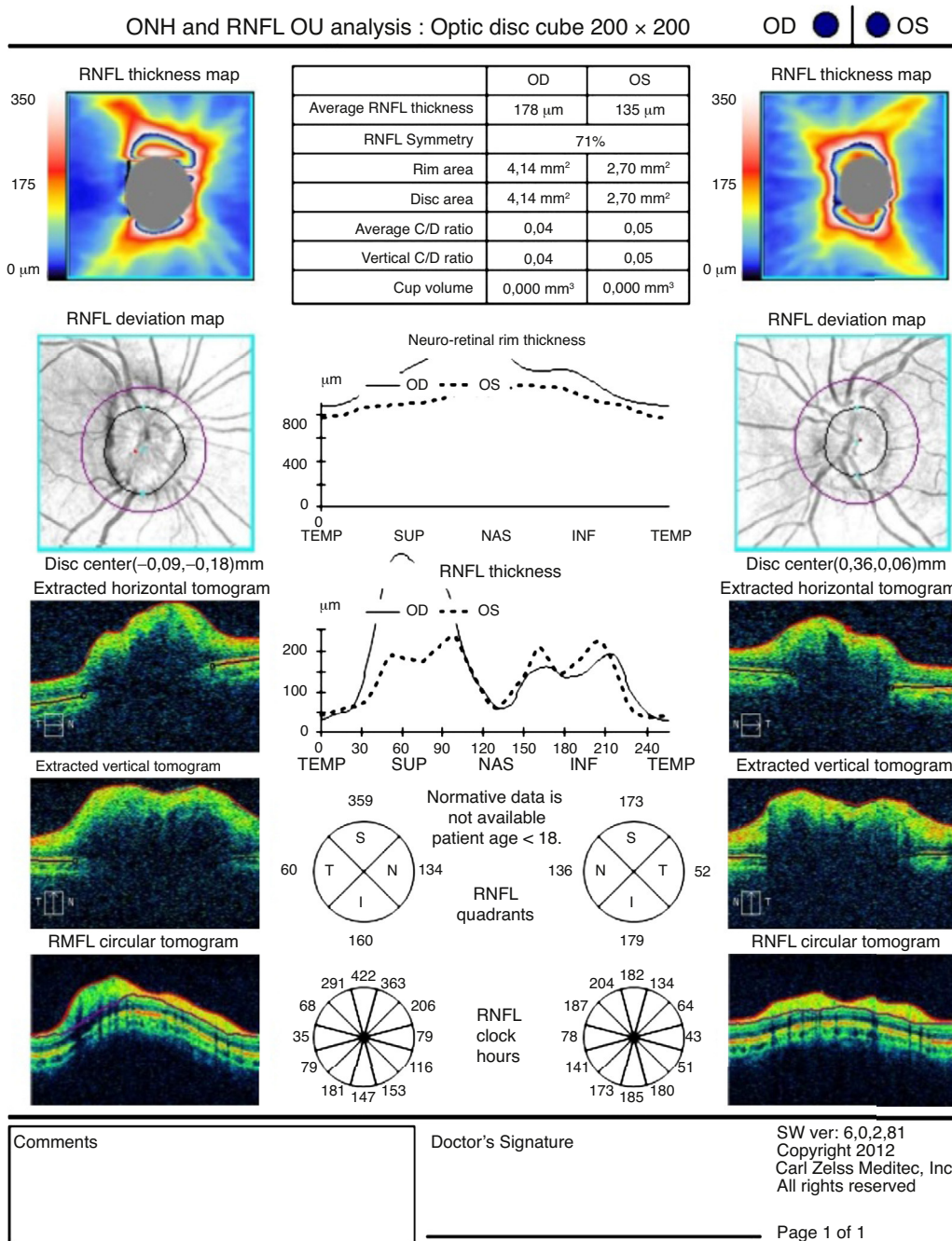


Figura 2 Análisis de la capa de fibras nerviosas peripapilar de la retina con edema en 3 cuadrantes.

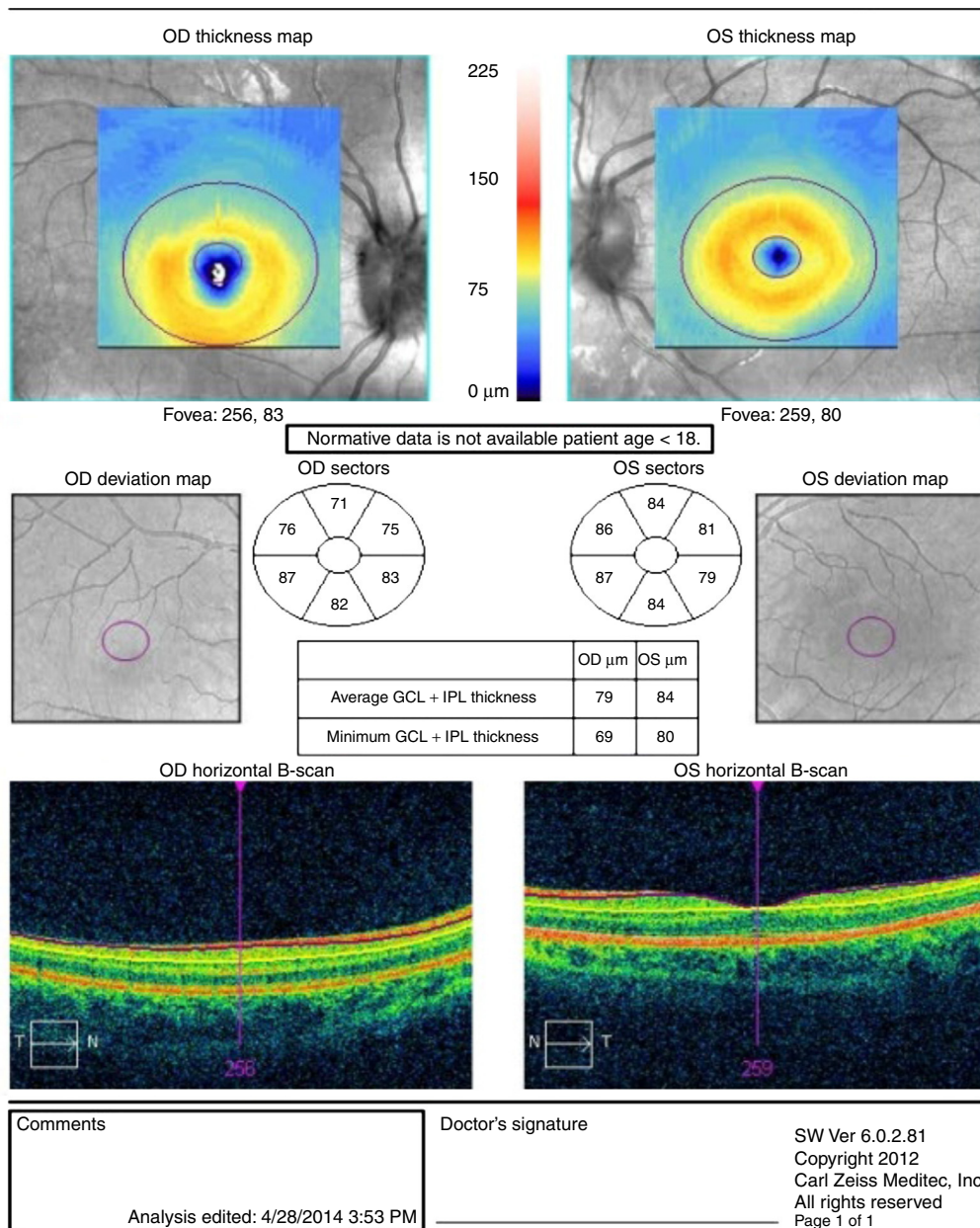


Figura 3 Análisis de la capa de células ganglionares y la plexiforme interna de la retina, que es normal en ambos ojos.

Bibliografía

1. Rebolleda G, Muñoz Negrete FJ. ¿Segmentación macular en Neuro-oftalmología: descriptiva o predictiva? Arch Soc Esp Ophthalmol. 2013;88:289-90.
2. Garcia T, Tourbah A, Setrouk E, Ducasse A, Arndt C. Optical coherence tomography in neuro-ophthalmology. J Fr Ophtalmol. 2012;35:454-66.
3. Barboni P, Carbonelli P, Savini G, Ramos Cdo V, Carta A, Berezovsky A, et al. Natural history of Leber' hereditary optic neuropathy: Longitudinal analysis of the retinal nerve fiber layer by optical coherence tomography. Ophthalmology. 2010;117:623-7.