

**Tabla 1** Resultados de investigación de *G. intestinalis* y *Cryptosporidium* spp. según la edad de la población

Procedencia, edad (años)	<i>Giardia</i>				<i>Cryptosporidium</i>				Total
	Positivo		Negativo		Positivo		Negativo		
	Mujer	Varón	Mujer	Varón	Mujer	Varón	Mujer	Varón	
Guardería < 6	2 <sup>a</sup>	1	31	26	7 <sup>b</sup>	1	26	26	60
Familiares 6 a 16	2 <sup>b</sup>	0	2	5	0	0	4	5	9
Trabajadores > 16	0	0	4	2	0	0	4	2	6
Total	4	1	37	33	7	1	34	33	75

<sup>a</sup> Solo se detectaron mediante antígenos.

<sup>b</sup> Solo se detectó antígeno en un caso.

gran rentabilidad clínica la búsqueda adicional de *Giardia* y *Cryptosporidium* mediante coproantígenos en niños con GEA, junto a bacterias y virus. Estos métodos pueden ser muy útiles en el caso de brotes producidos por alguno de estos 2 parásitos, ya que es una forma muy rápida, sencilla y económica de analizar un elevado número de muestras.

## Bibliografía

- García-Bujalance S, García-Gil V, Baquero-Artigao F. Microbiological diagnosis of *Cryptosporidium* spp. and *Giardia intestinalis* in paediatrics. *Enferm Infecc Microbiol Clin*. 2013;31:193–4.
- García-Tapia AM, Fernández-Gutiérrez del Álamo C, López-García C, García-Martos P, Marín-Casanova P. Brotes epidémicos de criptosporidiosis. *Bol Cont Cal SEIMC*. 2004;14:1–10.
- Navarro-i-Martínez L, del Águila C, Bornay-Llinares FJ. *Cryptosporidium*: A genus in revision. The situation in Spain. *Enferm Infecc Microbiol Clin*. 2011;29:135–43.
- Anónimo. Red Nacional de Vigilancia Epidemiológica. Vigilancia Epidemiológica de la criptosporidiosis en España. *Bol Epid Sem*. 2003;11:277–80.
- Current WL, Garcia LS. Cryptosporidiosis. *Clin Microbiol Rev*. 1991;4:325–58.
- Navarro-I-Martínez L, da Silva AJ, Llovo Taboada J, Del Águila C, Pieniazek NJ, Bornay-Llinares FJ. Molecular characterization of *Cryptosporidium* spp. isolated in humans in two different locations in Spain. *Enferm Infecc Microbiol Clin*. 2013;31:506–10.
- Gutiérrez-Cisneros MJ, Martínez-Ruiz R, Subirats M, Merino FJ, Millán R, Fuentes I. Assessment of two commercially available immunochromatographic assays for a rapid diagnosis of *Giardia duodenalis* and *Cryptosporidium* spp. in human fecal specimens. *Enferm Infecc Microbiol Clin*. 2011;29:201–3.
- Tenorio-Abreu A, Gil-Tomás J, Martínez-Macias O. Comparison between 2 parasite concentration techniques (Copropack versus Mini Parasep Solvent Free). *Enferm Infecc Microbiol Clin*. 2013;31:347–8.
- Anónimo. Resultados de la Vigilancia Epidemiológica de las enfermedades transmisibles. Centro Nacional de Epidemiología; 2011. Informe anual. Año.

J. Gutiérrez-Fernández<sup>a,b,\*</sup>, D. Almagro-Nievas<sup>c</sup>, V. Heras-Caña<sup>a</sup> y J.M. Navarro-Marí<sup>a</sup>

<sup>a</sup> Servicio de Microbiología, Hospital Universitario Virgen de las Nieves, Granada, España

<sup>b</sup> Departamento de Microbiología, Facultad de Medicina de Granada, Granada, España

<sup>c</sup> Unidad de Epidemiología y Programas del Distrito Metropolitano de Granada, Granada, España

\* Autor para correspondencia.

Correo electrónico: josegf@ugr.es (J. Gutiérrez-Fernández).

<http://dx.doi.org/10.1016/j.anpedi.2014.03.007>

## Colestasis y pancreatitis como forma de presentación de quiste de colédoco forma frustra



### A forme fruste choledochal cyst presenting as cholestasis and pancreatitis

Sr. Editor:

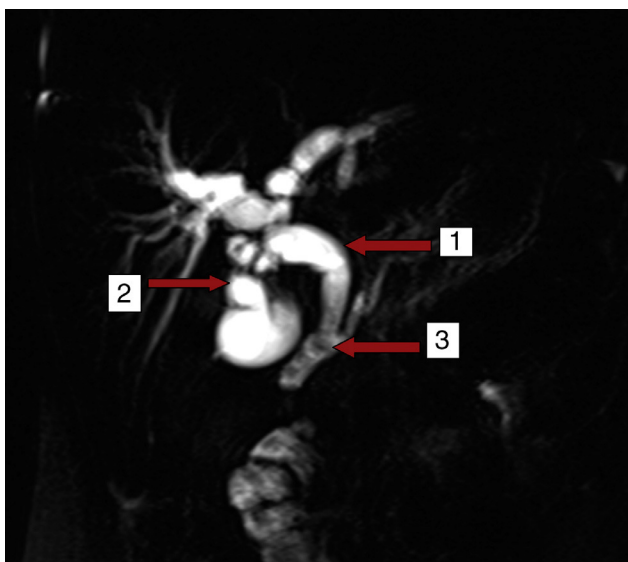
Los quistes de colédoco son malformaciones del sistema biliar que engloban todas aquellas dilataciones quísticas presentes en la vía biliar intra y extrahepática. Su etiología permanece desconocida. Existen numerosas hipótesis patogénicas. La controversia principal se establece entre el origen congénito o adquirido de los mismos. Su incidencia

es baja, en la población occidental oscila entre 1/100.000-150.000 casos y existe un claro predominio en el sexo femenino<sup>1</sup>. La clasificación de Todani distingue 5 tipos según la localización, la morfología y la extensión de las lesiones<sup>2</sup>. En los últimos años, se ha descrito una nueva forma, infrecuente, catalogada como frustra. La forma de presentación clínica es muy variable según la edad y el tipo de quiste. Un pequeño porcentaje desarrolla la tríada clásica de ictericia, dolor abdominal y masa en el hipocondrio derecho. En lactantes, es frecuente la presencia de ictericia colestática y en ocasiones asocian fallo de medro. Por encima de los 2 años, son típicas las lesiones fusiformes y segmentarias, y el principal síntoma en estos pacientes es el dolor abdominal<sup>3,4</sup>.

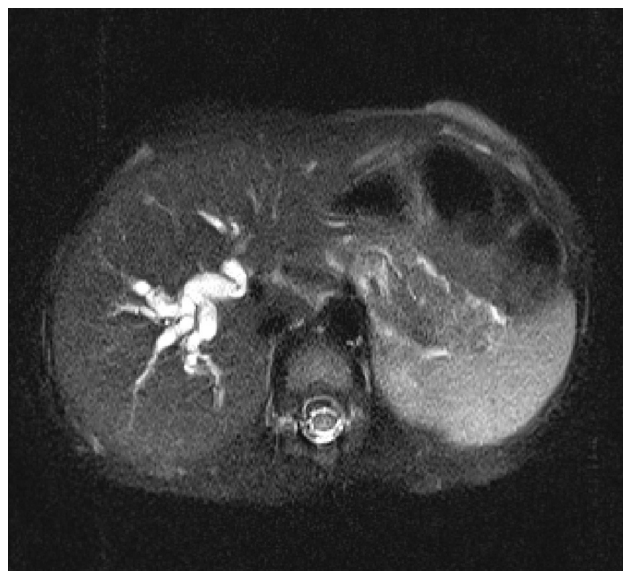Se presenta el caso de una niña de 3 años remitida por acolia, coluria y astenia de 10 días de evolución, que asociaba dolor abdominal difuso no irradiado, exacerbado con

la ingesta y prurito generalizado de 3 días de evolución. No había antecedentes personales ni familiares de interés. Presentaba ictericia mucocutánea, lesiones excoriativas en extremidades compatibles con rascado y abdominalgia a la palpación en la región periumbilical. Se evidenció hipertransaminasemia (GOT 67 U/l, GPT 86 U/l, GGT 124 U/l, ALP 958 U/l); hiperbilirrubinemia directa (total: 3,6 mg/dl, conjugada 2,94 mg/dl) y elevación importante de enzimas pancreáticas (lipasa 2.512 U/l y amilasa 1.817 U/ml). La ecografía abdominal mostró dilatación segmentaria de conductos hepáticos con aumento del tamaño vesicular sin presencia de cálculos, no identificándose la entrada del colédoco en la papila. Los estudios infecciosos (cultivos y serologías) resultaron negativos. La colangio-RM visualizó la presencia de 2 cálculos en colédoco distal y barro biliar con dilatación de la vía biliar intra y extrahepática (calibre máximo 9 mm) y la presencia de un conducto cístico dilatado, con una longitud superior a la normal (3,5 cm), junto a un canal biliopancreático común (figs. 1 y 2). No se observaron otras anomalías a nivel pancreático. Se realizó valoración quirúrgica y se completó el estudio con CPRE, diagnosticándose de quiste de colédoco forma frustra con dilatación intrahepática asociada. Se realizó resección de vía biliar con reconstrucción bilioentérica en Y de Roux. Ha sido reevaluada posteriormente, mostrando buena evolución, estando asintomática y sin alteraciones analíticas.

La clasificación de los quistes de colédoco más aceptada es la realizada por Todani en 1978, que incluye 5 tipos<sup>2</sup>. Los quistes tipo I, con dilatación quística o fusiforme del colédoco o del conducto hepático común, son los más frecuentes (75-80%)<sup>1</sup>. En las últimas décadas, gracias al uso extendido de la colangio-RM, surgen nuevas clasificaciones. Se habla de forma frustra de quiste de colédoco ante la presencia de una dilatación leve (< 10 mm) del colédoco asociada a una mala unión biliopancreática<sup>5,6</sup>. Nuestro caso presenta estos hallazgos junto con una dilatación de la vía biliar intrahe-



**Figura 1** Colangio RM. Corte transversal. A) Dilatación del conducto hepatocolédoco. B) Conducto cístico dilatado y largo. C) Litiasis en colédoco distal y conducto biliopancreático común.



**Figura 2** Colangio-RM. Corte coronal: dilatación de vía biliar intrahepática.

pática, lo que puede ocurrir hasta en un 60% de los casos. Además, se encuentran litiasis o barro biliar intrahepático casi en 10% de las ocasiones<sup>5</sup>.

Existen posibles complicaciones secundarias a estas lesiones, como la presencia de pancreatitis aguda, litiasis, colangitis y en pacientes adultos la posibilidad de carcinoma y cirrosis biliar secundaria. El hallazgo de pancreatitis es infrecuente en el global de lesiones, encontrándose solo un 10-20% de casos al diagnóstico<sup>7</sup>. En cambio, en los niños con forma frustra, el diagnóstico de la lesión suele asociarse con pancreatitis con elevada frecuencia, como sucede en la paciente. En adultos, el hallazgo se suele producir de forma incidental, durante el estudio de otras afecciones<sup>5</sup>.

La ecografía abdominal puede indicar el diagnóstico. La colangio-RM demuestra con precisión los segmentos dilatados de la vía biliar e identifica alteraciones de la unión biliopancreática en más del 75% de casos. Los estudios invasivos, como la CPRE, están indicados en pacientes en los cuales no se ha logrado visualizar la totalidad de la vía biliar preoperatoriamente<sup>8</sup>. El tratamiento de elección es la quistectomía y colecistectomía con derivación bilioentérica en Y de Roux, a excepción del tipo III o coledococelo donde se practica una esfinterotomía endoscópica. El motivo principal de esta cirugía es el aumento de riesgo de colangiocarcinoma que presentan este tipo de lesiones incluso tras la intervención<sup>9</sup>. Por este motivo, son necesarios controles periódicos posteriores a la intervención.

## Bibliografía

1. Singham J, Yoshida EM, Scudamore CH. Choledochal cysts: Part 1 of 3: Classification and pathogenesis. *Can J Surg.* 2009;52:434-40.
2. Todani T, Watanabe Y, Narusue M, Tabuchi K, Okajima K. Congenital bile duct cysts: classification, operative procedures, and review of thirty seven cases including cancer arising from choledochal cyst. *Am J Surg.* 1977;134:263-9.

3. Todani T, Urushihara N, Morotomi Y, Watanabe Y, Uemura S, Noda T, et al. Characteristics of choledochal cyst in neonates and early infants. *Eur J Pediatric Surg.* 1995;5:143-5.
  4. Suita S, Shono K, Kinugasa Y, Kubota M, Matsuo S. Influence of age on the presentation and outcome of choledochal cyst. *J Pediatric Surg.* 1999;34:1765-8.
  5. Shimotakahara A, Yamataka A, Kobayashi H, Okada Y, Yanai T, Lane GJ, et al. Forme fruste choledochal cyst: Long-term follow-up with special reference to surgical technique. *J Pediatric Surg.* 2003;38:1833-6.
  6. Miyano G, Yamataka A, Shimotakahara A, Kobayashi H, Lane GJ, Miyano T. Cholecystectomy alone is inadequate for treating forme fruste choledochal cyst: Evidence from a rare but important case report. *Pediatr Surg Int.* 2005;21:61-3.
  7. Okada A, Higaki J, Nakamura T, Fukui Y, Kamata S. Pancreatitis associated with choledochal cyst and other anomalies in childhood. *Br J Surg.* 1995;82:829-32.
  8. Park DH, Kim MH, Lee SK, Lee SS, Choi JS, Lee YS, et al. Can MRCP replace the diagnostic role of ERCP for patients with choledochal cysts? *Gastrointest Endosc.* 2005;62:360-6.
  9. Singham J, Yoshida EM, Scudamore CH. Choledochal cysts: Part 3 of 3: Management. *Can J Surg.* 2010;53:51-6.
- J. Martínez Sáenz de Jubera<sup>a</sup>, C. Iglesias Blázquez<sup>b,\*</sup>, L. Regueras Santos<sup>b</sup>, D. Mata Zubillaga<sup>c</sup> y E. Ardelá Díaz<sup>d</sup>
- <sup>a</sup> *Servicio de Pediatría, Hospital Universitario de Donostia, Donostia, Guipúzcoa, España*  
<sup>b</sup> *Servicio de Pediatría, Complejo Asistencial de León, León, España*  
<sup>c</sup> *Servicio de Pediatría, Gerencia de Atención Primaria del Bierzo, Centro de Salud Ponferrada IV, Ponferrada, España*  
<sup>d</sup> *Servicio de Cirugía Infantil, Complejo Asistencial de Burgos, Burgos, España*
- \* Autor para correspondencia.  
 Correo electrónico: [cristina.iglesias.3@gmail.com](mailto:cristina.iglesias.3@gmail.com)  
 (C. Iglesias Blázquez).
- <http://dx.doi.org/10.1016/j.anpedi.2014.04.010>

## Síndrome de Fraser: nueva mutación en el gen *FREM2*



### Fraser syndrome caused by a new mutation in the *FREM2* gene

Sr. Editor:

El síndrome de Fraser (SF; OMIM 219000) es una enfermedad poco frecuente, de herencia autosómica recesiva, caracterizada por una expresión variable de múltiples malformaciones congénitas, como criptoftalmos (párpados fusionados o ausentes), sindactilia cutánea, genitales ambiguos, labio leporino, fisura palatina, agenesia renal, hernias umbilicales y malformaciones anorrectales, cardíacas o esqueléticas.

Presentamos a un neonato, fruto de una séptima gestación, de una madre de 26 años y un padre de 40 años, ambos de origen marroquí, primos hermanos. Los 6 embarazos anteriores en Marruecos terminaron con 3 abortos espontáneos, 2 mortinatos malformados y una niña normal, sin que fuera posible disponer de más datos. Las ecografías desde la semana 20 de gestación mostraron oligoamnios, pulmones ecogénicos, hernia umbilical y genitales ambiguos. Las ecografías cardíaca y renal fueron normales. Nació una niña prematura tardía con cariotipo 46XX, de 34 semanas, 1.930g, con múltiples malformaciones, como criptoftalmos bilateral, labio leporino, fisura palatina (fig. 1), sindactilias en manos y pies, genitales ambiguos (fig. 2) e imperforación anal, que falleció a los 10 min de vida. Los padres no permitieron la autopsia pero sí la toma de muestras. Ante la sospecha de SF, se realizó estudio genético completo del gen *FRAS1*, siendo normal, y de los exones e intrones 1,3-4, 9,12 y 16-24 del gen *FREM2* (GenBank número de acceso: NM\_207361.4) usando el analizador Applied Biosystems 3500 OX (Foster City, California, EE. UU.), encontrándose una delección en homocigosis c.4733de1A (p.H1578LfsX20) en el exón 1 del gen *FREM2*, apareciendo un codón de terminación prematuro formándose una proteína truncada con

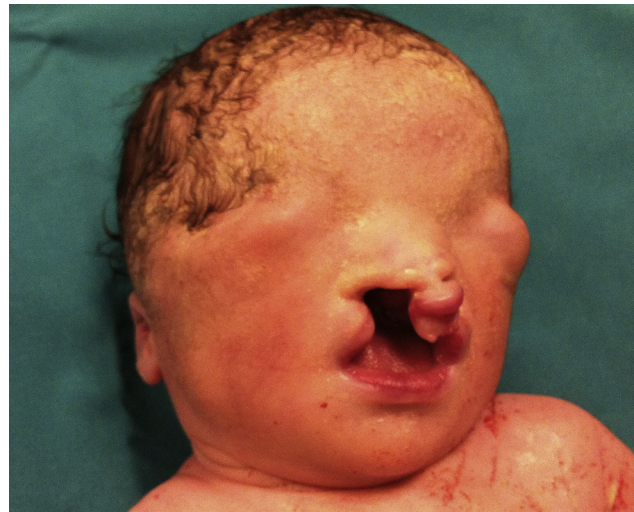

Figura 1 Criptoftalmos, fisura palatina y labio leporino.

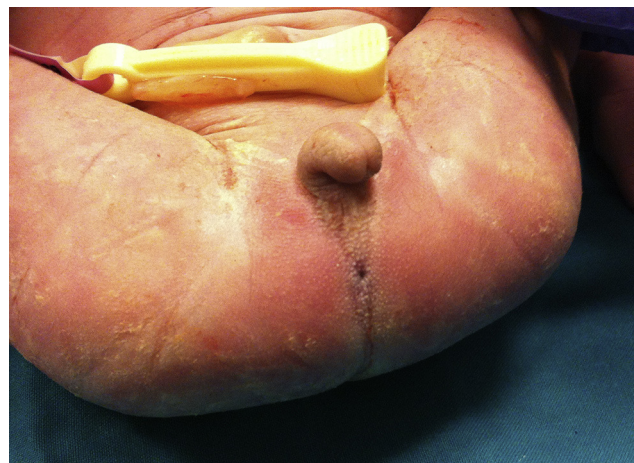

Figura 2 Genitales ambiguos e imperforación anal.