

IMÁGENES EN PEDIATRÍA

Hamartoma retiniano en esclerosis tuberosa



Retinal hamartoma in tuberous sclerosis

P. Cifuentes-Canorea\*, P. Bañeros-Rojas, E. Santos-Bueso y J. García-Feijoo

Unidad de Neurooftalmología, Servicio de Oftalmología, Instituto de Investigación Sanitaria del Hospital Clínico San Carlos (IdISSC), Hospital Clínico San Carlos, Madrid, España

Disponible en Internet el 15 de marzo de 2014

El hamartoma retiniano es un tipo de tumor benigno derivado de la proliferación de astrocitos bien diferenciados. Frecuentemente asociado a esclerosis tuberosa, aunque también se encuentra en la neurofibromatosis tipo 1 o de forma aislada. La esclerosis tuberosa tiene una incidencia de 1 cada 10.000 nacimientos, con una herencia autosómica dominante. Más del 50% presentarán hamartomas retinianos, característicamente múltiples y bilaterales<sup>1</sup>.

Existen 3 variedades histológicas: no calcificada, calcificada y mixta. Son masas amarillo-grisáceas sésiles o levemente protruyentes en la retina, generalmente con escaso o nulo crecimiento<sup>2</sup>.

Clínicamente, la mayoría son asintomáticas pese a encontrarse cercanas al nervio óptico y/o mácula. En otras ocasiones pueden producir defectos campimétricos, disminución de la agudeza visual, desprendimientos de retina y glaucomas neovasculares.

En la mayoría de casos será suficiente con revisiones oftalmológicas periódicas registrando imágenes para valorar el crecimiento. En caso de observar un comportamiento maligno se planteará la enucleación<sup>2,3</sup>.

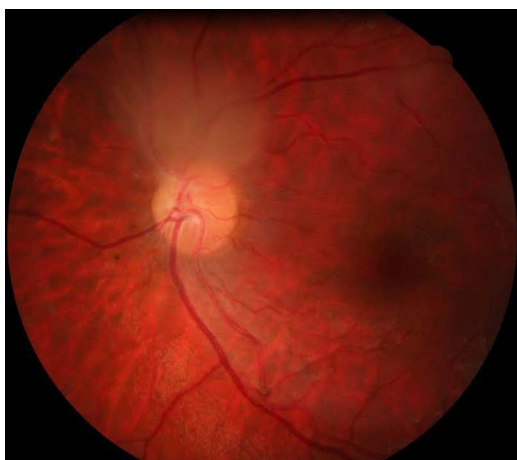
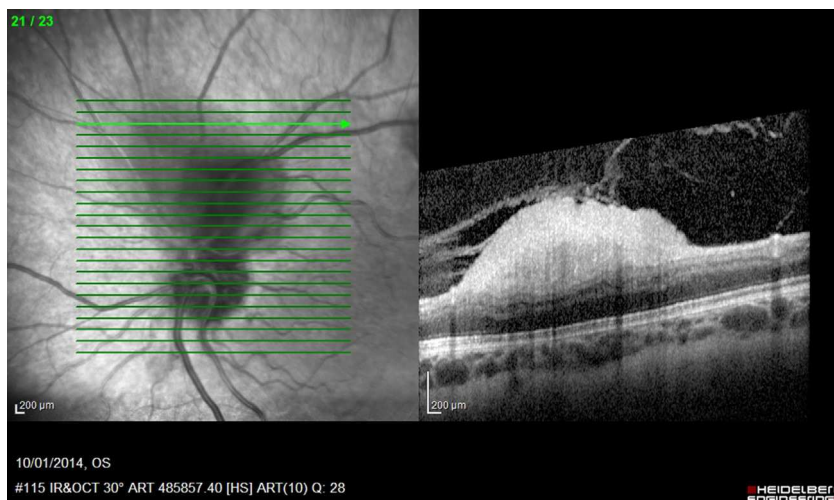


Figura 1 Funduscopya de polo posterior del ojo derecho, se observa masa translúcida blanquecina junto a nervio óptico en la salida de los vasos temporales superiores.

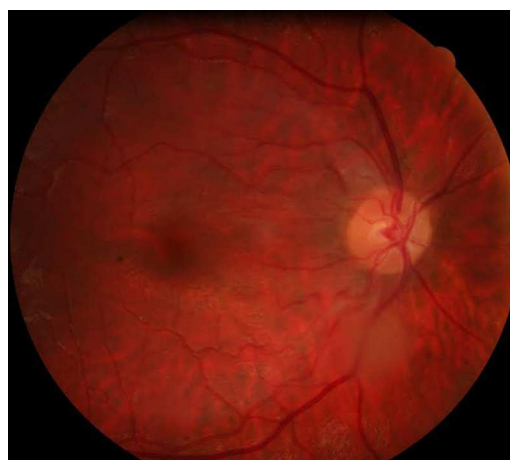

Figura 2 Funduscopya de polo posterior del ojo izquierdo, masa translúcida blanquecina en trayecto de arcada vascular temporal inferior.

\* Autor para correspondencia.  
Correo electrónico: [pilarcifuca@gmail.com](mailto:pilarcifuca@gmail.com)  
(P. Cifuentes-Canorea).



**Figura 3** Imagen de tomografía de coherencia óptica del astrocitoma benigno del ojo derecho, se observa que la masa nace de las capas internas de la retina y protruye hacia el interior del globo ocular, sin infiltrar el epitelio pigmentario de la retina ni su membrana basal.

Paciente mujer de 12 años diagnosticada de esclerosis tuberosa. La agudeza visual era de 0,9 en ambos ojos. La biomicroscopía, reflejos pupilares y la musculatura extraocular eran normales. En el fondo de ojo se observaban hamartomas bilaterales (figs. 1 y 2) que se confirmaron con tomografía de coherencia óptica (fig. 3). La campimetría no era fiable debido al alto número de faltos positivos y negativos, así como pérdidas de fijación debido al retraso mental que padecía la paciente.

Los pacientes con esclerosis tuberosa requieren revisiones oftalmológicas periódicas para documentar las posibles alteraciones, y valorar progresión de las mismas<sup>3</sup>.

## Bibliografía

1. Llamas Velasco S, Camacho Salas A, Vidales Moreno C, Ceballos Rodríguez RM, Murcia García FJ, Simón de la Heras R. TSC2/PKD1 contiguous gene deletion syndrome. *An Pediatr (Barc)*. 2013;79:42-5.
2. Shields JA, Shields CL. Glial tumor of the retina. The 2009 King Khaled Memorial Lecture. *Saudi J Ophthalmol*. 2009;23:197-201.
3. Shields JA, Eagle Jr RC, Shields CL, Marr BP. Aggressive retinal astrocytomas in patients with tuberous sclerosis complex. *Arch Ophthalmol*. 2005;123:856-63.