

IMÁGENES EN PEDIATRÍA

Imagen en «reloj de arena» por hernia hiatal posquirúrgica



«Hourglass» image due to a post-surgical hiatal hernia

J.A. Porrás-Cantarero^a, A. García-Salido^{b,*}, A. Rodríguez-Minguez^c y R. Martino-Alba^d

^a Unidad de Pediatría, Hospital Infantil del Hospital Universitario Virgen del Rocío, Sevilla, España

^b Unidad de Cuidados Intensivos y Unidad de Cuidados Paliativos Pediátricos, Hospital Infantil Universitario Niño Jesús, Madrid, España

^c Unidad de Radiología Pediátrica, Hospital Infantil Universitario Niño Jesús, Madrid, España

^d Unidad de Cuidados Paliativos Pediátricos, Hospital Infantil Universitario Niño Jesús, Madrid, España

Disponible en Internet el 24 de enero de 2014

Paciente de 14 años con parálisis cerebral y tetraparesia espástica. Portador de gastrostomía y funduplicatura de Nissen. Un año después, tras la intervención, presenta vómitos incoercibles, dolor e irritabilidad. Estos episodios solo ceden con el ayuno, viéndose incrementados progresivamente en severidad y frecuencia.

Se ingresa y se solicita un tránsito esofagogástrico con bario (fig. 1A-D) objetivándose hernia de hiato mixta (fig. 1B y C) y gran reflujo gastroesofágico (fig. 1D). Se realiza corrección quirúrgica comprobándose la pérdida de la funduplicatura y un gran hiato diafragmático.

Se describen 4 tipos de hernias hiales siendo el tipo I, hernia de hiato por deslizamiento, la más frecuente (95%)¹. Esta, generalmente asintomática, se produce por ensanchamiento del hiato esofágico y laxitud de la membrana

frenoesofágica. Las hernias tipo II, III y IV son típicamente precedidas de cirugía existiendo también raros casos primarios²⁻⁴. El tipo II o paraesofágica supone el desplazamiento del fundus gástrico. La tipo III o mixta combina herniación del cardias y fundus. El tipo IV o paraesofágica gigante implica además otros órganos abdominales³.

En pacientes asintomáticos el diagnóstico puede ser accidental. En el resto los antecedentes quirúrgicos o la presencia de signos o síntomas de reflujo gastroesofágico permiten la sospecha³. En casos como el descrito, con severa afectación neurológica, estos signos y síntomas deben ser valorados con precaución.

La hernia tipo I raramente requiere resolución quirúrgica. En los demás tipos, el tratamiento farmacológico puede ser insuficiente siendo generalmente necesaria la cirugía¹.

* Autor para correspondencia.

Correo electrónico: citopensis@yahoo.es (A. García-Salido).

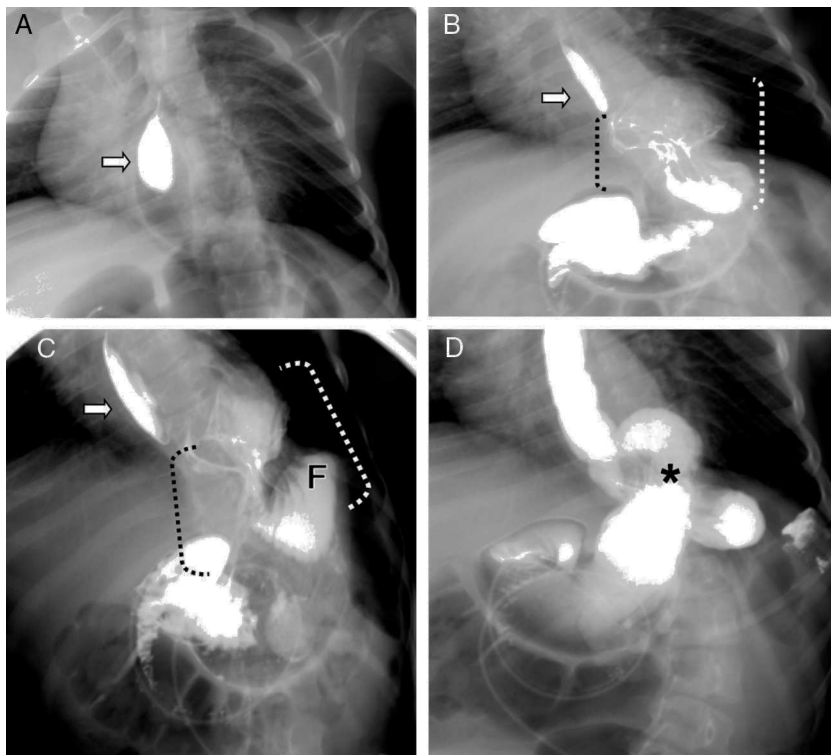


Figura 1 A) Contraste en el esófago torácico con una cavidad aérea mediastínica adyacente (flecha), no se puede precisar la situación de la unión esofagogástrica. B) La cavidad mediastínica vista en la imagen A se rellena de contraste, corresponde a una hernia paraesofágica del cuerpo gástrico (flecha). C) Se identifica la hernia paraesofágica como la imagen en «reloj de arena» central (corchetes); a su izquierda en el paciente, el fundus, que queda por debajo del contorno diafragmático (F); y atravesando por detrás del cuello de la hernia, el esófago distal y la unión esofagogástrica como una banda que debería estar fruncida por los cambios morfológicos de la funduplicatura de Nissen. D) Se demuestra la presencia de reflujo por el retorno de contraste al esófago que además se distiende en todo el sector incluido, también en la zona de Nissen (asterisco).

Agradecimientos

A Jorge, por enseñarnos.

Bibliografía

1. Dean C, Etienne D, Carpentier B, Gielecki J, Tubbs RS, Loukas M. Hiatal hernias. *Surg Radiol Anat.* 2012;34:291–9.
2. White BC, Jeansonne LO, Morgenthal CB, Zagorski S, Davis SS, Smith CD, et al. Do recurrences after paraesophageal hernia repair matter?: Ten-year follow-up after laparoscopic repair. *Surg Endosc.* 2008;22:1107–11.
3. Kahrilas PJ, Kim HC, Pandolfino JE. Approaches to the diagnosis and grading of hiatal hernia. *Best Pract Res Clin Gastroenterol.* 2008;22:601–16.
4. Karpelowsky JS, Wieselthaler N, Rode H. Primary paraesophageal hernia in children. *J Pediatr Surg.* 2006;41:1588–93.