

CARTAS AL EDITOR

¿Nos creemos nuestras recomendaciones sobre vitamina D a los lactantes?



Do we believe our recommendations on vitamin D in infants?

Sr. Editor:

El interés por la vitamina D ha resurgido actualmente por un doble motivo: la reaparición de la enfermedad clásica provocada por su deficiencia (raquitismo en el caso de la infancia) y la presencia cada vez más sólida de evidencias sobre su función en el mantenimiento de la inmunidad innata y su papel en la prevención de ciertas enfermedades como diabetes, cáncer y enfermedades cardiovasculares¹. Existe una tendencia mundial a la caída de los niveles de vitamina D en los últimos 10-20 años que afecta a todos los grupos de edad, a todas las razas y a ambos sexos. En los últimos años el estado de vitamina D ha sido relacionado con aspectos metabólicos e inmunológicos² como el mantenimiento de la inmunidad natural, la prevención de infecciones y enfermedades autoinmunes (esclerosis múltiple, enfermedad inflamatoria intestinal, artritis idiopática y diabetes mellitus tipo 1), de algunos tipos de cáncer (especialmente de tejidos epiteliales como colón, mama y próstata), enfermedades cardiovasculares (hipertensión arterial, resistencia a la insulina, disfunción de la célula beta, diabetes tipo 2 y síndrome metabólico), deterioro cognitivo, depresión, complicaciones durante la gestación y en general con mayor mortalidad de cualquier tipo. Asimismo publicaciones recientes en el campo pediátrico lo relacionan con la gravedad de las crisis asmáticas y bronquiolitis, neumonía, otitis o gravedad de enfermedades en general^{3,4}.

Recientemente el Instituto de Medicina de Estados Unidos, basándose en el papel clave de la vitamina D y del calcio en la salud ósea consistente con una relación causa-efecto, determinó los requerimientos diarios de los mismos que, en lo que se refiere a la población lactante objeto de nuestro estudio, se situaba en 700 a 1.300 mg de calcio al día y 400/600 UI de vitamina D. Asimismo, la Sociedad Endocrina ha emitido guías clínicas para identificar poblaciones en riesgo de deficiencia y suplementar mediante aporte dietético⁵. En España, en sintonía con las recomendaciones de la mayor parte de organizaciones internacionales⁶, se

recomienda que los lactantes menores de 1 año, tanto lactados al pecho como que reciban fórmula (difícil que se ingiera la suficiente leche enriquecida con vitamina D por debajo del año para conseguir la dosis suficiente de vitamina D por debajo del año), deben recibir un suplemento de 400 UI/día de vitamina D, iniciando su administración en los primeros días de vida⁷.

En el año 2012 realizamos una encuesta telefónica sobre el cumplimiento de las indicaciones sobre lactancia materna, ingesta de iodo y administración de vitamina D de madres y lactantes de nuestro medio. Se obtuvieron datos de lactantes a los 6 meses de edad de una muestra de 90 niños nacidos a término sanos fruto de gestaciones y partos sin incidencias en el hospital Son Espases de Palma de Mallorca en el primer semestre del año, cuyo teléfono estaba disponible en la historia electrónica; solo 2 madres no quisieron participar. En cuanto a los datos referentes a la administración de vitamina D señalamos que solo un 54% inició el suplemento (en nuestro hospital se hace indicación formal de palabra y escrita de la misma) y a los 6 meses solo un 14% la mantenía; la interrupción de la misma se repartía al 50% motivada por la propia familia y por el pediatra cuando se le consultaba si era necesario seguir con la misma. Independientemente de la fiabilidad de las respuestas dadas en una encuesta telefónica, que en cualquier caso sobrestimarían el cumplimiento, ¿por qué los pediatras no reforzamos el cumplimiento de las recomendaciones que nuestros propios expertos nos dan sobre la profilaxis con vitamina D en el primer año de vida?

Bibliografía

1. Adams JS, Hewison M. Uptade in vitamine D. *J Clin Endocrinol Metab.* 2010;95:471-8.
2. Nagpal S, Rathnachalam R. Noncalcemic actions of vitamin D receptors ligands. *Endocr Rev.* 2005;26:662-87.
3. Camargo CA, Davaasambuu G, Lindsay F, Kirchberg FF, Stuart JJ, Kleinman K, et al. Randomized trial of vitamine D supplementation and risk of acute respiratory infection in children. *Pediatrics.* 2012;130:e561.
4. Manaseki-Holland S, Maroof Z, Bruce J, Mughal MZ, Masher MI, Bhutta ZA, et al. Effect on the incidence of pneumonia of vitamine D supplementation by quarterly bolus dose to infants in Kabul: A randomised controlled superiority trial. *Lancet.* 2012;379:1419-27.

5. McNally JD, Menon K, Chakrabarty P, Fisher L, Williams KA, Osma Y, et al. The association of vitamin D status with pediatric critical illness. *Pediatrics*. 2012;130:429.
6. Hollick MF, Binkeley NC, Bischoff-Ferrari HA, Gordon CM, Hanley DA, Heaney RP, et al. Guidelines for preventing and treating vitamin D deficiency and insufficiency revisited. *J Clin Endocr Metab*. 2012;97:1153-8.
7. Martínez V, Moreno JM, Dalmau J, Comité de Nutrición de la Asociación Española de Pediatría. *An Pediatr (Barc)*. 2012;77:57, e1-8.

D. de Sotto Esteban*, E. Puerto Carranza, X. Durán Carvajal y L. Solaeche Fernández

Servicio de Pediatría, Hospital Son Espases, Palma de Mallorca, España

* Autor para correspondencia.

Correo electrónico: sottomartin@gmail.com
(D. de Sotto Esteban).

<http://dx.doi.org/10.1016/j.anpedi.2013.10.026>

Valoración ecográfica del dolor abdominal agudo en el angioedema hereditario



Ultrasound assessment of acute abdominal pain in hereditary angioedema

Sr. Editor:

El angioedema hereditario (HAE) es una enfermedad rara pero potencialmente letal causada por el déficit congénito de C1 inhibidor. Los primeros síntomas del HAE se presentan en un 50% de los casos en la primera década de la vida, pero el diagnóstico se suele demorar durante años¹. Por otra parte, el diagnóstico temprano es importante, ya que parece que existe relación inversa entre la severidad de la enfermedad y la edad de comienzo de los síntomas², siendo la mortalidad un 50% más alta en aquellos pacientes no diagnosticados. El HAE clínicamente se presenta en forma de angioedema cutáneo en la mayoría de los afectados (que típicamente cursa sin prurito, eritema o urticaria), edema a nivel del tracto gastrointestinal o, menos frecuentemente, edema de laringe³. Un 70-80% de los enfermos con HAE presentan síntomas abdominales y, en ocasiones, tanto la clínica como la exploración física pueden indicar un cuadro de abdomen agudo. Esto provoca que hasta un tercio de los pacientes no diagnosticados se sometan a intervenciones quirúrgicas innecesarias⁴⁻⁶.

Presentamos el caso de un niño de 10 años, diagnosticado de HAE por déficit cuantitativo de C1 inhibidor, que acude a urgencias de nuestro hospital por un cuadro dolor abdominal difuso, de tipo cólico, de 8 h de evolución, acompañado de vómitos y anorexia. En la exploración física el paciente se encontraba afebril, con regular estado general, destacando un abdomen duro y muy doloroso a la palpación. Los parámetros de hemograma, proteína C reactiva, perfil hepático y renal se encontraban dentro de la normalidad. La ecografía de abdomen mostró un engrosamiento difuso de la pared del intestino delgado, que consistía en colecciones de líquido en la mucosa, incremento del líquido intraluminal y moderada ascitis. El intestino grueso y el apéndice no presentaban alteraciones (fig. 1). Se administraron 500 U de concentrado de C1 inhibidor por vía intravenosa. A las 2 h del tratamiento, los síntomas desaparecieron y se repitió la

ecografía de abdomen, que mostró la desaparición de las colecciones quísticas en la mucosa y disminución del líquido intraluminal (fig. 2).

La realización de ecografía abdominal durante los episodios de ataque agudo de HAE permite detectar signos que, aunque no son específicos, son muy sensibles, como el edema de la pared intestinal, hiper o hipomotilidad intestinal y líquido libre en la cavidad peritoneal. Además, la presencia de colecciones líquidas entre las capas de la

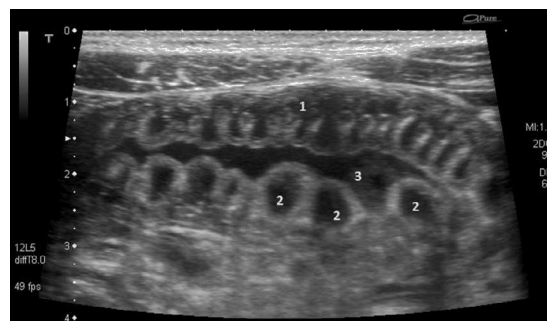


Figura 1 Corte transversal con haz de ultrasonidos en la fosa iliaca izquierda, donde se muestra el engrosamiento de la pared del intestino delgado (1), que consiste en colecciones líquidas anecoicas entre la mucosa y la submucosa (2), con incremento de líquido intraluminal (3).

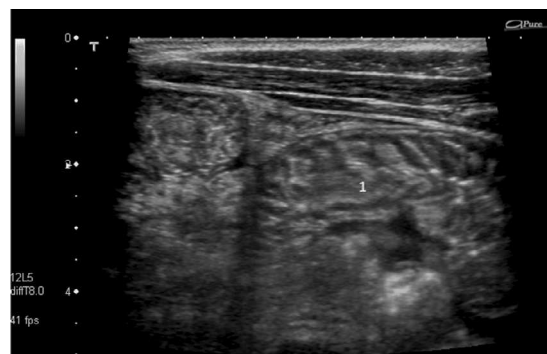


Figura 2 Ecografía al mismo nivel que en la figura 1, 2 h después del tratamiento. Muestra resolución completa del edema en la submucosa (1).