



## ORIGINAL BREVE

# Confusión como síntoma de presentación de una pseudomigraña con pleocitosis en un paciente pediátrico

V. Soto-Insuga\*, L. López-Villanueva, M. Rodrigo, I. Mois Aroyo, R. Losada y L. Soriano-Guillén

Servicio de Pediatría, Fundación Jiménez Díaz, Madrid, España

Recibido el 23 de abril de 2013; aceptado el 14 de octubre de 2013

Disponible en Internet el 25 de noviembre de 2013

### PALABRAS CLAVE

Cefalea con déficits neurológicos transitorios con pleocitosis linfocitaria; Pseudomigraña con pleocitosis; Migraña; Estado confusional; Agitación; Electroencefalograma

### KEYWORDS

Headache and neurologic deficits with CSF Lymphocytosis; Pseudomigraine with pleocytosis; Migraine;

**Resumen** La cefalea con déficits neurológicos transitorios con pleocitosis linfocitaria en el líquido cefalorraquídeo (HaNDL) es una entidad poco frecuente y de etiología desconocida caracterizada por episodios de cefalea intensa, déficits neurológicos transitorios recurrentes durante 3 meses y pleocitosis linfocitaria.

Presentamos el caso de una niña de 14 años con cefalea y vómitos de 4 días de evolución, asociando posteriormente confusión, disminución de conciencia, afasia, paresia facial periférica, ataxia y febrícula durante 24 h. El análisis del LCR mostró pleocitosis (110 leucocitos/ml) y proteinorraquia (87 mg/dl). El electroencefalograma mostraba enlentecimiento generalizado en el momento agudo y posteriormente actividad lenta focalizada izquierda. En los siguientes 2 meses presentó 7 nuevos episodios de cefalea migrañosa permaneciendo asintomática después.

Es el primer caso pediátrico de HaNDL que se presenta como agitación y/o estado confusional. Esta entidad debe incluirse en el diagnóstico diferencial ante cuadros de cefalea y alteración de conciencia para evitar tratamientos prolongados o pruebas invasivas innecesarias.

© 2013 Asociación Española de Pediatría. Publicado por Elsevier España, S.L. Todos los derechos reservados.

### Confusion as a presentation symptom of pseudomigraine with pleocytosis in a paediatric patient

**Abstract** Transient headache and neurological deficits with cerebrospinal fluid lymphocytic pleocytosis (Handl) syndrome is a rare condition of unknown origin that is characterized by episodes of severe headache, transient neurological deficits that recur over less than 3 months, and lymphocytic pleocytosis in CSF.

We report the case of a 14 year-old girl who presented with headache and vomiting that lasted 4 days, later combined with a clinical presentation of confusion, with a decrease in the level of

\* Autor para correspondencia.

Correo electrónico: [victorsotoinsuga@gmail.com](mailto:victorsotoinsuga@gmail.com) (V. Soto-Insuga).

Confusional syndrome;  
Agitation;  
Electroencephalogram

consciousness, aphasia, peripheral facial paralysis, ataxia and fever for 24 hours. CSF analysis showed pleocytosis (110 cells/ml) and proteinorrachia (87 mg/dl). Electroencephalogram in the acute time showed generalized slowing, and later a focal slowing in the left hemisphere. She suffered 7 episodes of migraine (severe headache and vomiting) in the following two months, remaining asymptomatic thereafter.

This is the first pediatric case published in the literature that presents with an agitated and/or confused state. This condition must be considered in the differential diagnosis of patients with headache and acute altered level of consciousness, in order to avoid prolonged treatments or unnecessary invasive testing.

© 2013 Asociación Española de Pediatría. Published by Elsevier España, S.L. All rights reserved.

## Introducción

El síndrome de cefalea con déficits neurológicos transitorios y pleocitosis linfocitaria en el líquido cefalorraquídeo (*Headache and Neurologic Deficits with CSF Lymphocytosis*[HaNDL]) o pseudomigraña con pleocitosis linfocitaria es una entidad neurológica descrita simultáneamente por Swanson y Martí-Massó en 1980. Aun siendo una entidad poco frecuente, cada vez se identifican más casos en la literatura médica<sup>1</sup>. Se caracteriza por episodios de cefalea intensa acompañados de déficits neurológicos transitorios y pleocitosis en el líquido cefalorraquídeo (LCR) durante un periodo menor de 3 meses. El paciente permanece asintomático entre los episodios. En el electroencefalograma (EEG) es frecuente encontrar ritmos lentos focales no epileptiformes. Los estudios de neuroimagen convencionales y el resto de estudios etiológicos suelen ser normales. No es una entidad infrecuente en la edad pediátrica<sup>2,3</sup>. Así lo recoge la *International Classification of Headache Disorders* (IChD) en 2004<sup>4</sup>, donde se describen los criterios diagnósticos de HaNDL (tabla 1).

Los déficits neurológicos asociados suelen ser secundarios a una afectación cortical, siendo los más frecuentes los de sintomatología sensitiva (78%), afasia (66%), sintomatología motora (56%) y sintomatología visual (18%)<sup>5</sup>. La afectación basilar es rara, solo presente en un 6% de los casos en los que suelen presentar síntomas de vértigo, alteración oculomotora, ataxia y alteración de la conciencia<sup>6</sup>.

**Tabla 1** Criterios diagnósticos

- A. Episodios de cefalea moderada o intensa de horas de duración que se resuelven completamente y cumplen los criterios C y D
- B. Pleocitosis de LCR de predominio linfocitario (> 15 cél/ml) y neuroimagen normal, cultivo de LCR normal y otros test etiológicos normales
- C. Los episodios de cefalea están acompañados o se siguen en un corto periodo por déficit neurológico transitorio y comienzan en estrecha relación temporal con el desarrollo de pleocitosis de LCR
- D. Episodios de cefalea y déficits neurológicos recurrentes en un tiempo inferior a 3 meses

Criterios diagnósticos de la *International Classification of Headache Disorders*, 21 edición, propuestos por la Sociedad Internacional de Cefaleas (IHS)<sup>3</sup>.

Presentamos el caso de una paciente en la que el síntoma principal de HaNDL fue el estado confusional.

## Caso clínico

Niña de 14 años sin cefaleas previas, con antecedente familiar de madre migrañosa, que acude al servicio de urgencias de nuestro centro por un cuadro de cefalea intensa que le limita la realización de las actividades de su vida habitual y vómitos de 4 días de evolución. En las últimas 4 h, tras un episodio vital estresante, la paciente refiere disminución de la agudeza visual del ojo izquierdo y febrícula. En la exploración inicial llama la atención un estado confusional (Glasgow 11/15), agitación y afasia expresiva junto con hipoestesia del hemicuerpo derecho, paresia facial periférica derecha y ataxia (marcha con aumento de la base de sustentación).

Se realizó analítica de sangre que incluyó hemograma, función renal, amonio, función hepática, ionograma, glucemia y reactantes de fase aguda que fueron normales; al igual que la determinación de tóxicos en orina que fue negativa. La resonancia craneal (RM) no mostró ninguna lesión. Se realizó punción lumbar, donde se objetivó una presión de apertura de 6 cm de H<sub>2</sub>O, 110 leucocitos/ml (85% mononucleares), leve proteinorraquia (87 mg/dl) con glucosa normal y bandas oligoclonales negativas.

Ingresó en nuestro centro recibiendo inicialmente tratamiento con aciclovir intravenoso (30 mg/kg/día) y ceftriaxona intravenosa (80 mg/kg/día). Se determinaron serologías de citomegalovirus, virus Epstein Barr, virus herpes simple 1 y 2, virus del sarampión, de parotiditis, *Rickettsia conorii*, *Brucella melitensis*, *Mycoplasma pneumoniae* y *Borrelia burgdorferi*, así como cultivo de bacterias en el LCR y determinación mediante reacción en cadena de la polimerasa (PCR) en el LCR de virus herpes simple 1 y 2, enterovirus y determinación de anticuerpos en el LCR de *Borrelia burgdorferi* que resultaron negativos, por lo que se retiró el tratamiento antimicrobiano.

A las 24 h desaparecieron los déficits neurológicos; desde las 36 h la paciente permaneció afebril y la cefalea persistió hasta el séptimo día.

Se volvió a repetir la punción lumbar al sexto día hallando 250 leucocitos/ml (90% mononucleares) con glucosa y proteinorraquia (152 mg/dl). La pleocitosis de LCR fue disminuyendo; a los 29 días una nueva punción lumbar mostró 90 leucocitos/ml (90% mononucleares) con proteínas y glucosa normales. Se volvió a repetir una resonancia con contraste a los 7 días que no mostró ninguna lesión.

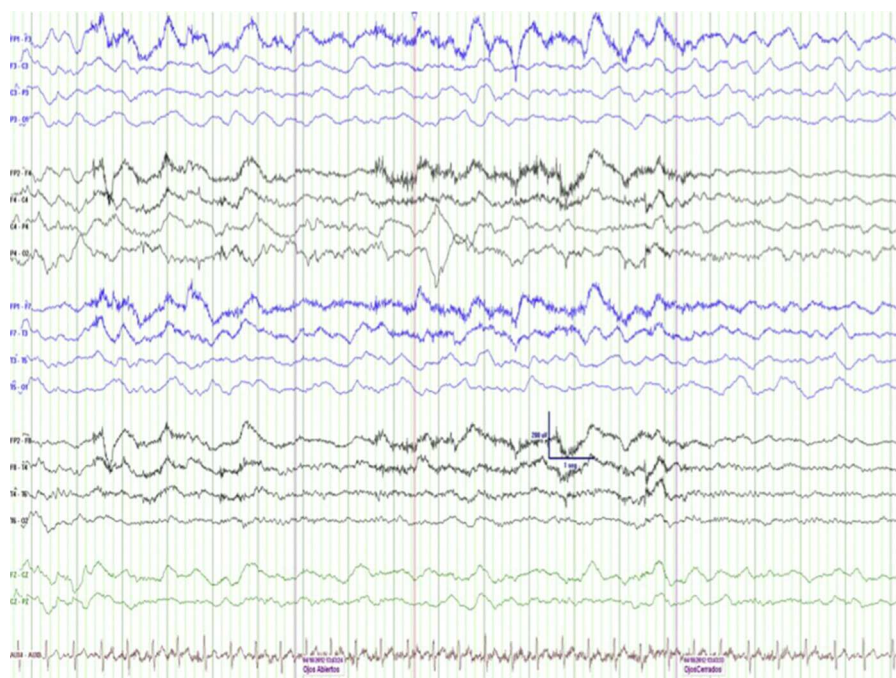


Figura 1 EEG en el momento agudo (día 1 del cuadro) que muestra entrecimiento generalizado.

Se realizó un EEG de vigilia mientras la paciente presentaba los déficits neurológicos, en el que se apreciaba una actividad de fondo lenta generalizada sin elementos epileptiformes (fig. 1). Los electroencefalogramas que se realizaron posteriormente los días 5, 22 y 36 mostraron entrecimiento (brotes de ondas delta) localizado en el hemisferio izquierdo (fig. 2). A los 3 meses el trazado del EEG se normalizó.

Se inició tratamiento con flunaricina (10mg nocturnos) durante 3 meses, a pesar de lo cual durante 2 meses la paciente presentó 7 episodios de hipoestesia del hemicuerpo derecho de 20 min de duración, seguidas de cefalea intensa pulsátil bitemporal y náuseas. Posteriormente la paciente no ha vuelto a presentar nuevos episodios de cefalea ni déficits neurológicos (9 meses de seguimiento).

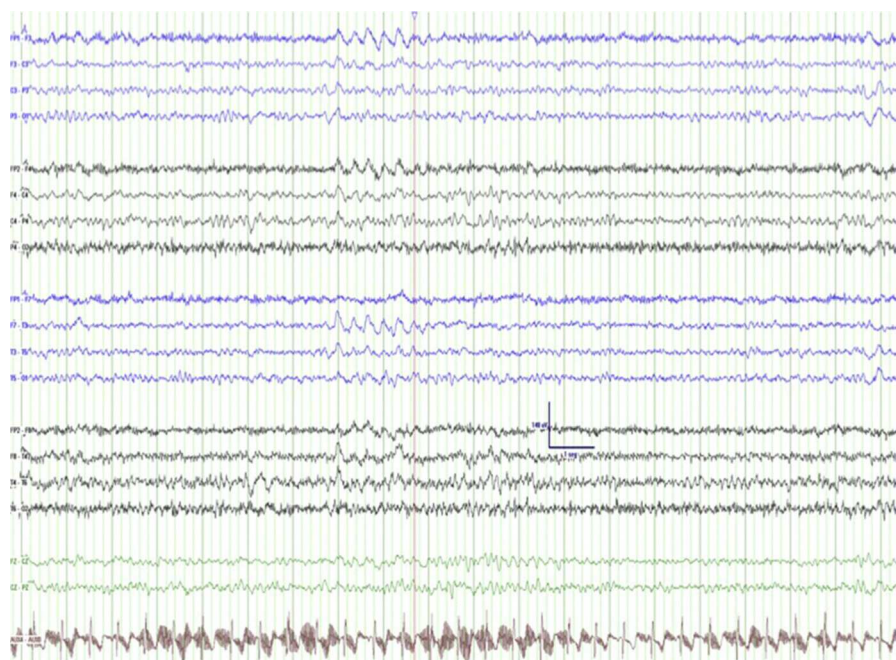


Figura 2 EEG en el momento intercrítico (día 22 del cuadro) que muestra entrecimiento localizado en hemisferio izquierdo.



## Discusión

Nuestra paciente cumple los criterios de HaNDL descritos por ICHD. A pesar de los últimos estudios de neuroimagen publicados, en los que se encuentran imágenes de hipoperfusión transitorias mediante TAC o RM de perfusión en el momento agudo del cuadro, el diagnóstico de HaNDL sigue siendo por exclusión<sup>7,8</sup>.

Por tanto, ante un cuadro de cefalea que asocia confusión y agitación debemos plantearnos un diagnóstico diferencial que incluya intoxicaciones, alteraciones metabólicas, meningoencefalitis, cuadros de isquemia del sistema nervioso central, cuadros psiquiátricos, así como entidades más infrecuentes como encefalopatías paraneoplásicas, encefalopatías autoinmunes, encefalomielitis aguda diseminada, estatus epiléptico no convulsivo, vasculitis, migraña basilar o migraña hemipléjica. Inicialmente en nuestra paciente decidimos tratar empíricamente con aciclovir y ceftriaxona ante una posible infección del sistema nervioso central por *Borrelia burgdorferi* o virus herpes simple. Posteriormente la rápida resolución de los déficits neurológicos, el estudio etiológico infeccioso negativo junto con la presencia de pleocitosis en el LCR y alteraciones focales en el EEG nos llevó al diagnóstico de HaNDL, por lo que se retiró el tratamiento antimicrobiano.

La alteración de la conciencia es un síntoma infrecuente en el HaNDL, lo que dificulta aún más el diagnóstico en estos casos. Solo se han descrito 8 pacientes previamente que cursaron con confusión y/o agitación en el contexto de un cuadro de HaNDL<sup>9-13</sup>. Esta es la paciente más joven de todos ellos; previamente solo había sido descrito en adultos.

La etiología del HaNDL es desconocida, habiéndose propuesto una hipótesis de etiología infecciosa<sup>14</sup>, vascular<sup>15,16</sup>, autoinmune o secundaria a canalopatías<sup>17</sup>. Actualmente la teoría más aceptada es que este proceso sea secundario a una activación del sistema inmune por un proceso infeccioso/inflamatorio que activaría el sistema trigémino-vascular, lo cual a su vez provocaría la aparición de síntomas neurológicos focales mediante un mecanismo similar al de disfunción neuronal propagada de las migrañas con aura<sup>18</sup>.

El EEG en el momento agudo del cuadro mostró un enlentecimiento generalizado del trazado de base, lo que es comparable a otros episodios de migraña con alteración de la conciencia o migraña hemipléjica familiar<sup>19</sup>, lo que apoya una probable fisiopatología común con la migraña<sup>20</sup>. Posteriormente el trazado de EEG mostró el enlentecimiento focal típico de HaNDL hasta su normalización a los 3 meses de iniciado el cuadro. En ninguno de los casos de cuadros de HaNDL que se presentan con síntomas de confusión publicados previamente se describen alteraciones generalizadas como en nuestra paciente, seguramente por no haber sido realizados en el momento agudo del cuadro.

A pesar de ser un cuadro infrecuente, el diagnóstico de HaNDL en un paciente que presente cefalea y un cuadro confusional puede evitarle el inicio de tratamientos antimicrobianos prolongados o con potenciales efectos secundarios como la medicación trombolítica (por sospecha de accidente isquémico).

## Conflicto de intereses

Los autores declaran no tener ningún conflicto de intereses.

## Bibliografía

- Martín-Balbuena S, Arpa-Gutierrez FJ. Pseudomigraña con pleocitosis en el líquido cefalorraquídeo o síndrome de cefalea y déficit neurológico transitorios con pleocitosis en el líquido cefalorraquídeo. Revisión histórica. *Rev Neurol*. 2007;45:624-30.
- Gonçalves D, Meireles J, Rocha R, Sampaio M, Leão M. Syndrome of transient headache and neurologic deficits with cerebrospinal fluid lymphocytosis (HaNDL): A pediatric case report. *J Child Neurol*. 2012;27:1241-364.
- Filina T, Feja KN, Tolan Jr RW. An adolescent with pseudomigraine, transient headache, neurological deficits, and lymphocytic pleocytosis (HaNDL Syndrome): Case report and review of the literature. *Clin Pediatr (Phila)*. 2013;52:496-502.
- International Headache Society. IHS Classification ICHD-II. [consultado 28 Ene 2013]. Disponible en: <http://www.ihs-classification.org/en/>
- Gómez-Aranda F, Cañadillas F, Martí-Massó JF, Díez-Tejedor E, Serrano PJ, Leira R, et al. Pseudomigraine with temporary neurological symptoms and lymphocytic pleocytosis. A report of 50 cases. *Brain*. 1997;120:1105-13.
- García-Estévez DA, Vadillo-González FJ, Fernández Cebrián S, Mita-Pérez MJ. Pseudomigraña con pleocitosis: un caso pediátrico con ataxia cerebelosa e infección por el virus de la parotiditis. *Rev Neurol*. 2009;48:108-9.
- García N, Guillán M, Zarza B, González-Gordaliza C, de Felipe A, De Leciñana MA, et al. Focal CT hypoperfusion in HaNDL. *J Neurol*. 2012;259:1755-7.
- Vallet AE, Desestret V, Tahon F, Cho TH, Nighoghossian N. Acute perfusion MR imaging in a HaNDL-like syndrome. *Cerebrovasc Dis*. 2010;29:98-100.
- Giorgetti A, Mariani G, Patrino GM, Romorini A. The transient syndrome of headache with neurological deficits, cerebrospinal fluid pleocytosis and acute confusional state. *J Headache Pain*. 2005;6:476.
- Parissis D, Ionnatidis P, Balamoutsos G, Karacostas D. Confusional state in the syndrome HaNDL. *Headache*. 2011;51:1285-8.
- Mateo I, Pinedo A, Gomez-Beldarrain M, Garcia-Moncó JC. Acute confusional state secondary to transient headache and neurological deficits with cerebrospinal fluid lymphocytosis. *Neurologia*. 2004;19:763-5.
- Tada Y, Negoro K, Abe M, Ogasawara J, Kawai M, Morimatsu M. A patient of migraine-like headache with amnesia, pleocytosis and transient hypoperfusion of cerebral blood flow. *Intern Med*. 2005;44:743-6.
- Ho BL, Lai CL, Hsu CY. Acute confusion in headache with neurologic deficits and cerebrospinal fluid lymphocytosis syndrome. *Am J Emerg Med*. 2012;30:2078.
- Vicente-Mas J, Juni-Sanahuja J, Benítez-Bermejo R, Jimeno-García A. Cytomegalovirus infection mimicking a pseudomigraine with pleocytosis. *An Med Interna*. 2004;21:360-1.
- Anagnostou E, Spengos K, Naoumis D, Paraskevas GP, Vassilopoulos S, Zis V, et al. Lack of visual evoked potential habituation in the syndrome of HaNDL. *J Neurol*. 2009;256:1374-6.
- Caminero AB, Pareja JA, Arpa J, Vivancos F, Paloma F, Coya J, et al. Migrainous syndrome with CSF pleocytosis. SPECT findings. *Headache*. 1997;37:511-5.
- Chapman KM, Szczygłowski BI, Toth C, Woolfenden A, Robinson G, Snutch TP, et al. Pseudomigraine with lymphocytic pleocytosis: a calcium channelopathy? Clinical description of 10 cases

- and genetic analysis of the familial hemiplegic migraine gene CACNA1A. *Headache*. 2003;43:892-5.
18. Serrano-Castro PJ, Amrani Y, Olivares-Romero J. Cerebral hemodynamics in the syndrome of pseudomigraine with CSF pleocytosis: A transcranial doppler study. *Rev Neurol*. 2000;31:407-11.
  19. Sand T. EEG in migraine: A review of the literature. *Funct Neurol*. 1991;6:7-22.
  20. Kappler J, Mohr S, Steinmetz H. Cerebral vasomotor changes in the transient syndrome of headache with neurologic deficits and CSF lymphocytosis (HaNDL). *Headache*. 1997;37:516-8.