

CARTAS AL EDITOR

Bradicardia sinusal secundaria al uso de corticoides en bolo



Sinus bradycardia secondary to the use of pulse corticosteroids

Sr. Editor:

Aunque los efectos secundarios del tratamiento con corticoides por vía oral están bien caracterizados, los asociados al tratamiento en bolos por vía intravenosa (IV) no son tan conocidos.

Se presenta el caso de un varón de 15 años, diagnosticado a los 14 meses de edad de artritis idiopática juvenil (AIJ) forma sistémica, que precisó de manera intermitente durante los siguientes 6 años tratamiento con ciclos prolongados de corticoides por vía oral, metotrexato e infiltración de corticoides intraarticulares. Su enfermedad no se controló adecuadamente hasta que se inició terapia anti-interleucina 1 (anakinra) en 2005. No volvió a presentar sintomatología sistémica durante años, aunque en noviembre del 2011 presentó una poliartritis con afectación de rodillas, tobillos y tarsos, tratada con infiltraciones y metotrexato subcutáneo, y que se controló adecuadamente con la adición de terapia antifactor de necrosis tumoral (adalimumab).

En noviembre del 2012, coincidiendo con una infección de vías respiratorias superiores, comenzó bruscamente con fiebre hasta 39,5 °C, odinofagia intensa sin exudados, exantema macular evanescente en el tronco durante los picos febriles y poliartritis con afectación de codos, rodillas, muñecas y tarsos. Al ingreso, su peso era 100 kg (3 DE), su talla 166 cm (-0,75 DE), su presión arterial 112/70 y su frecuencia cardiaca 60 lpm. La analítica mostró leucocitosis (19.000/mm³), con neutrofilia (neutrófilos 86%, linfocitos 8%) y elevación de reactantes de fase aguda (proteína C reactiva 31 mg/dl). Los hemocultivos y las serologías de virus hepatotropos, síndrome mononucleósico y *Mycoplasma pneumoniae* fueron negativos. Con el diagnóstico de brote de AIJ sistémica, se inició tratamiento con metilprednisolona, 250 mg IV 3 días consecutivos, y anakinra 200 mg/día, desapareciendo la fiebre y mejorando la sintomatología después del primer bolo. A las 36 h del inicio del tratamiento con corticoides, el paciente presentó bradicardia sinusal (fig. 1) de hasta 47 lpm, que mantuvo hasta el alta, permaneciendo asintomático en todo momento. La bradicardia se resolvió

espontáneamente en menos de 7 días. Este caso ha sido notificado al Centro de Farmacovigilancia correspondiente.

Los pulsos IV de corticoides se han utilizado en el tratamiento de múltiples enfermedades, especialmente en afección oncológica, renal y reumatológica. Los tratamientos prolongados presentan unos efectos adversos a nivel metabólico, neuropsiquiátrico y sobre el sistema inmunitario, con aumento del riesgo de infecciones¹, bien caracterizados.

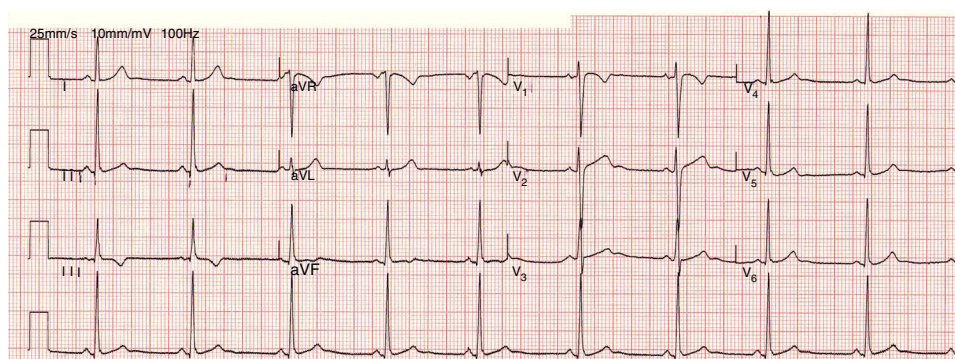
A nivel cardiovascular, sin embargo, sus efectos sobre el ritmo cardiaco no son tan conocidos como los que presenta sobre la retención de líquidos o la presión arterial². Estos incluyen taquicardia y bradicardia sinusales, fibrilación auricular y taquicardia ventricular^{3,4}, que pueden motivar fallo cardiaco o infarto agudo de miocardio. Estas alteraciones del ritmo se han descrito en adultos⁵ y, con menor frecuencia, en niños^{6,7}, generalmente asociadas a la vía de administración IV, aunque también se han comunicado con su administración por vía oral o intramuscular. La incidencia de arritmias en estos pacientes es muy variable, oscilando entre el 1 y el 82%⁸.

El mecanismo por el que se producen estas arritmias es desconocido, aunque se ha postulado que las dosis altas de metilprednisolona IV favorecen la hipocalcemia⁶ y disminuyen el umbral de estímulo de las células miocárdicas⁸, así como la excreción urinaria de sodio y potasio, facilitando la existencia de alteraciones en el intercambio iónico de dichas células.

En una serie publicada⁹ en niños con enfermedad oncológica, se observó que hasta el 63,9% desarrolló en algún momento bradicardia (frecuencia cardiaca por debajo de 2 DE para su edad), encontrándose el nadir a las 72 h del inicio de la administración de tratamiento.

La mayoría de los pacientes en los que se produce bradicardia como consecuencia de la administración de corticoides en bolo permanecen asintomáticos. Cuando aparecen síntomas, suele tratarse de palpitaciones, aunque en pacientes con afección cardiaca de base también se pueden presentar, de forma excepcional, arritmias malignas, pérdida de consciencia y parada cardiaca.

El electrocardiograma de la mayoría de los pacientes muestra una bradicardia sinusal. En algún caso, puede ponerse de manifiesto otras alteraciones como un QT largo¹⁰, aunque algunos autores interpretan dicho hallazgo como un síndrome de QT largo que se hace patente en el momento en que se administran los corticoides.



EKG del paciente muestra bradicardia sinusal.

Figura 1 Ekg.

Los pacientes asintomáticos no precisan ningún tratamiento, resolviéndose el cuadro de forma espontánea en varios días, como sucedió en nuestro caso. Los pacientes sintomáticos pueden requerir otras medidas terapéuticas, incluyendo la administración de fármacos cronotrópicos o antiarrítmicos, o la colocación de un marcapasos transitorio.

En conclusión, la administración de corticoides en bolo puede favorecer el desarrollo de bradicardia sinusal y de otras arritmias, lo que destaca la importancia de monitorizar estrechamente a estos pacientes durante el tratamiento.

Bibliografía

- Bonnotte B, Huyen TE, Chauffert B, Jouve L, Martin F, Lorcerie B. Bolus de corticoids: effets secondaires et précautions d'emploi. *Presse Med.* 1997;26:1070-3.
- Chibane S, Feldman-Billard S, Rossignol I, Kassaei R, Milhoubi-Mantout F, Héron E. Tolérance à court terme d'un traitement de trois jours par bolus de méthylprednisolone: étude prospective chez 146 patients. *Rev Med Interne.* 2005;26:20-6.
- Vasheghani-Farahani A, Sahraian MA, Darabi L, Aghsaie A, Mina-gar A. Incidence of various cardiac arrhythmias and conduction disturbances due to high dose intravenous methylprednisolone in patients with multiple sclerosis. *J Neurol Sci.* 2011;309:75-8.
- Kumari R, Uppal SS. First report of supraventricular tachycardia after intravenous pulse methylprednisolone therapy, with a brief review of the literature. *Rheumatol Int.* 2005;26:70-3.
- Tvede N, Nielsen LP, Andersen V. Bradycardia after high-dose intravenous methylprednisolone therapy. *Scand J Rheumatol.* 1986;15:302-4.
- Bonotte B, Chauffert B, Martin F, Lorcerie B. Side effects of high-dose intravenous (pulse) methylprednisolone therapy cured by potassium infusion. *Br J Rheumatol.* 1998;37:109.
- Svorcik C, Biciková L. Effect of drugs on the stimulation threshold of the human heart. *Cor Vasa.* 1978;20:184-95.
- Klein-Gitelman MS, Pachman LM. Intravenous corticosteroids: Adverse reactions are more variable than expected in children. *J Rheumatol.* 1998;25:1995-2002.
- Van der Gugten A, Bierings M, Frenkel J. Glucocorticoid-associated bradycardia. *J Pediatr Hematol Oncol.* 2008;30:172-5.
- Akikusa JD, Feldman BM, Gross GJ, Silverman ED, Schneider R. Sinus bradycardia after intravenous pulse methylprednisolone. *Pediatrics.* 2007;119:e778-82.

N. Domínguez-Pinilla^{a,*}, M.R. del Fresno-Valencia^a, Jaime de Inocencio Arocena^b y E. Enríquez Merayo^b

^a Servicio de Pediatría, Madrid, España

^b Unidad de Reumatología Pediátrica, Hospital 12 de Octubre, Madrid, España

* Autor para correspondencia.

Correo electrónico: nere.mdc@gmail.com (N. Domínguez-Pinilla).

<http://dx.doi.org/10.1016/j.anpedi.2013.10.003>