

IMÁGENES EN PEDIATRÍA

Tinea capitis y dermatoscopia

Tinea capitis and dermatoscopy



I. Neri^a, J. Orgaz-Molina^{b,*}, S. Ciabatti^a, L. Ricci^a y R. Balestri^a

^a Department of Specialistic, Diagnostic and Experimental Medicine, Dermatology Unit, S. Orsola-Malpighi Hospital, University of Bologna, Bologna, Italia

^b Servicio de Dermatología, Hospital Universitario San Cecilio, Granada, España

Disponible en Internet el 23 de noviembre de 2013

Las dermatofitosis son un importante motivo de consulta pediátrica, siendo la tiña del cuero cabelludo la forma de dermatofitosis más frecuente en la infancia¹. En el presente caso, se muestra la dermatoscopia como técnica exploratoria complementaria.

Paciente de 7 años, originario de Cabo Verde; acude por descamación de cuero cabelludo, moderadamente pruriginosa, de 2 meses de evolución. Se encontraba en Italia desde hacía un mes. La exploración del cuero cabelludo presentaba una ligera descamación, más evidenciada con el raspado, sin eritema y sin placas alopécicas evidentes (fig. 1). En el examen por dermatoscopia, se hallaron pelos incurvados sobre su eje longitudinal, conocidos como pelos en coma, y pelos en sacacorchos (fig. 2). Con la sospecha de *tinea capitis* (TC), se realizó un cultivo de la descamación de cuero cabelludo, dando como resultado *Trichophyton violaceum*.

La TC es una condición fácilmente reconocible usualmente. El agente etiológico más frecuente en los países mediterráneos es *Microsporum canis*, generando placas alopécicas de varios centímetros de tamaño². Sin embargo, la epidemiología de las dermatofitosis es variable a lo largo del

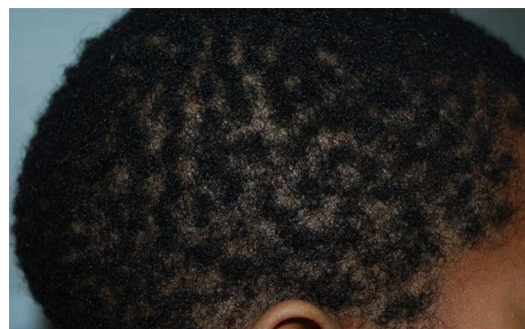


Figura 1 Visión lateral de cabeza, sin mostrar placas alopécicas llamativas.

tiempo sobre la base de distintos factores: clima, desarrollo socioeconómico, uso de antifúngicos y cambios demográficos. Así, en la actualidad, debido fundamentalmente a la inmigración africana las formas tricofíticas y antropofílicas (menos evidentes clínicamente) se están incrementando en Europa². El objetivo del estudio es poner de manifiesto la importancia de la dermatoscopia como técnica complementaria no invasiva para orientar el diagnóstico de TC, especialmente en formas con poca inflamación y áreas alopécicas poco evidentes. Los pelos en coma y los pelos en sacacorchos son 2 signos dermatoscópicos fácilmente apre-

* Autor para correspondencia.
Correo electrónico: jacinto.orgaz@hotmail.com
(J. Orgaz-Molina).

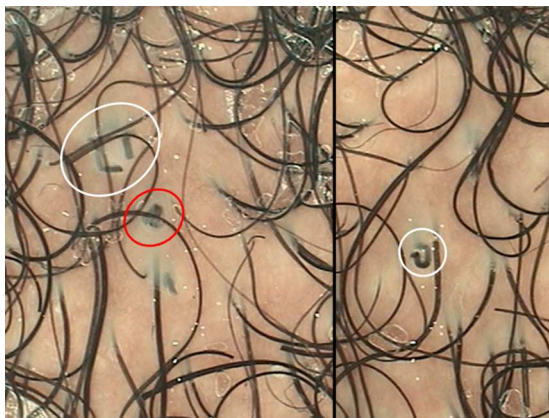


Figura 2 Pelos en coma (círculo y ovoide blancos) y pelos en sacacorchos (ovoide rojo).

Bibliografía

1. Wisuthsarewong W, Viravan S. Analysis of skin diseases in a referral pediatric dermatology clinic in Thailand. *J Med Assoc Thai.* 2000;83:999–1004.
2. Ginter-Hanselmayer G, Weger W, Ilkit M, Smolle J. Epidemiology of tinea capitis in Europe: Current state and changing patterns. *Mycoses.* 2007;50 Suppl 2:6–13.
3. Slowinska M, Rudnicka L, Schwartz RA, Kowalska-Oledzka E, Rakowska A, Sicinska J, et al. Comma hairs: A dermatoscopic marker for tinea capitis: A rapid diagnostic method. *J Am Acad Dermatol.* 2008;59:77–9.
4. Hughes R, Chiaverini C, Bahadoran P, Lacour JP. Corkscrew hair: a new dermoscopic sign for diagnosis of tinea capitis in black children. *Arch Dermatol.* 2011;147:355–6.

ciables, resultado de la rotura y caída del tallo del pelo por dermatofitos^{3,4}.