

este, por lo que consideramos de obligado abordaje ante la pareja solicitante.

## Bibliografía

- Schroder NM. The dilemma of unintentional discovery of misattributed paternity in living kidney donors and recipients. *Curr Opin Organ Transplant*. 2009;14:196–200.
- Lucast EK. Informed consent and misattributed paternity problem in genetic counseling. *Bioethics*. 2007;21:41–50.
- Li D, Liao C. Incidental discovery of non paternity during prenatal testing of genetic disease. *Fetal Diagn Ther*. 2008;24:39–41.
- Turney L. The incidental discovery of non paternity through genetic carrier screening: An exploration of lay attitudes. *Qual Health Res*. 2005;15:620–34.
- Wertz DC, Fletcher JC. Ethics and medical genetics in the United States: A National survey. *Am J Genet*. 1988;29:815–27.
- Bellis MA, Hughes K, Hughes S, Ashton JR. Measuring paternal discrepancy and its public health consequences. *J Epidemiol Community Health*. 2005;59:749–54.
- Wertz DC, Fletcher JC, Mulvihill JJ. Medical genetics confront ethical dilemmas: Cross cultural comparisons among 19 nations. *Am J Hum Genet*. 1990;46:1200–13.
- Pencarinha DF, Bell NK, Edwards JG, Best RG. Ethical issues in genetic counseling: a comparison of MS counselor and medical geneticists perspectives. *J Genet Couns*. 1992;1:19–30.
- Soderdahl DW, Rabah D, McCune T, Colonna J, French R, Robey E, et al. Misattributed paternity in a living related donor: To disclose or not to disclose? *Urology*. 2004;64:590.
- Ley 14/2007, de 3 de julio, de Investigación biomédica [consultado 9 Sept 2013]. Disponible en: <http://www.boe.es/boe/dias/2007/07/04/pdfs/A28826-28848.pdf>

M. Mercadal, A. Álvarez, G. Hernández y O. García-Algar\*  
*Servicio de Pediatría, Hospital del Mar, Barcelona, España*

\* Autor para correspondencia.  
 Correo electrónico: 90458@hospitaldelmar.cat  
 (O. García-Algar).

<http://dx.doi.org/10.1016/j.anpedi.2013.09.010>

## Neumonitis por hipersensibilidad en el ámbito escolar<sup>☆</sup>



## Hypersensitivity pneumonitis in the school environment

*Sr. Editor:*

La neumonitis por hipersensibilidad es una enfermedad pulmonar con base inmunológica producida por diferentes antígenos que llegan al pulmón por vía inhalatoria, vehiculizados por polvo orgánico e inorgánico de procedencias muy diversas<sup>1</sup>, generalmente de origen ocupacional<sup>2</sup>. Las entidades más conocidas son el «pulmón del granjero» y el «pulmón del cuidador de aves». Las proteínas animales y vegetales causantes de esta afección son múltiples, siendo los hongos los más frecuentemente implicados<sup>3</sup>.

Schyler y Cornier<sup>4</sup> propusieron 6 criterios mayores y 3 menores, de los que se precisan 4 y 2, respectivamente, para confirmar la enfermedad. Lacasse et al. recomiendan una serie de criterios que, de cumplirse, se relacionan con un valor predictivo positivo del 96% que son: exposición a agente causal conocido, episodios recurrentes, síntomas 4-8 h después de la exposición, pérdida de peso, crepitantes y presencia de precipitinas en suero<sup>5</sup>.

Presentamos a un varón de 7 años con antecedentes de dermatitis atópica y alergia a alimentos (pescados y huevo). A los 3 años, comienza con cuadros de dificultad respi-

ratoria y sibilancias, atribuidos inicialmente a infecciones bronquiales, controladas con salbutamol a demanda. En este momento, vivía en un piso bajo con humedades y convivía con 2 agapornis desde hacía 2 años.

Posteriormente, precisa de 3 ingresos hospitalarios, presentando deterioro del estado general, fiebre elevada, dificultad respiratoria grave con hipoxemia mantenida (PO<sub>2</sub> < 60 mmHg), presencia de infiltrados pulmonares y leucocitosis. Estos cuadros clínicos se resolvían en pocos días. En las intercrisis presentaba fatiga y tos con el ejercicio, instaurándose tratamiento inhalado crónico con beta-2 agonistas de larga duración y corticoides cada 12 h, montelukast 5 mg y retirada de pájaros del domicilio.

En el estudio alergológico inicial, presentó pruebas cutáneas e inmunoglobulinas E específicas positivas para pólenes de gramíneas (sin síntomas estacionales) y hongos. Entre las exploraciones complementarias, destacan cifras elevadas de eosinófilos (20,5%). El proteinograma, el test del cloro en sudor, las radiografías de tórax intercrisis y la TAC de tórax se mantuvieron normales.

El estudio de función pulmonar mostraba alteraciones espirométricas obstructivas/restrictivas con test de broncodilatación positivo (> 12% y > 200 mL). La citología de esputos mostró presencia de espirales de Curschman, que pueden ser observados en el esputo de pacientes asmáticos. La determinación de IgG e IgE para antígenos fúngicos y aviares se muestra en la [tabla 1](#). El lavado broncoalveolar y la biopsia pulmonar fueron desestimados.

En sucesivas revisiones, el paciente continuó presentando afectación del estado general y estancamiento de peso. Preciso de varios ciclos de corticoides por vía oral y atención urgente en varias ocasiones por dificultad respiratoria e hipoxemia.

En una de las hospitalizaciones (2009), y tras una anamnesis exhaustiva en busca de desencadenantes, el niño refirió que en el colegio existían 2 grandes jaulas que contenían unos 30 pájaros ([fig. 1](#)). Se visitó el centro escolar, compro-

<sup>☆</sup> Este caso clínico fue presentado mediante comunicación tipo póster en el XXXIII Congreso de la Sociedad Española de Inmunología Clínica y Alergia Pediátrica, celebrado en Palma de Mallorca del 14 al 16 de mayo del 2009, siendo galardonado con el premio al mejor caso clínico de dicho congreso.

**Tabla 1** Determinación de IgE e IgG para antígenos fúngicos y aviáres

	2006	2007	2008	2009	2010	2011	2012
Pruebas cutáneas	Positivas para ácaros, hongos, huevo, mariscos pescados						
IgE total (KU/L)	609	698	919	ND	261	383	274
IgE <i>Aspergillus fumigatus</i> (KU/L)	15,5	18,5	25	9,2	11,3	12,5	12,5
IgE <i>Cladosporium</i> (KU/L)	20,2	35,8	54,4	19,5	22,6	20,2	20,9
IgE <i>Alternaria</i> (KU/L)	2,69	2,55	3,8	0,85	0,49	0,37	0,4
IgG <i>Aspergillus</i> (mg/L)	96,7	198,5	149	70,9	92,9	110	114
IgG <i>Cladosporium</i> (mg/L)	ND	ND	131	70,9	92,5	89,6	99,9
IgG <i>Alternaria</i> (mg/L)	ND	47,6	40	14,5	22,4	15,8	17,9
IgG <i>Penicillium</i> (mg/L)	ND	92	122	54,1	ND	82,1	88,7
IgG suero periquito (mg/L)	10,9	9,9	88,4	10,4	8,7	8,89	7,3
IgG suero paloma (mg/L)	80,7	61,4	38,2	44,6	40,1	22,2	15,3
Eosinófilos (%)	20,5	11,8	15,1	13,8	16,1	13,5	4,2

ND: no disponible.

bándose la proximidad del aula del paciente con las jaulas, y se propuso a la dirección del colegio el traslado del paciente a otro pabellón.

A posteriori, se determinaron precipitinas por método de doble inmunodifusión en gel (Ouchterlony)<sup>5</sup> para hongos y extracto de heces de canario, con resultado positivo para *Aspergillus* y heces de canario.

El paciente presenta, tras el diagnóstico y la realización de medidas de evitación (2009), mejoría de los síntomas respiratorios, no precisando de nuevos ciclos de corticoides por vía oral. Este dato coincide con la mejora en los parámetros seriados que se describen en la [tabla 1](#). En los años sucesivos el paciente ha presentado un ligero empeoramiento clínico, sin nuevos ingresos pero aumentando la dosis de terapia combinada inhalada, que se correlacionan con los datos analíticos de 2010 y 2011. Se han realizado reformas en el hogar para evitar la presencia de humedades y se ha aconsejado evitar el contacto con aves.

En la actualidad, sigue en seguimiento en nuestra unidad, presentando controles radiológicos y espirométricos dentro de la normalidad. Tras la estabilización del asma, se realizó una exposición controlada a huevo, comprobándose buena tolerancia.

La neumonitis por hipersensibilidad es una entidad nosológica de buen pronóstico tras la aplicación de medidas de evitación precoz de los alérgenos implicados<sup>7</sup>, en contraposición con la degeneración a fibrosis pulmonar en los casos de larga evolución<sup>8</sup>. Por ello, ante un asma infantil de difícil control, debe plantearse esta entidad como diagnóstico diferencial. El primer paso debe ser la sospecha clínica ante un paciente con síntomas respiratorios y afectación sistémica recurrente<sup>9</sup>. En segundo lugar, debemos realizar una exhaustiva entrevista clínica detallando circunstancias del hogar, de ocio y, cómo sucede en este caso, del ámbito escolar y solicitar estudios complementarios orientados a identificar los posibles desencadenantes del cuadro<sup>10</sup>.



**Figura 1** Jaula con pájaros anexa a la clase del escolar.

## Bibliografía

1. Cortés SL. Neumonitis por hipersensibilidad. Alveolitis alérgica extrínseca. *An Esp Pediatr*. 2002;56 Supl 2:46–53.
2. Moreno-Ancillo A, Domínguez-Noche C, Gil-Adrados C, Cosmes A. Familiar presentation of occupational hypersensitivity pneumonitis caused by aspergillus-contaminated esparto dust. *Allergol et Immunopathol*. 2003;31:294–6.
3. Schyler M, Cornier Y. The diagnosis of hypersensitivity pneumonitis. *Chest*. 1997;1:134–6.
4. Lacasee Y, Selman M, Costabel V, Dalphin VC, Ando M, Morell F, et al. Clinical diagnosis of hypersensitivity pneumonitis. *Am J Respir Crit Care Med*. 2003;168:952–8.
5. Hirschmann JV, Pipavath SN, Godwin JD. Hypersensitivity pneumonitis: A historical, clinical, and radiologic review. *Radiographics*. 2009;29:1921–38.
6. Fracchia MS, El Saleeby CM, Murali MR, Sagar P, Minokendson M. A 9-year-old boy with fever, cough, respiratory distress and chest pain. *N Engl J Med*. 2013;368:1141–50.
7. Cobos Barroso N, Canals Cadafalch J, Liñan Cortés S, Evangelista Masip A, Isturiz G, Barquet Esteve N. Bird breeder's lung in children. *Allergol Immunopathol (Madr)*. 1980;8:637–42.
8. Morell F, Reyes L, Doménech G, García J, Majó J, Ferrer J. Diagnoses and diagnostic procedures in 500 consecutive patients

with clinical suspicion of interstitial lung disease. *Arch Bronconeumol.* 2008;44:185-91.

9. Liñan S. Neumonitis por hipersensibilidad. *Alveolitis alérgica extrínseca.* *An Esp Pediatr.* 2002;56:46-53.
10. Vizmanos Lamottea G, Estrada Fernández J, Medina Ramsa M, Muñoz Gall X, Aísa Pardo E, Monzón Gaspa M, et al. Pulmón del cuidador de palomas. *An Pediatr (Barc).* 2009;70:362-5.

A. Callero<sup>a,\*</sup>, M.A. Rueda Montero<sup>b</sup>, D. Cruz Niesvara<sup>c</sup> y E. Alonso Lebrero<sup>b</sup>

<sup>a</sup> Unidad de Alergia, Hospital Universitario Nuestra Señora de Candelaria, Tenerife, España

<sup>b</sup> Unidad de Alergia Infantil, Hospital Gregorio Marañón, Madrid, España

<sup>c</sup> Servicio de Alergología, Hospital General Virgen de La Peña, Fuerteventura, España

\* Autor para correspondencia.

Correo electrónico: [arielcallero@hotmail.com](mailto:arielcallero@hotmail.com) (A. Callero).

<http://dx.doi.org/10.1016/j.anpedi.2013.09.016>

## Sling pulmonar de diagnóstico casual<sup>☆</sup>



### Pulmonary artery sling as a casual diagnosis

Sr. Editor:

Presentamos el caso clínico de una niña de 10 años y 7 meses, remitida a la consulta de cardiología infantil por presentar episodios de disnea y molestias centrorrásticas de 3 meses de evolución, relacionados con ejercicio físico intenso, cediendo espontáneamente en reposo después de 10-15 min. No refería mareos, pérdida de conciencia ni palpitaciones. La paciente estaba en tratamiento con atomoxetina por un TDAH desde hacía 2 años, sin presentar efectos secundarios con dicha medicación. El embarazo, el parto y el periodo neonatal habían cursado sin incidencias. No había presentado sintomatología respiratoria (estridor, sibilancias) ni disfagia. Carecía de antecedentes familiares de interés.

En la exploración física, presentaba somatometría adecuada a su edad (peso: 32,6 kg, Pc: 25-50, talla: 153 cm, Pc 90). Presión arterial: 100/65 mmHg (Pc 25/10-25). Buen estado general. Normocoloreada (saturación de O<sub>2</sub>: 99%). Sin rasgos dismórficos. No edemas. En la auscultación cardiopulmonar, presentaba arritmia respiratoria, frecuencia cardíaca de 70 lpm y un soplo sistólico *i/vi* en borde esternal izquierdo. No taquipnea. No hepatomegalia. Pulsos periféricos presentes y simétricos.

Inicialmente, se le efectuaron un electrocardiograma, que fue normal, y una ecocardiografía, donde destacaba la ausencia de la rama pulmonar izquierda, objetivando una válvula pulmonar de 29,4 mm (+2,06 DE), normofuncionante, que se continuaba únicamente con la rama pulmonar derecha de 12,6 mm (+1,28 DE) (fig. 1).

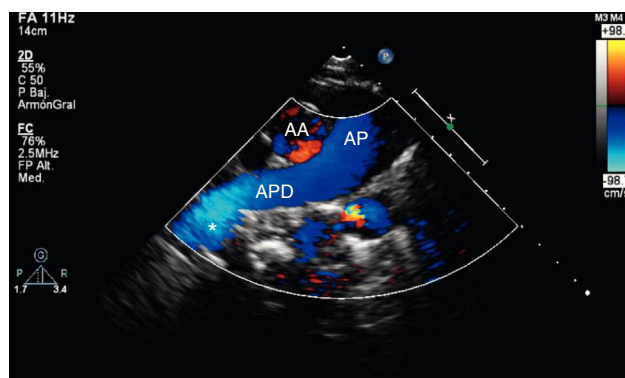
Ante la sospecha ecocardiográfica de un sling pulmonar, se solicitó una RMN cardíaca para confirmar el diagnóstico, constatándose que la rama pulmonar izquierda nacía directamente de la rama pulmonar derecha, dirigiéndose por un corto trayecto ascendente para atravesar al hemitórax contralateral por detrás del origen de los bronquios principales

y por encima del bronquio principal izquierdo, sin producir compresión significativa de las estructuras que rodeaba (tráquea y esófago) y en ausencia de anomalías estructurales de la vía aérea asociadas (fig. 2). Posteriormente, se realizaron una gammagrafía pulmonar y una ergometría para estudiar la perfusión pulmonar y el grado de limitación de la actividad física, resultando ambas pruebas normales.

Actualmente, la paciente permanece en seguimiento en la consulta de cardiología infantil y no ha vuelto a presentar sintomatología con el ejercicio.

El «sling pulmonar» o «cabestrillo vascular» es una cardiopatía congénita infrecuente (1%), una forma rara de anillo vascular incompleto donde la arteria pulmonar izquierda (API) nace directamente de la rama derecha, desde su parte posterior. Origina un vaso hipoplásico que discurre sobre la porción proximal del bronquio principal derecho, rodeando por detrás la tráquea y cruzando entre ella y el esófago para alcanzar el hilio pulmonar izquierdo<sup>1,2</sup>.

En su trayecto, la API puede producir compresión de las estructuras que rodea (tráquea y/o esófago), ocasionando en un 90% de los casos sintomatología respiratoria precoz (estridor y sibilancias) en los primeros meses de vida. La compresión puede ser extrínseca o intrínseca (si asocia alteraciones del desarrollo traqueal, conocidas como «ring-sling complex»<sup>3</sup>). Estos casos presentan una alta tasa de mortalidad sin cirugía correctiva precoz (hasta un 90% de menores



**Figura 1** Imagen ecocardiográfica (corte supraesternal doppler-color). Ausencia visual de la arteria pulmonar izquierda; en el extremo distal de la arteria pulmonar derecha se insinúa un bucle de flujo sanguíneo hacia la izquierda (\*). AA: arteria aorta, AP: arteria pulmonar; APD: arteria pulmonar derecha.

<sup>☆</sup> Presentación previa: como póster en el 61.º Congreso Nacional de la Asociación Española de Pediatría, Granada, 31 mayo-2 junio del 2012.