

ORIGINAL BREVE

Neuropatía sensitiva autonómica hereditaria tipo IIA: manifestaciones neurológicas y esqueléticas tempranas

C. Esmer^a, S. Díaz Zambrano^b, M.A. Santos Díaz^a, L.M. González Huerta^c, S.A. Cuevas Covarrubias^c y A. Bravo Oro^{d,*}

^a Departamento de Genética, Hospital Central Dr. Ignacio Morones Prieto, Zona Universitaria, San Luis Potosí, México

^b Departamento de Neurología y Neurofisiología Pediátrica, Centro de Rehabilitación y Educación Especial, San Luis Potosí, México

^c Departamento de Genética, Hospital General de México, México D.F., México

^d Departamento de Neurología Pediátrica, Hospital Central Dr. Ignacio Morones Prieto, Zona Universitaria, San Luis Potosí, México

Recibido el 24 de enero de 2013; aceptado el 18 de mayo de 2013

Disponible en Internet el 3 de julio de 2013

PALABRAS CLAVE

Neuropatías sensitivas autonómicas hereditarias; Neuropatías periféricas; Gen WNK1; Pérdida sensorial

KEYWORDS

Autonomic sensory neuropathy hereditary; Peripheral neuropathies; WNK1 gene; Sensory loss

Resumen Las neuropatías sensitivas autonómicas son parte de las neuropatías periféricas y se deben a disfunción de genes involucrados en el funcionamiento de las neuronas sensoriales y autonómicas. Se conocen 6 variantes clínicas con subtipos determinados por anomalía en 11 genes, los diferentes fenotipos varían en la edad de inicio, presencia de disautonomías y patrón de herencia, que con excepción del tipo I son autosómicas recesivas. La neuropatía sensitiva autonómica tipo II se caracteriza por déficit de la sensibilidad al dolor, temperatura y propiocepción. Puede manifestarse al nacer o iniciar entre los 10 y 20 años de edad con úlceras, mutilaciones y amputaciones acrales. En el presente estudio se describe a 3 miembros de una familia con mutación en el gen *WNK1* causante de la forma IIA de esta neuropatía hereditaria. © 2013 Asociación Española de Pediatría. Publicado por Elsevier España, S.L. Todos los derechos reservados.

Hereditary sensory and autonomic neuropathy type II A: Early neurological and skeletal findings

Abstract The hereditary sensory and autonomic neuropathies are genetic disorders characterized by the loss of sensation including pain, tactile and temperature. Its clinical and molecular features vary widely; the symptoms may begin from birth or be noticed in the first or second decade, with different types of complications of trauma to the extremities such as ulcers, mutilations and acral amputations. They are classified into six groups from I to VI, determined by the abnormality in eleven genes leading to phenotypic variations in the age of onset and the presence or absence of dysautonomia signs. With the exception of type I, all are autosomal

* Autor para correspondencia.

Correo electrónico: antoniobravooro@hotmail.com (A. Bravo Oro).

recessive. The type II of these neuropathies is characterized by insensitivity to pain, heat and proprioception. We describe three members of a Mexican family with *WNK1* gene mutation that caused hereditary neuropathy IIA.

© 2013 Asociación Española de Pediatría. Published by Elsevier España, S.L. All rights reserved.

Introducción

Las neuropatías sensitivas autonómicas hereditarias (NSAH) son desórdenes de causa genética en los que están afectados los axones o el citoesqueleto de las neuronas sensoriales y autonómicas¹. Se conocen 6 variantes clínicas con 11 genes causales que varían en la edad de inicio, la presencia de disautonomías y el patrón de herencia que, con excepción del tipo I que es autosómica dominante, el resto se heredan en forma recesiva (tabla 1)^{2,3}.

La NSAH tipo II se caracteriza por disminución progresiva de la sensibilidad al tacto, dolor, temperatura y propiocepción; inicia desde el nacimiento o entre la primera y la segunda décadas con la aparición de úlceras, mutilaciones y amputaciones acrales. En ocasiones, hay fracturas, artropatía neuropática con arreflexia y osteomielitis. Las manifestaciones autonómicas no son muy marcadas, predominando la hiperhidrosis, la incontinencia urinaria y la respuesta pupilar lenta⁴. La NSAH tipo II es una afección rara,

con prevalencia mundial desconocida, y casi el 50% de los casos reportados provienen del este de Canadá⁵.

En el presente artículo se describen los hallazgos neurológicos, neurofisiológicos y esqueléticos en 3 miembros de una familia con NSAH II.

Pacientes y métodos

El caso índice acudió a los 16 años de edad, con antecedente de padres consanguíneos en segundo grado y neurodesarrollo normal. A los 8 años inició con pérdida gradual de la sensibilidad de la rodilla hasta los dedos de los pies, sin disautonomías; posteriormente desarrolló úlceras en las plantas de ambos pies, nula sensibilidad al traumatismo en los ortijos, con celulitis, necrosis y amputaciones espontáneas indoloras de varios dedos de los pies. El propósito tiene 2 hermanos afectados de 12 y 10 años.

El examen físico con funciones cognitivas íntegras, pares craneales normales, fuerza 5/5 en las extremidades

Tabla 1 Clasificación de las neuropatías sensitivas. Se describen los 6 tipos, muestra los patrones de herencia, las subclasificaciones definidas por la anormalidad en genes diferentes y características clínicas que ayudan a la distinción clínica entre las diferentes variedades de insensibilidad hereditaria al dolor

| Enfermedad NSAH | Gen | Locus | Herencia | Edad inicio | Manifestaciones clínicas |
|-----------------|-------------|-------|----------|--------------------------------|--|
| IA | SPTLC1 | 9q22 | AD | > 20 años | Pérdida sensorial Mutilaciones acrales |
| IB | | 3p24 | AD | 20-40 años | Pérdida sensorial Reflujo gastroesofágico |
| IC | SPTLC2 | 14q24 | AD | > 20 años | Pérdida sensorial Mutilaciones acrales |
| ID | ATL1 | 14q11 | AD | Adulto Joven | Pérdida sensorial Mutilaciones acrales |
| IE | DNMT1 | 19p13 | AD | 16-35 años | Pérdida sensorial, sordera y demencia |
| IIA | WNK1 | 12p13 | AR | Congénita Infancia temprana | Pérdida sensorial Mutilaciones acrales |
| IIB | FAM134B | 5p15 | AR | Infancia | Pérdida sensorial Mutilaciones acrales |
| IIC | KIF1A(ATSV) | 2q37 | AR | 6-15 años | Pérdida sensorial Mutilaciones acrales |
| III | IKBKAP | 9q31 | AR | Congénita | Síndrome de Riley-Day |
| IV | NTRK1 | 1q21 | AR | Congénita Infancia temprana | Neuropatía sensorial Anhidrosis |
| V | NGF-β | 1p13 | AR | Infancia temprana Adulto | Ausencia de sensibilidad al dolor |
| VI | DST | 6p12 | AR | Congénita | No lagrimeo |

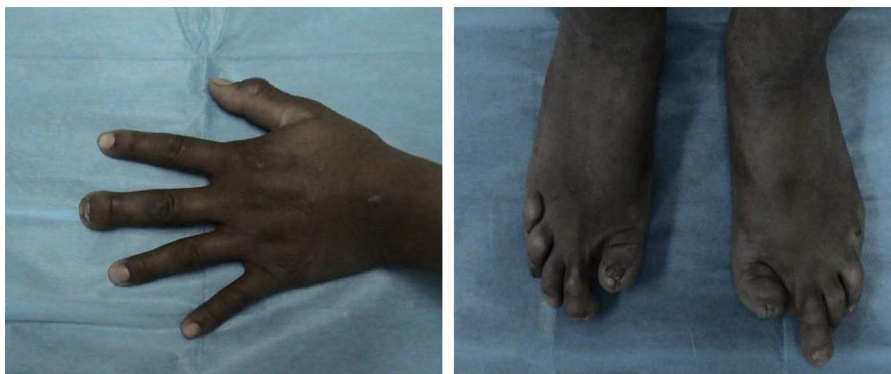


Figura 1 Manos y pies del caso índice. Se observa la afección a las porciones distales de los dedos, con uñas distróficas e hipoplásicas.

superiores, ausencia de la falange distal del tercer dedo de la mano derecha, en las extremidades inferiores fuerza 5/5 proximal, distal no valorable por presencia de celulitis y úlceras plantares, amputación de primeros orfejos y del quinto dedo izquierdo, pérdida de falanges en el resto de los dedos (fig. 1). Reflejos de estiramiento muscular en los miembros superiores, normales, rotulianos disminuidos y ausencia de aquileo bilateral. Sensibilidad al dolor, la temperatura, el tacto y la propiocepción normal en las extremidades superiores y el tronco. De la rodilla a los dedos del pie, pérdida de sensibilidad y propiocepción normal. Velocidad de conducción nerviosa con potenciales motores normales y ausencia de potenciales sensitivos. En las úlceras se cultivó *Proteus* spp.; en la tomografía computarizada (TC) (fig. 2) se observó la ausencia de falanges distales, con datos de osteomielitis, y se inició tratamiento con ciprofloxacino.

Los hermanos también mostraron pérdida de la sensibilidad distal de rodillas a pies, ulceraciones cicatrizadas, sin datos de infección y pérdida de algunas falanges.

Se realizó una secuenciación de ADN para descartar NSAH II, reportándose una mutación sin sentido en estado homocigoto c.868C>T en el gen *WNK1* que cambia una arginina por un codón de paro en la posición 290 de la proteína p.R290X.

Discusión

El diagnóstico de NSAH II se fundamenta en la ausencia congénita de sensibilidad al dolor, el tacto y la temperatura, de predominio distal, que se hace evidente en la primera o segunda décadas de la vida. En el inicio se desarrolla una «piel neuropática» seca y gruesa, que favorece el desarrollo de ulceraciones e infecciones. Las fracturas secundarias a la osteomielitis se presentan con la notoria característica de la ausencia de dolor; pueden pasar meses antes de que se considere anormal el carácter recurrente de las lesiones, ocasionando un diagnóstico tardío, con incremento de la morbilidad⁶.

El desarrollo de úlceras en las manos y los pies, y las amputaciones espontáneas marcan el momento en que se busca atención médica. A la pérdida de sensibilidad la acompaña la pérdida progresiva de los reflejos de estiramiento muscular. A diferencia de otras NSAH, las manifestaciones autonómicas son pocas y el desarrollo cognitivo es normal, lo que la diferencia de las tipos III y IV⁶.

Los estudios de neuroconducción y la biopsia de nervio muestran ausencia o disminución de los potenciales sensitivos y motores normales o discretamente reducidos. La biopsia muestra pérdida importante de fibras pequeñas

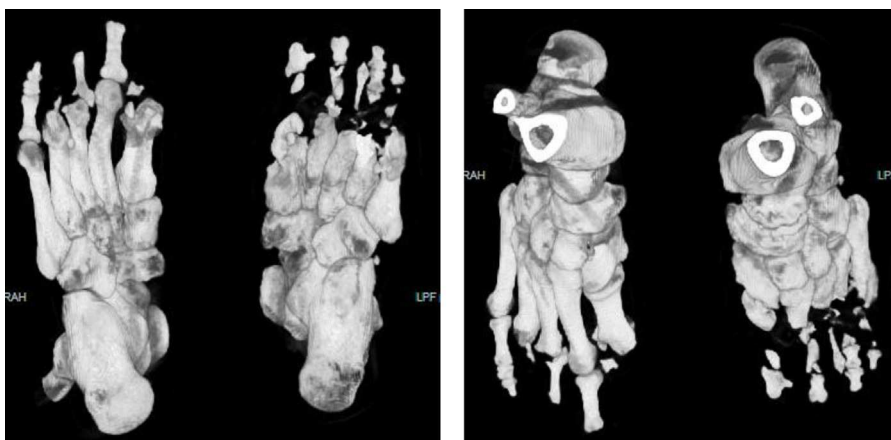


Figura 2 Tomografía con reconstrucción 3D de los pies: muestra la amputación y la destrucción de los componentes óseos de las porciones distales de los orfejos; zonas hipodensas generalizadas indicando osteomielitis en varios puntos del pie.

Tabla 2 Mutaciones más frecuentes en el gen *WNK1*

| ADN | Proteína |
|------------|-------------------|
| c.2697delA | p.Glu899AspfsX10 |
| c.3021dupA | p.Ser1008IlefsX13 |
| c.3046C>T | p.Gin1016X |

mielinizadas y disminución de las no mielinizadas^{7,8}. Estos procedimientos invasivos pueden ser sustituidos por los estudios moleculares.

La NSAH tipo II ocurre por mutaciones en 3 genes, *WNK1*, *FAM134B* o *KIF1A*, lo que da lugar a las formas A, B y C de la enfermedad. Los afectados con la forma B tienen disautonomías, mientras que en la forma C muestran anomalía motora distal. En particular, la forma IIA (OMIM # 201300) se asocia a mutaciones en el gen de la proteína cinasa de treonina/serina (*WNK1*), localizado en 12q13⁹. La correlación del gen afectado con las manifestaciones clínicas no es contundente, por lo que habitualmente se realizan paneles con varios genes.

El análisis molecular de las NSAH es complejo, aun cuando se estudien varios genes simultáneamente. El estudio sistemático de los genes *SPTLC1*, *RAB7*, *WNK1/HSN2*, *FAM134B*, *NTRK1* y *NGFB* llevará a identificar la anomalía genética en el 15 al 20% de los casos. *WNK1/HSN2*, *FAM134B*, *NTRK1* y *NGFB* causan las formas recesivas y cuando se toma en cuenta el patrón de herencia la posibilidad de encontrar la mutación responsable se incrementa al 40%, siendo más frecuente en *WNK1/HSN2* debido a mutaciones sin sentido o por corrimientos del marco de lectura en el exón 10.

La descripción original de esta afección se realizó en una familia árabe, pero la mayor frecuencia de casos está descrita a inicios del siglo XIX en comunidades canadienses de Nueva Escocia, Québec y Terranova^{5,10,11}. Las mutaciones más frecuentes en estos individuos se listan en la tabla 2. Se piensa que son resultado de un efecto fundador por ancestros comunes en Inglaterra. En la actualidad, los casos se distribuyen en todo el mundo.

En un reporte previo de 2 familias mexicanas afectadas de NSAH IIA, se identificó una eliminación nueva de 8 nucleótidos c.1219.1226 delTCTCAGCA, que ocasiona una proteína anormal. Los afectados presentaban ausencia de sensibilidad y amputaciones en las porciones distales de manos y pies, sin debilidad muscular ni manifestaciones autonómicas, potenciales sensitivos ausentes con edad de inicio entre la primera y la segunda décadas de la vida (9-20 años)¹². Nuestros casos mostraron un cuadro prácticamente idéntico, con una mutación previamente descrita en un individuo canadiense con ancestros libaneses¹³.

El origen padecimientote la afección en Latinoamérica se desconoce, pudiendo ser resultado de mutaciones nuevas, como la descrita previamente en México o heredada a través de ancestros comunes. Este caso señala la posibilidad de migración a México de individuos con ancestros libaneses-canadienses o la existencia de un sitio con tasa de mutación superior a la esperada en la secuencia de *WNK1*^{2,14}.

La fisiopatología padecimientote la enfermedad se ha comenzado a conocer; *WNK1* codifica isoformas de la proteína *WNK1* que participan en el control de la presión arterial y la sensibilidad mediante la regulación de la actividad de

canales de sodio y potasio. El flujo de iones en la periferia de las neuronas modula el crecimiento y la maduración de las extensiones neurales de las células de Schwann y el tracto de Lissauer^{15,16}. Por su parte, *FAM134B* en el locus 5p15.1 (OMIM #613115) produce una proteína estructural del complejo Golgi de las neuronas de ganglios sensoriales; sus formas mutantes producen disfunción en procesos celulares encargados de la supervivencia axonal^{17,18}, mientras que *KIF1A* en el locus 2q37 (OMIM #614213) produce una proteína de la familia de las kinesinas, involucrada en el transporte axonal anterógrado de *WNK1*^{19,20}.

El conocimiento de la fisiopatología aporta datos valiosos para el futuro desarrollo de tratamientos que eviten el proceso de desmielinización o que protejan la mielina de los axones sensitivos. El tratamiento es sintomático y, sobre todo, preventivo, por lo que es necesaria la participación de un equipo multidisciplinario. El entrenamiento a pacientes y familiares es importante, enseñándoles la autoexploración del pie para la búsqueda de signos de traumatismo. Una de las medidas más importantes es el uso de calzado adecuado y la hidratación de la piel para evitar osteomielitis y amputaciones¹⁰.

Conflicto de intereses

Los autores declaran no tener ningún conflicto de intereses.

Bibliografía

- Verhoeven K, Timmerman V, Mauko B, Pieber TR, De Jonghe P, Auer-Grumbach M. Recent advances in hereditary sensory and autonomic neuropathies. *Curr Opin Neurol*. 2006;19:474-80.
- Rotthier A, Baets J, De Vriendt E, Jacobs A, Auer-Grumbach M, Lévy N, et al. Genes for hereditary sensory and autonomic neuropathies: A genotype-phenotype correlation. *Brain*. 2009;132:2699-711.
- Wilmshurst JM, Ouvrier R. Hereditary peripheral neuropathies of childhood: An overview for clinicians. *Neuromuscul Disord*. 2011;21:763-75.
- Takagi M, Ozawa T, Hara K, Naruse S, Ishihara T, Shimbo J, et al. New HSN2 mutation in Japanese patient with hereditary sensory and autonomic neuropathy type 2. *Neurology*. 2006;66:1251-2.
- Roddier K, Thomas T, Marleau G, Gagnon AM, Dicaire MJ, St-Denis A, et al. Two mutations in the HSN2 gene explain the high prevalence of HSN2 in French Canadians. *Neurology*. 2005;64:1762-7.
- Axelrod FB, Gold-von Simson G. Hereditary sensory and autonomic neuropathies: Types II, III, and IV. *Orphanet J Rare Dis*. 2007;3:39.
- Ohta M, Ellefson RD, Lambert EH, Dyck PJ. Hereditary sensory neuropathy, type II: clinical, electrophysiologic, histologic, and biochemical studies of a Quebec kinship. *Arch Neurol*. 1973;29:23-37.
- Hiltz MJ. Assessment and evaluation of hereditary sensory and autonomic neuropathies with autonomic and neurophysiological examinations. *Clin Auton Res*. 2002;12:133-43.
- Kurth I. Hereditary sensory and autonomic neuropathy type II. 2010. Nov 23 [actualizado 3 Nov 2011]. En: Pagon RA, Bird TD, Dolan CR, Stephens K, Adam MP, editores. *GeneReviews™* [Internet]. Seattle: University of Washington, Seattle; 1993.
- Lafreniere RG, MacDonald ML, Dube MP, MacFarlane J, O'Driscoll M, Brais B, et al., Study of Canadian Genetic Isolates. Identification of a novel gene (HSN2) causing hereditary

- sensory and autonomic neuropathy type II through the Study of Canadian Genetic Isolates. *Am J Hum Genet.* 2004;74:1064–73.
11. Shekarabi M, Girard N, Rivière JB, Dion P, Houle M, Toulouse A, et al. Mutations in the nervous system-specific HSN2 exon of WNK1 cause hereditary sensory neuropathy type II. *J Clin Invest.* 2008;118:2496–505.
 12. Pacheco-Cuellar G, González-Huerta LM, Valdés-Miranda JM, Peláez-González H, Zenteno-Bacheron S, Cazarin-Barrientos J, et al. Hereditary sensory and autonomic neuropathy II due to novel mutation in the HSN2 gene in Mexican families. *J Neurol.* 2011;258:1890–2.
 13. Rivière JB, Verlaan DJ, Shekarabi M, Lafrenière RG, Bénard M, der Kaloustian VM, et al. A mutation in the HSN2 gene causes sensory neuropathy type II in a Lebanese family. *Ann Neurol.* 2004;56:572–5.
 14. Davidson GL, Murphy SM, Polke JM, Laura M, Salih MAM, Muntoni F, et al. Frequency of mutations in the genes associated with hereditary sensory and autonomic neuropathy in a UK cohort. *J Neurol.* 2012;259:1673–85.
 15. McCormick JA, Ellison DH. The WNKs: Atypical protein kinases with pleiotropic actions. *Physiol Rev.* 2011;91:177–219.
 16. Zhang Z, Xu X, Zhang Y, Zhou J, Yu Z, He C. LINGO-1 interacts with WNK1 to regulate nogo-induced inhibition of neurite extension. *J Biol Chem.* 2009;284:15717–28.
 17. Kurth I, Pamminger T, Hennings JC, Soehendra D, Huebner AK, Rotthier A, et al. Mutations in FAM134B, encoding a newly identified Golgi protein, cause severe sensory and autonomic neuropathy. *Nat Genet.* 2009;41:1179–81.
 18. Murphy SM, Davidson GL, Brandner S, Houlden H, Reilly MM. Mutation in FAM134B causing severe hereditary sensory neuropathy. *J Neurol Neurosurg Psychiatry.* 2012;89:119–20.
 19. Zhao C, Takita J, Tanaka Y, Setou M, Nakagawa T, Takeda S, et al. Charcot-Marie-Tooth disease type 2A caused by mutation in a microtubule motor KIF1Bbeta. *Cell.* 2001;105:587–97.
 20. Rivière JB, Ramalingam S, Lavastre V, Shekarabi M, Holbert S, Lafontaine J, et al. KIF1A, an axonal transporter of synaptic vesicles, is mutated in hereditary sensory and autonomic neuropathy type 2. *Am J Hum Genet.* 2011;89:219–30.