

IMÁGENES EN PEDIATRÍA

Micropápulas generalizadas en una niña de ocho años

Micropapular rash in an 8 year-old girl

M. Garín Montañez^{a,*}, J. del Boz González^b, R. Fúnez Liébana^a y J. Álvarez Aldean^{a,b}

^a Área de Pediatría, Hospital Costa del Sol, Marbella, Málaga, España

^b Área de Dermatología, Hospital Costa del Sol, Marbella, Málaga, España

Disponible en Internet el 5 de junio de 2013

Niña de 8 años, remitida a consulta por una dermatosis de dos años de evolución caracterizada por múltiples micropápulas planas brillantes asintomáticas, de inicio en el área abdominal (fig. 1) y posterior diseminación a cuello, tronco, raíz de miembros y zona perioral (fig. 2). Con la sospecha clínica de un liquen nitidus diseminado, se realizó una biopsia abarcando varias micropápulas, confirmándose dicho diagnóstico.

El liquen nitidus se caracteriza por la presencia de numerosas micropápulas brillantes distribuidas en genitales, abdomen y flexuras de extremidades. Suele respetar palmas y plantas, y ser asintomático. Generalmente descrito en jóvenes y niños, en estos la edad media de aparición es 5 años¹⁻⁴.

El diagnóstico de confirmación es histológico, apreciándose una epidermis adelgazada, paraqueratosis, daño vacuolar de la unión dermoepidérmica y elongación de crestas interpapilares que engloban en la dermis un infiltrado linfocitocitario (fig. 3).

El diagnóstico diferencial se establece con las verrugas planas diseminadas, la queratosis pilar y el liquen plano, fundamentalmente.

Habitualmente, afecta a áreas limitadas, existiendo una forma generalizada o diseminada, como nuestro caso, no muy frecuente (en España se han descrito menos de 10 casos, 4 de ellos niños), probablemente infradiagnosticado por su carácter asintomático y autolimitado, aunque se han descrito casos persistentes y asociaciones a dermatitis atópica, enfermedad de Crohn², síndrome de Down³, artritis y disfunción tiroidea.

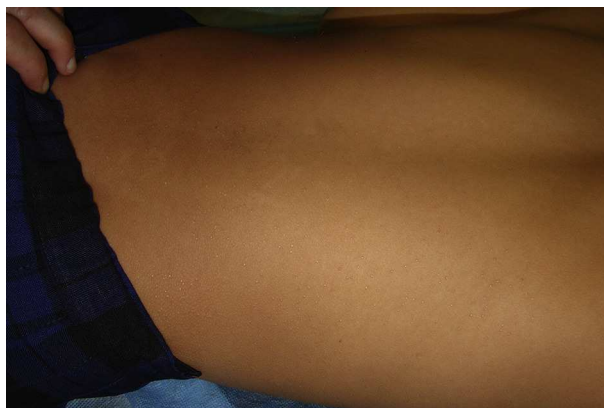

Figura 1 Micropápulas brillantes múltiples en espalda.

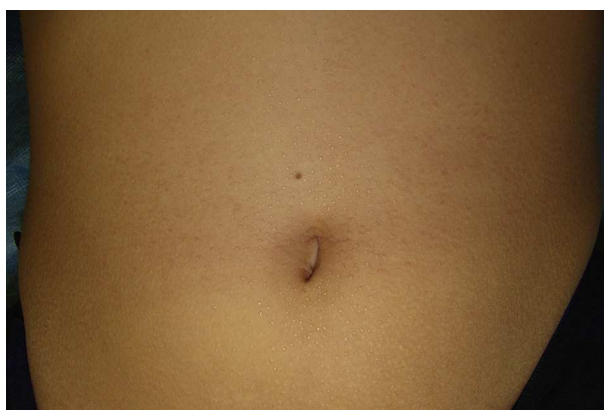


Figura 2 Lesiones con mayor detalle en la zona periumbilical.

* Autor para correspondencia.

Correo electrónico: mgarinm@yahoo.es (M. Garín Montañez).

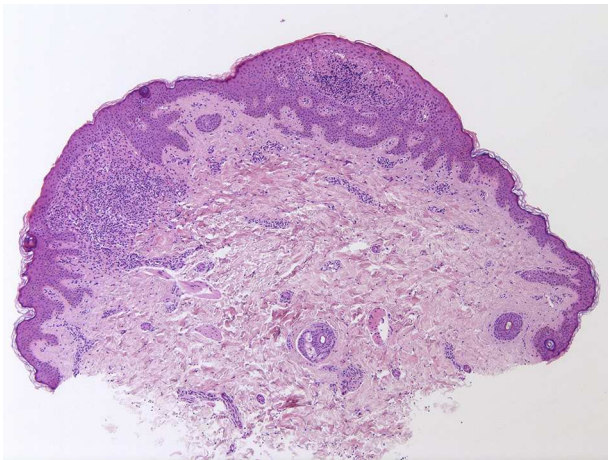


Figura 3 Pequeñas pápulas constituidas cada una de ellas por infiltrado inflamatorio linfohistiocitario focal en dermis papilar, que queda «abrazado» por la epidermis.

Como tratamiento se utilizan los corticoides tópicos cuando la extensión es mínima, y sistémicos cuando es mayor. Asimismo se han obtenido buenos resultados con etetrinato, antihistamínicos, fotoquimioterapia o pimecrolímús⁴. En niños, podría plantearse una actitud expectante dado su carácter involutivo.

Bibliografía

1. Bégon E, Blum L, Petitjean B, Bachmeyer C. Generalized lichen nitidus in a child. *Ann Dermatol Venereol.* 2012;139:333-4.
2. Wanat KA, Elenitsas R, Chachkin S, et al. Extensive lichen nitidus as a clue to underlying Chron's disease. *J Am Acad Dermatol.* 2012;67:218-20.
3. Botelho LF, Magalhães JP, Ogawa MM, et al. Generalized lichen nitidus associated with Down's syndrome: Case report. *An Bras Dermatol.* 2012;87:466-8.
4. Farshi S, Mansouri P. Generalized lichen nitidus successfully treated with pimecrolimus 1 percent cream. *Dermatol Online J.* 2011;17:11.