

IMÁGENES EN PEDIATRÍA

El error humano, causa más frecuente de complicación de un catéter central

Human error: The most common cause of central line complications

C. Hermoso Torregrosa*, E. García Soblechero, A.I. Garrido Ocaña y D. Mora Navarro

Servicio de Pediatría, Hospital Juan Ramón Jiménez, Huelva, España

Disponible en Internet el 8 de mayo de 2013

El uso de catéteres centrales es un procedimiento común en Unidades de Cuidados Intensivos¹.

Muchos recién nacidos ingresados en la Unidad de Cuidados Intensivos Neonatales necesitan un acceso venoso adecuado y seguro, y que pueda permanecer durante periodos prolongados².

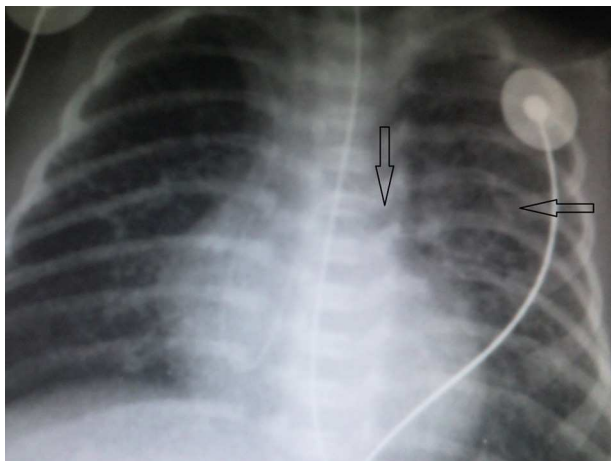


Figura 1 Radiografía de tórax. Imagen quística incipiente y punta de catéter (flechas).

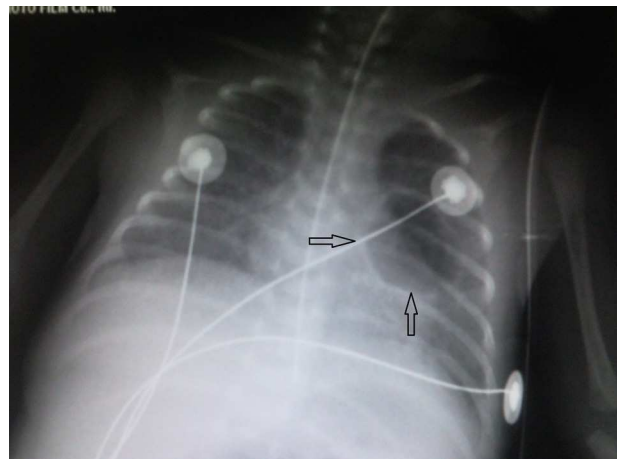


Figura 2 Radiografía de tórax. Imagen quística redondeada en progresión. Catéter retirado.

Consiste en la inserción de un catéter con objeto de canalizar una vía venosa de gran calibre mediante el acceso desde diferentes vías de elección, siendo la subclavia, la yugular y la femoral las más utilizadas. Por lo general, es una técnica segura, aunque no está exenta de riesgos³.

Se presenta el caso de un neonato de escasas horas de vida, gran prematuro. A su nacimiento, se decide inserción de catéter venoso central a través de acceso venoso periférico.

* Autor para correspondencia.
Correo electrónico: carloshermoso2@hotmail.com
(C. Hermoso Torregrosa).

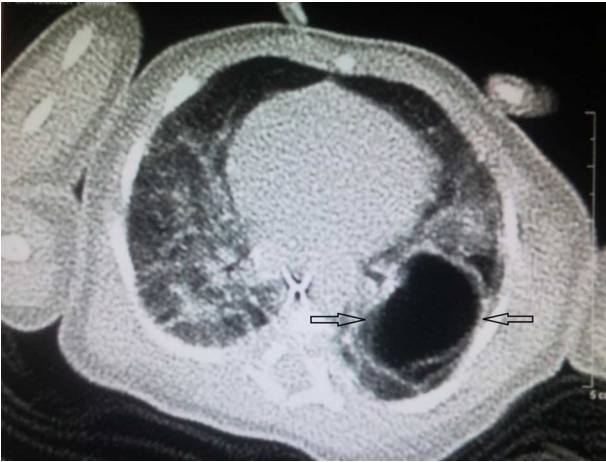

Figura 3 TC de tórax.

Al quinto día presenta deterioro clínico con dificultad respiratoria, que precisa ventilación mecánica.

En las pruebas de imagen aparece una imagen quística redondeada ([fig. 1](#)) en la zona *donde previamente estaba la*

punta del catéter venoso (que no se retiró en su momento), que progresivamente va en aumento ([figs. 2 y 3](#)).

Debido al aumento del tamaño y del compromiso respiratorio, se decide extirpación quirúrgica.

En el examen patológico se confirma como una lesión quística benigna, con pared calcificada y reacción granulomatosa tipo cuerpo extraño.

Aunque son múltiples las complicaciones de un catéter central, el error humano, como el ocurrido en este caso, resulta una causa frecuente y evitable.

Bibliografía

1. Casado Flores J, García Teresa MA. Vías venosas centrales, canalización percutánea. Módulo de soporte vital. 1: 36-42.
2. Álvarez Alonso D, Capell Sada MJ, García Fernández M, García Barea J, Luquin Fernandez I, López de Viñaspre I, et al. Catéteres centrales de inserción periférica en recién nacidos. Mayo: Documento del Grupo Español de Consenso en Terapia Intravenosa Neonatal; 2010.
3. Casado Flores J, Barja J, Martino R, Serrano A, Valdivielso A. Complications of central venous catheterization in critically ill children. *Pediatr Crit Care Med.* 2001;2:57-62.