

IMÁGENES EN PEDIATRÍA

Necrosis focal de la grasa intraabdominal

Intra-abdominal focal fat necrosis

A. Martínez Mansilla^{a,*}, M.E. Reimunde Seoane^a, J. Fernández Antuña^b
y M. Gutiérrez Fernández^c

^a Servicio de Radiodiagnóstico, Hospital de Cabueñes, Gijón, Asturias, España

^b Servicio de Pediatría, Hospital de Cabueñes, Gijón, Asturias, España

^c Pediatría, Centro de Salud Natahoyo, Gijón, Asturias, España

Disponible en Internet el 30 de octubre de 2012

Niño de 12 años que acude por dolor en el hemiabdomen derecho, intermitente, de 10 días de evolución, que comenzó tras realizar ejercicio físico. Buen estado general, analíticamente sin alteraciones. Presenta un abdomen blando, depresible, con dolor a la palpación en vacío derecho.

Se realiza una ecografía abdominal (fig. 1), apreciándose, en la zona del dolor selectivo, hiperecogenicidad de la grasa intraabdominal. Apéndice vermiforme normal.

Mediante TC abdominal (fig. 2), se confirma un área focal de aumento de densidad de la grasa intraabdominal adyacente al colon ascendente.

Tras pautar tratamiento domiciliario con paracetamol por vía oral durante una semana, presenta una significativa mejoría clínico-radiológica, con resolución completa en control ecográfico realizado a los 3 meses.

Desde el punto de vista radiológico, el diagnóstico diferencial se establece entre necrosis grasa focal y tumor con componente grasa. En el contexto clínico-evolutivo del paciente, el diagnóstico más probable es de necrosis/inflamación focal de la grasa intraabdominal. Esta puede tener 2 orígenes: la grasa omental (infarto omental) o la grasa de los apéndices epiploicos (apendicitis epiploica/epiploitis). La lesión del infarto omental es más

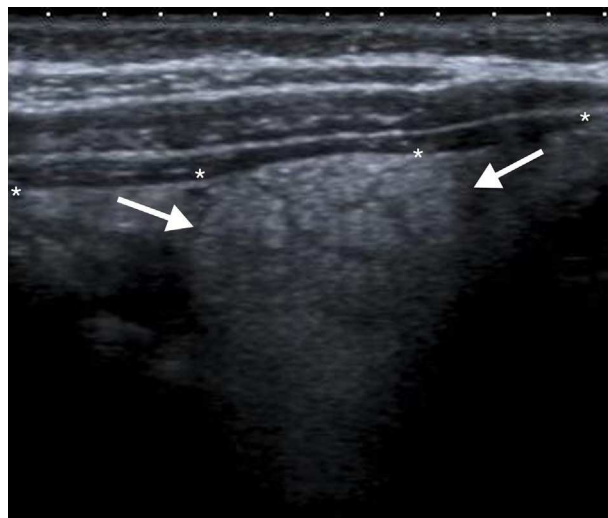


Figura 1 Aumento focal de la ecogenicidad de la grasa intraabdominal (flechas), situada en profundidad con respecto al peritoneo parietal (*), en el vacío derecho, con áreas lineales hipoeoicas, en relación con cambios inflamatorios a este nivel.

heterogénea y más frecuente en el flanco derecho, por lo que sería la primera opción diagnóstica; mientras que la epiploitis suele presentarse adyacente al sigma o en la región ileocecal.

* Autor para correspondencia.

Correo electrónico: antoniomansilla@gmail.com
(A. Martínez Mansilla).

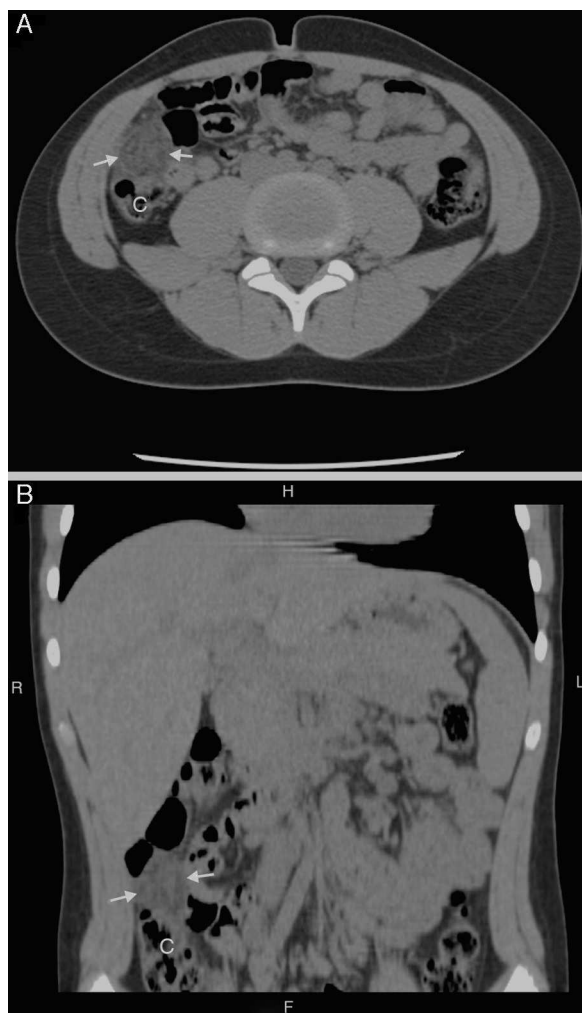


Figura 2 TC abdominal sin contraste por vía oral ni intravenosa, en planos axial (imagen A) y reconstrucción coronal (imagen B). Se observa un área bien delimitada de aumento de densidad de la grasa omental (flechas) del vacío derecho, en situación lateral con respecto al colon ascendente (C) con efecto masa e impronta sobre el mismo, de aspecto trabeculado, con un tamaño de 2,6 cm de diámetro.

Ambas entidades constituyen una causa infrecuente de dolor abdominal en niños¹. Clínicamente pueden simular diversas afecciones, por lo que los hallazgos radiológicos (ecografía/TC) son esenciales para su diagnóstico². Se recomienda un manejo conservador con antiinflamatorios no esteroideos/analgésicos por vía oral, recurriendo a la cirugía únicamente cuando presentan mala evolución³.

Bibliografía

1. Fraser JD, Aguayo P, Leys CM, St Peter SD, Ostlie DJ. Infarction of an epiploic appendage in a pediatric patient. *J Pediatr Surg.* 2009;44:1659–61.
2. Aguilar-García JJ, Alcaide-León P, Vargas-Serrano B. Necrosis grasa intraabdominal. *Radiología.* 2012;54:449–56.
3. Madrazo González Z, García Barrasa A, Mast Vilaseca R, Fernández Alsina E, Rafecas Renau A. Apendicitis epiploica. *Cir Esp.* 2009;86:383–5.