

al igual que en los tratamientos broncodilatadores. Ello permite una mayor superficie de absorción, y rapidez de acción, al obviar el filtro hepático. El *tampodka*, también conocido como «*tampax on the rocks*», consiste en la aplicación en la vagina o el ano de tampones impregnados previamente en alcohol, generalmente vodka. Ello produce una absorción muy rápida y evita, inicialmente, el fetor enólico, por lo que parece ser popular en adolescentes para sortear el control paterno.

Al no haber todavía publicaciones científicas sobre estas prácticas, los efectos clínicos locales y generales no están bien establecidos. No obstante, fisiopatológicamente en el *eyeballing* existe el riesgo de lesiones corneales graves con eventual evolución a ceguera. También podrían aparecer o agravarse patologías pulmonares en el caso de los *oxy-shots*, y aumentar la incidencia de lesiones mucosas e infecciones en el *tampodka*. Además, queda por conocer el alcance clínico de la intoxicación etílica producida por estos consumos, así como sus efectos sobre accidentes de tráfico, prácticas sexuales de riesgo, sumisión química<sup>5</sup>, etc. De hecho, un reciente metaanálisis ha demostrado cómo el consumo de alcohol es un factor de riesgo independiente para mantener relaciones sexuales sin protección, relacionándose directamente con la transmisión del VIH y otras enfermedades de transmisión sexual<sup>6</sup>.

Otra práctica frecuente en jóvenes es la mezcla de bebidas energizantes (de alto contenido en cafeína) junto a alcohol. Ello confunde al organismo, ya que la cafeína provoca euforia, bienestar, mayor alerta y menor sensación de embriaguez, lo que puede llevar a consumir en exceso, acometer riesgos en la conducción, y a medio plazo favorecer la dependencia del alcohol<sup>7</sup>. Por este motivo, la Food and Drug Administration de EE. UU. ha iniciado el proceso para ilegalizar las bebidas alcohólicas con cafeína, existentes en ese país, como la popular Four loko, que toma su nombre de los 4 tipos de estimulantes que usa: cafeína, taurina, guaraná y ajeno (absenta), y que posee una graduación alcohólica del 12%<sup>6,8</sup>.

Finalmente, una vez detectadas estas conductas de riesgo para la salud, desde los propios servicios de Urgencias debemos promover la derivación a los sistemas de atención a las drogodependencias de forma precoz<sup>9</sup>, mediante la instauración de los circuitos de derivación pertinentes<sup>10</sup>.

## Bibliografía

1. Matalí Costa JL, Serrano Troncoso E, Pardo Gallego M, Trenchs Sainz de la Maza V, Curcoy Barcenilla A, Luaces Cubells

- C, et al. Perfil de los adolescentes que acuden a urgencias por intoxicación enólica aguda. *An Pediatr (Barc)*. 2012;76:30-7.
2. Sanz Marcos N, Arias Constantí V, Trenchs Sainz de la Maza V, Curcoy Barcenilla AI, Matalí Costa J, Luaces Cubells C. Consultas por intoxicación etílica aguda en un servicio de urgencias pediátricas. *An Pediatr (Barc)*. 2009;70:132-6.
3. Plan Nacional sobre Drogas Encuesta estatal sobre uso de drogas en estudiantes de enseñanzas secundarias (ESTUDES), 2008. [consultado 21/2/2012]. Disponible en: <http://www.pnsd.msc.es/Categoria2/observa/pdf/Estudes2008.pdf>
4. Burillo-Putze G, Climent García B, Medina Vega L, Toledo Ravelo A. Las smart-drugs: un nuevo reto clínico en urgencias y emergencias. *Emergencias*. 2010;22:477-8.
5. Nogué-Xarau S, Burillo-Putze G, Dueñas-Laita A. Sumisión química. *Med Clin (Barc)*. 2009;133:684-5.
6. Rehm J, Shield KD, Joharchi N, Shuper PA. Alcohol consumption and the intention to engage in unprotected sex: systematic review and meta-analysis of experimental studies. *Addiction*. 2011;107:51-9.
7. Oteri A, Salvo F, Caputi AP, Calapai G. Intake of energy drinks in association with alcoholic beverages in a cohort of students of the School of Medicine of the University of Messina. *Alcohol Clin Exp Res*. 2007;31:1677-80.
8. O'Brien MC, McCoy TP, Rhodes SD, Wagoner A, Wolfson M. Caffeinated cocktails: energy drink consumption, high-risk drinking, and alcohol-related consequences among college students. *Acad Emerg Med*. 2008;15:453-60.
9. Supervía A, Aguirre A, Clemente C, Iglesias ML, Skaf E, Echarte JL. Factores que influyen en la realización de una valoración psiquiátrica en pacientes que consultan por intoxicación por cocaína. *Emergencias*. 2010;22:91-9.
10. Miró O, Galicia M, Sánchez M, Nogué S. Factores que determinan la reconsulta a urgencias tras una atención urgente por consumo de cocaína. *Emergencias*. 2010;22:408-14.

G. Burillo-Putze<sup>a,\*</sup>, M.J. Hernández Sánchez<sup>a</sup>,  
B. Climent García<sup>b</sup> y M.A. Pinillos Echeverría<sup>c</sup>

<sup>a</sup> Servicio de Urgencias, Hospital Universitario de Canarias, Tenerife, España

<sup>b</sup> Unidad de Toxicología Clínica, Hospital General Universitario, Valencia, España

<sup>c</sup> Servicio de Urgencias, Hospital de Navarra, Pamplona, España

\* Autor para correspondencia.

Correo electrónico: [gburillo@telefonica.net](mailto:gburillo@telefonica.net)  
(G. Burillo-Putze).

<http://dx.doi.org/10.1016/j.anpedi.2012.03.017>

## Arritmias auriculares y ventriculares en lactante con tos ferina

### Atrial and ventricular arrhythmias in a child with whooping cough

Sr. Editor:

El empleo de la vacuna frente a *Bordetella pertussis* de forma generalizada en la infancia ha significado un impor-

tante descenso en la incidencia de tos ferina en niños. Sin embargo, adolescentes y adultos continúan siendo un importante reservorio de la enfermedad y provocan brotes de casos, con importantes complicaciones y necesidad de hospitalización, incluso en unidades de cuidados intensivos (UCI), sobre todo en neonatos y lactantes aún no inmunizados<sup>1,2</sup>. Entre las complicaciones principales asociadas a la tos ferina en neonatos y lactantes se describen sobreinfecciones por otros virus o bacterias, complicaciones pulmonares, alteraciones neurológicas e incluso pausas

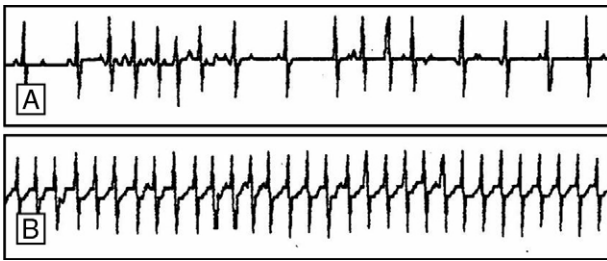


Figura 1 Registro ECG-Holter del paciente. A) Salvas de taquicardia supraventricular autolimitadas. B) Taquicardia supraventricular mantenida (250 lpm).

respiratorias y el fallecimiento del paciente, entre otras, estando la morbimortalidad inversamente relacionada con la edad<sup>1,3</sup>. Se describe también la posibilidad de arritmias cardíacas, como en el caso clínico que se presenta.

Se trata de un varón de 35 días de vida, sin antecedentes personales ni familiares reseñables, que ingresó por un cuadro de accesos de tos cianósante con «gallo» inspiratorio, sin fiebre, sin pausas de apnea ni signos de dificultad respiratoria y con el resto de la exploración física normal.

Se realizó un hemograma (23.000 leucocitos/ $\mu$ l con 15.300 linfocitos/ $\mu$ l), proteína C reactiva < 0,5 mg/dl, procalcitonina 0,1 ng/ml, hemocultivo (negativo), test de detección rápido para VRS en aspirado nasofaríngeo (negativo), radiografía de tórax (normal) y PCR para *Bordetella pertussis* (positiva).

Recibió tratamiento con azitromicina (10 mg/kg/día, por vía oral, dosis única diaria, 5 días) y se administró tratamiento profiláctico a sus contactos.

A las pocas horas de su ingreso, sin estar recibiendo fármacos inotrópicos ni betaadrenérgicos, comenzó con episodios de taquicardia (hasta 250 lpm) con QRS estrecho, sin repercusión hemodinámica, que aparecían y desaparecían de forma espontánea o con maniobras vagales. Se trasladó a la UCI, presentando en las primeras 12 h 2 episodios de taquicardia mantenida, de hasta 3 min de duración, coincidiendo con pausas respiratorias, por lo que se inició ventilación

mecánica no invasiva de alto flujo (tipo Vapotherm®, con flujo máximo 6,5 lpm y FiO<sub>2</sub> 0,3), que se mantuvo durante 48 h.

Durante el ingreso se realizó monitorización ECG-Holter, detectando extrasístoles supraventriculares de alta densidad (9,4% del total de los latidos), más de 900 salvas de taquicardia supraventricular autolimitadas y algunas extrasístoles ventriculares monomorfas aisladas y en parejas, con 30 rachas de taquicardia ventricular no sostenida de hasta 5 latidos. No se detectaron bradicardias (figs. 1 y 2).

Durante los 11 días de ingreso su evolución clínica fue buena, desapareciendo las arritmias de forma espontánea, sin precisar tratamiento. Todos los registros electrocardiográficos y Holter realizados en los controles cardiológicos posteriores han sido normales y, tras 3 años de seguimiento, el paciente no ha vuelto a presentar episodios de arritmias.

A pesar de que se describe la posibilidad de aparición de arritmias cardíacas en lactantes con tos ferina, no hemos encontrado casos descritos, por ello la comunicación de este paciente. Sí se ha publicado algún caso de muerte por fallo cardíaco con fibrilación ventricular<sup>4,5</sup>. Park et al., en 1983, describieron un caso de un lactante con episodios de taquicardia supraventricular desencadenados tras administración de las dosis de vacuna de la tos ferina<sup>6</sup>.

Se desconoce el mecanismo exacto por el que se producen estas arritmias. La toxina pertussis se suele considerar el mayor factor de virulencia expresado por *Bordetella pertussis*, siendo responsable de la mayoría de los síntomas típicos de la tos ferina, aunque su papel exacto en la infección, la enfermedad y la transmisión de la enfermedad aún no está determinado<sup>7</sup>. Varios estudios en modelos animales mostraron que la administración de toxina pertussis purificada producía taquicardia persistente en ratas<sup>8,9</sup>. En lactantes, después de la fase de invasión caracterizada por los síntomas rinofaríngeos banales, de duración variable, suele aparecer taquicardia elevada permanente (de unos 200 lpm) no asociada a fiebre ni dolor<sup>10</sup>.

Se han descrito casos de arritmias cardíacas asociadas a infecciones respiratorias en lactantes por otros agentes infecciosos, como el VRS (hasta el 12,5% de las complica-

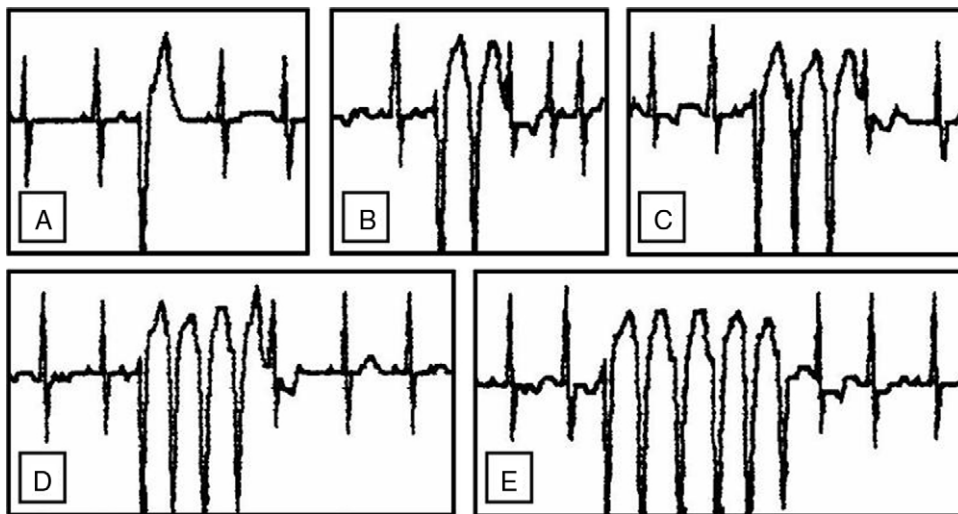


Figura 2 Registro ECG-Holter del paciente. A, B) Extrasístoles ventriculares aisladas y en parejas. C, D y E) Taquicardia ventricular no sostenida de hasta 5 latidos.

ciones recogidas en algunas series)<sup>11,12</sup>. En ese caso, parece que el propio virus podría provocar daño a nivel miocárdico (con demostración de presencia del virus en este tejido y aumento de troponina I y T) o a través de un mecanismo inmunológico, alterando de forma transitoria el sistema cardíaco de conducción eléctrica, provocando las arritmias de forma secundaria<sup>11</sup>. Quizás el mecanismo en el caso de la infección por *Bordetella* podría ser similar, pero se necesitarían estudios que aclaren este hecho.

## Bibliografía

1. Wood N, McIntyre P. Pertussis: review of epidemiology, diagnosis, management and prevention. *Paediatr Resp Rev*. 2008;9:201-12.
2. SurrIDGE J, Segedin ER, Grant CC. Pertussis requiring intensive care. *Arch Dis Child*. 2007;92:970-5.
3. Heining U. Update on pertussis in children. *Expert Rev Anti Infect Ther*. 2010;8:163-73.
4. Vincent JM, Wack RP, Person DA, Bass JW. Pertussis as the cause of recurrent bradycardia in a young infant. *Pediatr Infect Dis J*. 1991;10:340-2.
5. Beiter A, Lewis K, Pineda EF, Cherry JD. Unrecognized maternal peripartum pertussis with subsequent fatal neonatal pertussis. *Obstet Gynecol*. 1993;82:691-3.
6. Park JM, Ledbetter EO, South MA, Sridaromont S, Mirkovic RR. Paroxysmal supraventricular tachycardia precipitated by pertussis vaccine. *J Pediatr*. 1983;102:883-5.
7. Mattoo S, Cherry JD. Molecular pathogenesis, epidemiology, and clinical manifestations of respiratory infections due to *Bordetella pertussis* and other *Bordetella* subspecies. *Clin Microb Rev*. 2005;18:326-82.
8. Boyer JL, Cárdenas C, Posadas C, García-Sáinz JA. Pertussis toxin induces tachycardia and impairs the increase in blood pressure produced by alpha 2-adrenergic agonists. *Life Sci*. 1983;33:2627-33.
9. Boyer JL, Martínez-Cárcamo M, Monroy-Sánchez A, Juárez-Ayala J, Pastelín G, Posadas C, et al. Effect of pertussis toxin on the heart muscarinic-cholinergic receptors and their function. *Life Sci*. 1986;39:603-10.
10. Pilorget H, Montbrun A, Attali T, Tiran-Rajaofera I, Bony C, Brayer C, et al. Malignant pertussis in the young infant. *Arch Pediatr*. 2003;10:787-90.
11. Espósito S, Salice P, Bosis S, Ghiglia S, Tremolati E, Tagliabue C, et al. Altered cardiac rhythm in infants with bronchiolitis and respiratory syncytial virus infection. *BMC Infectious Diseases*. 2010;10:305.
12. Garrido Ocaña AI, Mora Navarro D, García Soblechero E, González Fuentes C, Domínguez Quintero ML. Taquicardia supraventricular paroxística e infección grave por virus respiratorio sincitial en el periodo neonatal. *An Pediatr (Barc)*. 2011;74:277-8.

F.J. Caballero Mora<sup>a,\*</sup>, V. Sanz Santiago<sup>b</sup>, A. Tamariz-Martel Moreno<sup>a</sup>, A. Serrano González<sup>b</sup> y A. Baño Rodrigo<sup>a</sup>

<sup>a</sup> Sección de Cardiología Pediátrica, Hospital Infantil Universitario Niño Jesús, Madrid, España

<sup>b</sup> Unidad de Cuidados Intensivos Pediátricos, Hospital Infantil Universitario Niño Jesús, Madrid, España

\* Autor para correspondencia.

Correo electrónico: [dr.caballeromora@hotmail.com](mailto:dr.caballeromora@hotmail.com) (F.J. Caballero Mora).

<http://dx.doi.org/10.1016/j.anpedi.2012.05.003>

## Derrame pericárdico en un caso de linfocitosis hemofagocítica secundaria a leishmaniasis

### Pericardial effusion in a case of hemophagocytic lymphohistiocytosis secondary to leishmaniasis

Sr. Editor:

La linfocitosis hemofagocítica (LHH) se caracteriza por una activación y proliferación incontrolada de macrófagos y linfocitos T, asociada a hiperproducción de citocinas<sup>1</sup>. Existen 2 formas: primaria y secundaria a infecciones, neoplasias y enfermedades autoinmunitarias. Se puede complicar con afectación de serosas, por lo que ante derrame pericárdico o pleural en el contexto de una enfermedad sistémica se debe tener presente la LHH<sup>2,3</sup>. Para el diagnóstico precoz pueden ser muy útiles los nuevos marcadores inmunológicos (actividad de células *natural killer* (NK) y receptor soluble de interleucina-2 [IL-2]), sobre todo cuando no se cumplen los criterios clásicos<sup>4</sup> (tabla 1).

Presentamos el caso de un niño de 2 años y 4 meses que ingresa por fiebre, pancitopenia y esplenomegalia. Desde hace 2 meses presenta fiebre intermitente, anorexia y astenia.

En la exploración física se observa: somatometría en percentil 15; temperatura 39,2 °C; buen aspecto general, microadenopatías laterocervicales e inguinales, móviles y elásticas, abdomen distendido, blando, esplenomegalia de 4 cm y hepatomegalia de 1 cm.

Se realiza: hemograma, con pancitopenia (hemoglobina: 6,9 g/dl; leucocitos: 2.600/μl; plaquetas 19.000/μl); fibrinógeno: 328 mg/dl; lactodeshidrogenasa: 978 U/l; transaminasas: AST: 69 U/l y ALT: 33 U/l; triglicéridos: 141 mg/dl; proteína C reactiva 68,9 mg/l; velocidad de sedimentación globular: 74 mm/h; procalcitonina: 29,5 ng/ml; proteinograma, inmunoglobulinas, vitamina B<sub>12</sub>, ácido fólico, complemento C3 y C4, factor reumatoide, alfa-fetoproteína, hormonas tiroideas y haptoglobina: normales; ferritina elevada: 850 ng/ml; anticuerpos antinucleares, p-ANCA (MPO), c-ANCA (PR3) y ENA (RNP/SM) negativos. Anticuerpos antitransglutaminasa: negativos. Urocultivo, hemocultivo, cultivo de exudado faringoamigdalares, Mantoux, tinción Zhiel-Nielsen y cultivo Lowenstein de aspirado de jugo gástrico: negativos. Estudio serológico para *Leishmania*, toxoplasma, *Salmonella*, *Brucella*, virus de Epstein-Barr, citomegalovirus, parvovirus B19, virus de las hepatitis A, B y C, virus de la inmunodeficiencia humana, sífilis, *Coxiella*, herpes I, II y VI, *Bartonella henselae*, *Borrelia burgdorferi* y *Rickettsia conorii*: negativos. ecocardiografía a las 72 h, radiografía de tórax y fondo de ojo: normales. Ecografía abdominal (al ingreso) y TC craneal-toracoabdominal