

7. Gerdson R, Lagarde C, Steen A, Steen KH, Uerlich M, Bieber T. Congenital smooth muscle hamartoma of the skin: clinical classification. *Acta Derm Venereol*. 1999;79:408-9.
8. Holland K, Galbraith S. Generalized congenital smooth muscle hamartoma presenting with hypertrichosis, excess skin folds and follicular dimpling. *Pediatr Dermatol*. 2008;25:236-9.
9. Palit A, Inamadar AC, Athanikar SB, Sampagavi VV, Deshmukh NS, Yelikar BR. Hyperpigmented patch on the trunk of a neonate. *Indian J Dermatol Venereol Leprol*. 2005;71:217-8.

C. Suárez Castañón^{a,*}, J. Martínez Blanco^b,
B. Corrales Canel^c, M. Morán Poladura^a y J. Melgar Pérez^a

^a *Servicio de Pediatría, Hospital de Cabueñes, Gijón, Asturias, España*

^b *Centro de Salud El Coto, Gijón, Asturias, España*

^c *Servicio de Anatomía Patológica, Hospital de Cabueñes, Gijón, Asturias, España*

* Autor para correspondencia.

Correo electrónico: crisucamed@gmail.com

(C. Suárez Castañón).

<http://dx.doi.org/10.1016/j.anpedi.2012.04.014>

Una causa inusual de obstrucción intestinal en niños: hematoma intestinal secundario a heparina de bajo peso molecular

An unusual cause of intestinal obstruction in children: intestinal haematoma due to low molecular weight heparin

Sr. Editor:

La heparina de bajo peso molecular subcutánea (HBPM) es una terapia bien establecida para el tratamiento y la prevención de la trombosis venosa en niños. A pesar de la baja incidencia de sangrado con la utilización de HBPM, se debe sospechar esta posible complicación del tratamiento.

Se trata de un paciente de 14 meses que acudió a urgencias por irritabilidad y vómitos biliosos de 12 horas de evolución. No referían otros síntomas, tampoco traumatismos ni otros eventos precipitantes. Como antecedentes destacaba que era un prematuro con peso al nacimiento de 1.770 g, con una cardiopatía congénita compleja cianósica, pendiente de cirugía correctora. A los 2 meses, se le detectó un trombo de la arteria pulmonar, iniciándose tratamiento con HBPM con controles de anti-Xa normales (0,8 U/ml). El estudio de trombofilia fue normal. En este momento, el paciente se encontraba en tratamiento con digoxina, furosemida, suplementos de hierro y HBPM subcutánea.

En la exploración física la FC era de 112 lpm, PA 105/50 mmHg, SpO₂ 88% (similar a la basal), FR 32 rpm, glucemia 106 mg/dl, cetonemia 3,3 mmol/l, T^a 36,5 °C. Destacaba el aspecto decaído, ojeroso, mucosas pastosas, labios secos y palidez de piel. Soplo cardíaco III/VI (conocido). El abdomen estaba ligeramente distendido, sin signos de irritación peritoneal, con calcificaciones subcutáneas diseminadas secundarias a las inyecciones de HBPM. El resto de la exploración fue normal.

Los resultados del hemograma, la función renal, la hepática y la coagulación fueron normales. Dadas la edad y la clínica del paciente, la sospecha inicial fue una invaginación intestinal. La ecografía abdominal (fig. 1), mostró una masa tubular de contenido sólido, con diámetro de 2,5 cm, dependiente de la raíz del mesenterio que se exten-

día hacia el hipocondrio derecho. El Doppler de la arteria y la vena mesentérica superior mostró un desplazamiento anómalo. La radiografía (fig. 2) presentó un patrón obstructivo que podía corresponderse con un vólvulo del intestino medio. Fue intervenido urgentemente mediante laparotomía, en la que se objetivó un hematoma intramural de 12 cm. La rotación y el resto del intestino eran normales. Se realizó la resección del intestino afectado y anastomosis término-terminal. Posteriormente, el paciente presentó una evolución favorable.

Ante un paciente con vómitos biliosos debemos pensar en una obstrucción intestinal. La presentación clínica puede variar según la causa, el nivel de obstrucción y el tiempo transcurrido. Los síntomas clásicos comprenden náuseas, vómitos, distensión abdominal si la obstrucción es baja y estreñimiento (que nuestro pacientes no refería)¹. No suelen existir signos de irritación peritoneal salvo si hay perforación o insuficiencia vascular. En niños menores de 2 años una de las causas más comunes de obstrucción intestinal es la invaginación intestinal, de ahí nuestra primera sospecha¹.

En nuestro caso, la obstrucción fue secundaria a una hemorragia intramural espontánea, causa extremadamente rara^{2,3}. Hasta la fecha solo hay 2 casos similares documentados en niños, con edades de 4 años y 13 meses que, como nuestro paciente, también precisaron tratamiento quirúrgico con resección intestinal^{4,5}. Existen casos similares documentados en adultos en tratamiento anticoagulante con warfarina^{6,7}. Los síntomas descritos son dolor abdominal, náuseas, vómitos y, en algunos casos, sangrado gastrointestinal³. Las localizaciones más frecuentes descritas son el yeyuno (69%), íleo (38%) y, por último, duodeno (23%), a diferencia de cuando el origen es un trauma, donde es más común la localización en el duodeno^{8,9}.

Nuestro paciente nunca tuvo signos de sangrado y había tolerado bien la heparina, con niveles de anti-Xa en rango terapéutico. En niños, los niveles de anti-Xa son monitorizados durante el tratamiento y la profilaxis. Incluso con controles clínicos y de laboratorio, y una dosis apropiada, nuestro paciente desarrolló una hemorragia intramural, al igual que el caso del paciente de 4 años documentado en la literatura⁴.

Hasta hace pocos años, la heparina no fraccionada y, posteriormente, la warfarina han sido la terapia estándar para la trombosis en niños. Actualmente, las ventajas de la HBPM

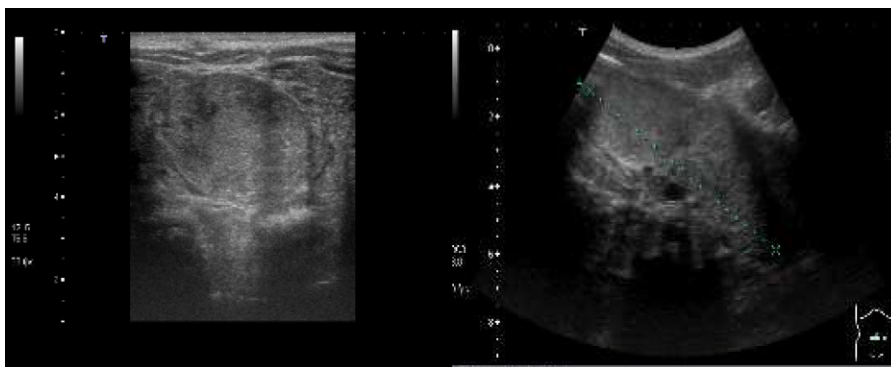


Figura 1 Masa abdominal sólida de 2,5 cm de diámetro.

hacen que esta sea la terapia de elección para el tratamiento y la prevención de la trombosis venosa en niños⁴.

El riesgo de sangrado gastrointestinal severo en niños tratados con HBPM es bajo, pero debemos sospecharlo. La frecuencia de sangrado en niños que reciben tratamiento con HBPM se encuentra entre el 1-8%^{4,5}.

Por otra parte, hemos de tener presente en nuestro caso la posibilidad de que la hemorragia gastrointestinal y el hematoma secundario hayan sido causadas por un trauma directo de forma inadvertida durante la inyección subcutánea en el abdomen⁵.

La incidencia de enfermedad tromboembólica venosa en niños y el consecuente tratamiento con HBPM¹⁰ se han incrementado en pediatría debido a los avances médico-quirúrgicos. Los casos descritos demuestran que, a pesar de la eficacia establecida de la HBPM en niños, hay posibilidad de sangrado gastrointestinal, aun con los niveles normales de anti-Xa, por lo que se debe sospechar esta complicación en pacientes con clínica de obstrucción intestinal.

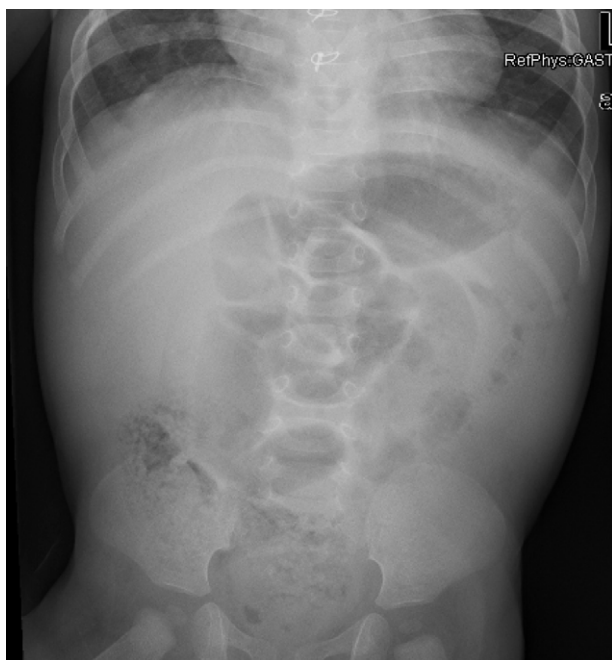

Figura 2 Patrón obstructivo con imagen sugestiva de vólvulo.

Bibliografía

1. Schnauffer L, Mahboubi S. Abdominal emergencies. En: Fleisher GR, Ludwig S, editores. Textbook of pediatric emergency medicine. 4th ed. Philadelphia: Lippincott Williams & Wilkins; 2000. p. 1357-80.
2. Cheng J, Vemula N, Gendler S. Small bowel obstruction caused by intramural hemorrhage secondary to anticoagulant therapy. *Acta Gastroenterol Belg.* 2008;71:342-4.
3. Uzun MA, Koksall N, Gunerhan Y, Sabin UY, Onur E, Ozkan OF. Intestinal obstruction due to spontaneous intramural hematoma of the small intestine during warfarin use: a report of two cases. *Eur J Emerg Med.* 2007;14:272-3.
4. Shaw PH, Ranganathan S, Gaines B. A spontaneous intramural hematoma of the bowel presenting as obstruction in a child receiving low-molecular-weight heparin. *J Pediatr Hematol Oncol.* 2005;27:558-60.
5. Kalu ON, Al-Khoury G, Reck CA, Velcek F. Submucosal hematoma presenting as small bowel obturator obstruction in a patient on low-molecular-weight heparin. *J Pediatric Surg.* 2008;43:1569-71.
6. D'Abbicco D, Margari A, Amoruso M, Notarnicol A, Casagrande B, Basile R, et al. Small bowel obstruction due to intramural hematoma during anticoagulant therapy. With regard to two cases treated conservatively. *Chir Ital.* 2003;55:565-9.
7. Chaiteerakij R, Treeprasertsuk S, Mahachai V, Kullavanijaya R. Anticoagulant-induced intramural intestinal hematoma: report of three cases and literature review. *J Med Assoc Thai.* 2008;91:1285-90.
8. Abbas MA, Collins JM, Olden KW. Spontaneous intramural small-bowel hematoma: imaging findings and outcome. *AJR Am J Roentgenol.* 2002;179:1389-94.
9. Sorbello MP, Utiyama EM, Parreira JG, Birolini D, Raslan S. Spontaneous intramural small bowel hematoma induced by anticoagulant therapy: review and case report. *Clinics (Sao Paulo).* 2007;62:785-90.
10. Punzalan RC, Hillery CA, Montgomery RR, Scott JP, Gill JC. Low-molecular-weight heparin in thrombotic disease in children and adolescents. *J Pediatr Hematol Oncol.* 2000;22:137-42.

R. López López*, R. Maraón Pardillo y P. Vázquez López

Servicio de Urgencias Pediátricas, Hospital Gregorio Maraón, Madrid, España

* Autor para correspondencia.

Correo electrónico: rouseroll@yahoo.es (R. López López).

<http://dx.doi.org/10.1016/j.anpedi.2012.04.015>