

3. Arican A, Karakayali H, Bilgin N, Haberal M. Results of treatment in renal transplant patients with Kaposi sarcoma: one-center experience. *Transplant Proc.* 2000;32:626-8.
 4. Al-Sulaiman MH, Mousa DH, Rassoul Z, Abdalla AH, Abdur Rehman M, Al-Khader AA. Transplant-related Kaposi sarcoma in children. *Nephrol Dial Transplant.* 1994;9:443-5.
 5. Ozen S, Saatci U, Karaduman A, Buyukpamukcu M, Gokoz A, Besbas N, et al. Kaposi sarcoma in a paediatric renal transplant recipient. *Nephrol Dial Transplant.* 1996;11:1162-3.
 6. Celtik C, Unuvar A, Aydogan A, Gokce S, Ozturk G, Gulluoglu M, et al. Herpes virus type 8-associated Kaposi sarcoma in a pediatric liver transplant recipient. *Pediatr Transplant.* 2011;15:E100-4.
 7. Tamariz-Martel R, Maldonado MS, Carrillo R, Crespo D, Perez-Caballero C, Munoz A. Kaposi's sarcoma after allogeneic bone marrow transplantation in a child. *Haematologica.* 2000;85:884-5.
 8. Moosa MR. Racial and ethnic variations in incidence and pattern of malignancies after kidney transplantation. *Medicine (Baltimore).* 2005;84:12-22.
 9. Al-Khader AA, Suleiman M, Al-Hasani M, Haleem A. Posttransplant Kaposi sarcoma: staging as a guide to therapy and prognosis. *Nephron.* 1988;48:165.
 10. Celestin Schartz NE, Chevret S, Paz C, Kerob D, Verola O, Moral P, et al. Imiquimod 5% cream for treatment of HIV-negative Kaposi's sarcoma skin lesions: A phase I to II, open-label trial in 17 patients. *J Am Acad Dermatol.* 2008;58:585-91.
- R. Maia^{a,*}, M. Abranches^b, A.P. Serrão^b e I. Castro^b
- ^a Área Departamental de la Pediatría Médica, Hospital Dona Estefânia-Centro Hospitalar de Lisboa Central, EPE, Lisboa, Portugal
- ^b Unidad de Nefrología Pediátrica, Hospital Dona Estefânia-Centro Hospitalar de Lisboa Central, EPE, Lisboa, Portugal
- * Autor para correspondencia.
 Correo electrónico: rakelmaia@gmail.com (R. Maia).
 doi:10.1016/j.anpedi.2011.07.025

Pubarquia prematura y masa suprarrenal

Premature pubarche associated with adrenal mass

Sr. Editor:

Los tumores corticosuprarrenales son infrecuentes en la infancia y comprenden únicamente el 0,2-0,5% de las neoplasias infantiles^{1,2}. Aunque se han descrito tumores no funcionantes, la mayoría son funcionantes y se presentan clínicamente con virilización o síndrome de Cushing de forma aislada o en combinación. Presentamos el caso de una niña prepuberal con un tumor suprarrenal que se manifestó únicamente con una pubarquia prematura.

Niña de 7 años y 7 meses de edad, que consulta por pubarquia de inicio a los 7 años. Sin antecedentes personales ni familiares de interés. A la exploración presentaba talla de 136,1 cm (+ 1,93 DE), índice de masa corporal (IMC) de 18,79 kg/m² (+0,64 DE) y presión arterial normal. Mostraba vello pubiano en estadio II-III de Tanner, con ausencia de desarrollo mamario. El resto de la exploración física fue normal. La edad ósea era de 12 años para una edad cronológica de 7 años y 7 meses (TW2RUS). Exploraciones complementarias realizadas: sistemático y bioquímica sanguínea normales. Hormona luteinizante (LH) 0,16 mU/ml (< 0,69), hormona foliculostimulante (FSH) 0,32 mU/ml (0,08-3,65), estradiol 10,87 pg/ml (< 16), testosterona total 1,28 ng/ml (0,06-0,2), dehidroepiandrosterona sulfato (DHEAS) 5,41 µg/ml (0,18-1,60), androstendiona 7,40 ng/ml (0,13-1,24), cortisol 12,98 µg/100 ml (9,4-26), cortisol en orina de 24 h 16,56 µg/24 h (26-135), hormona adrenocorticotropa (ACTH) 67,17 pg/ml (< 59,3). Ritmo de cortisol y ACTH, normal. Test de ACTH: 17 OH progesterona basal 2,51 ng/ml, 17 OH pregnenolona basal 0,99 ng/ml, 11 desoxicortisol basal 2,8 ng/ml; a los 60 min: 17 OH progesterona 8 ng/ml, 17 OH pregnenolona 25 ng/ml, 11

desoxicortisol 5,2 ng/ml. Tomografía computarizada (TC) abdominal: masa retroperitoneal en la glándula suprarrenal derecha con diámetro transversal de 5,4 × 5 cm, con impronta en pared posterior de la vena cava sin modificación de su calibre y morfología (fig. 1). Evolución: se realizó una intervención quirúrgica sin incidencias con resección total de la masa, que estaba bien encapsulada y tenía unas dimensiones de 6,0 × 6,5 × 6,0 cm y un peso de 92 g. El estudio anatómo-patológico fue compatible con un adenoma suprarrenal. La niña recibió corticoterapia perioperatoria en dosis de estrés. Se observó normalización de las cifras de testosterona total, androstendiona y DHEAS una semana tras la intervención quirúrgica, permaneciendo actualmente con controles hormonales normales.

La incidencia anual mundial de tumores adrenocorticales es de 0,3-0,8/millón de niños menores de 15 años³ y presenta una variabilidad importante entre las diferentes áreas geográficas, con una mayor incidencia en el sur de Brasil (3,4-4,2/millón de niños menores de 15 años)^{4,5}. A pesar de

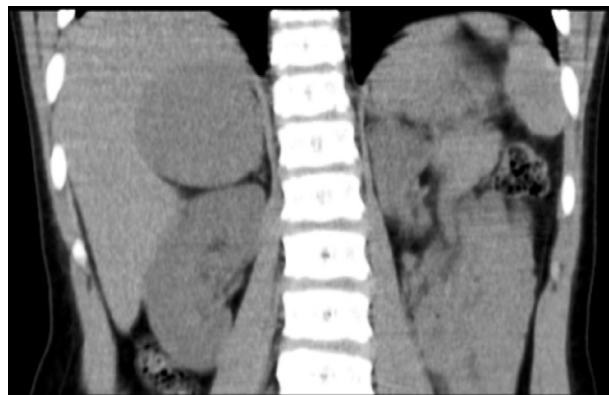


Figura 1 Glándula suprarrenal derecha aumentada de tamaño, morfología nodular, densidad homogénea, bordes lisos, de 5,4 × 5 cm.

su baja prevalencia, estos tumores han podido conocerse mejor en los últimos años gracias al Registro Internacional de Tumores Adrenocorticales⁴, y así se describe que la edad media de diagnóstico es de 3 años y la incidencia global es mayor en niñas (2,3:1)⁶. A pesar de que estos tumores pueden secretar varios tipos de hormonas, suelen predominar las manifestaciones clínicas de una de ellas. La virilización constituye la forma clínica de presentación más común (80%) y la cirugía es el procedimiento terapéutico más importante⁴. Los valores hormonales no solo son importantes para el diagnóstico, sino que son marcadores muy útiles en el seguimiento permitiendo detectar recidivas tumorales. En este caso, los valores hormonales se normalizaron una semana tras la resección quirúrgica, lo cual confirma que la resección fue curativa. El pronóstico es generalmente bueno en presencia de histología compatible con adenoma suprarrenal cuando este es completamente resecado como ocurrió en la paciente presentada⁶. La evolución del crecimiento y de la pubertad después de la resección de estos tumores ha sido pobremente descrita en la literatura y no ha sido totalmente esclarecido si esta exposición a dosis anormalmente elevadas de hormonas suprarrenales comprometerá la talla final adulta por fusión precoz de los cartílagos de crecimiento, existiendo datos contradictorios⁶⁻⁸. En este caso, debemos realizar una vigilancia estrecha del crecimiento y pubertad, y en un futuro se podrá describir la talla final y conocer si el patrón de crecimiento es similar a otros descritos previamente, con un *catch-down* en la progresión de la edad ósea y en la velocidad de crecimiento en los meses posteriores a la cirugía con un pronóstico adecuado de talla adulta⁸.

Bibliografía

- Díaz Morales D, Mateos González ME, Vázquez Rueda F, Cañete Estrada R. Síndrome virilizante como forma de presentación de un carcinoma suprarrenal en una preescolar. *An Pediatr (Barc)*. 2010;73:58-60.

- Ghazi A, Mofid D, Rahimi F, Sadeghi-Nejad A. Cortisol and estradiol secretion by a benign virilizing adrenocortical tumor in a prepubertal girl. *J Pediatr Endocrinol Metabol*. 2004;17:235-8.
- Quintos JB, Salas M. Virilizing adrenal adenoma in a 20 month-old girl. *J Pediatr Endocrinol Metabol*. 2009;22:779-80.
- Ribeiro RC, Michalkiewicz EL, Figueiredo BC, DeLacerda L, Sandrini F, Pianovsky MD, et al. Adrenocortical tumors in children. *Braz J Med Biol Res*. 2000;33:1225-34.
- Sandrini R, Ribeiro RC, DeLacerda L. Extensive personal experience. Childhood adrenocortical tumors. *J Clin Endocrinol Metab*. 1997;82:2027-31.
- Michalkiewicz E, Sandrini R, Figueiredo B, Mirando EC, Caran E, Oliveira-Filho AG, et al. Clinical and outcome characteristics of children with adrenocortical tumors: a report from the International Pediatric Adrenocortical Tumor Registry. *J Clin Oncol*. 2004;22:838-45.
- Lee P, Winter R, Green O. Virilizing adrenocortical tumors in childhood: Eight cases and a review of the literature. *Pediatrics*. 1985;76:437-44.
- Salt AT, Savage MO, Grant DB. Growth patterns after surgery for virilizing adrenocortical adenoma. *Arch Dis Child*. 1991;67:234-6.

M.P. Bahillo Curieses^{a,*}, P. García Saseta^a, E. Izquierdo Herrero^a, P. García Gutiérrez^a, I. Mulero Collantes^b y A. Sánchez Abuín^c

^a *Endocrinología Pediátrica, Hospital Clínico Universitario, Valladolid, España*

^b *Endocrinología Pediátrica, Hospital Universitario Río Hortega, Valladolid, España*

^c *Cirugía Pediátrica, Hospital Clínico Universitario, Valladolid, España*

* Autor para correspondencia.

Correo electrónico: pilarbahillo@yahoo.es (M.P. Bahillo Curieses).

doi:10.1016/j.anpedi.2011.07.019

Síndrome hemolítico urémico y colecistitis por neumococo

Pneumococcus induced haemolytic-uraemic syndrome and cholecystitis

Sr. Editor:

Lactante de 17 meses, con fiebre de 5 días de evolución, vómitos, tos, dificultad respiratoria y obnubilación. Sin antecedentes de interés; recibió 3 dosis de vacuna antineumocócica heptavalente. Presentaba dificultad respiratoria con hipofonía en el hemitórax derecho, deshidratación grave, ictericia cutáneo-mucosa, hepatomegalia y una puntuación en la escala de Glasgow de 14. La radiografía de tórax mostró bronconeumonía bilateral y derrame pleural. En la analítica destacaban 52% neutrófilos y 29% cayados, PCR 375 mg/l; anemia hemolítica (Hb 8,6 g/dl, LDH 4.730

U/l, esquistocitos, Coombs directo positivo), plaquetopenia (20.500/mm³); insuficiencia renal (urea 171 mg/dl, creatinina 2,1 mg/dl), natremia 129 mEq/l, disfunción hepática (AST 210 U/l, ALT 32 U/l, bilirrubina total 20,3 mg/dl y directa 14,9 mg/dl).

Tras intubación y conexión a ventilación mecánica, se drenó líquido pleural con características de exudado. Se detectó un patrón de poliaglutinabilidad T, por lo que se indicaron transfusiones de hematíes y plaquetas lavados.

El resultado del antígeno de neumococo en líquido pleural fue positivo. Se iniciaron vancomicina y cefotaxima, y con orientación diagnóstica de pleuroneumonía neumocócica y síndrome hemolítico-urémico (SHU) se remitió a la unidad de cuidados intensivos del centro de referencia (UCI). Requirió toracotomía con resección de lóbulo medio y ventilación mecánica durante 21 días.

El cultivo y PCR a tiempo real del líquido pleural fueron positivos a *Streptococcus pneumoniae* (*S. pneumoniae*)