

ORIGINAL

## Abscesos retrofaríngeo y parafaríngeo: experiencia en hospital terciario de Sevilla durante la última década

B. Croche Santander\*, A. Prieto Del Prado, M.D. Madrid Castillo, O. Neth e I. Obando Santaella

Sección de Enfermedades Infecciosas e Inmunodeficiencias, Hospital Universitario Virgen del Rocío, Sevilla, España

Recibido el 7 de septiembre de 2010; aceptado el 9 de marzo de 2011

Disponible en Internet el 29 de abril de 2011

### PALABRAS CLAVE

Absceso parafaríngeo;  
Absceso retrofaríngeo;  
Antibioterapia;  
Cirugía;  
Resultado

### Resumen

**Introducción:** Los abscesos retro y parafaríngeos son procesos infrecuentes aunque asociados con morbilidad significativa y potencial mortalidad. El objetivo del estudio es revisar nuestra experiencia en el manejo diagnóstico y terapéutico de los abscesos retro y parafaríngeos y comparar el resultado entre los pacientes tratados con antibioterapia exclusiva con aquellos que requirieron drenaje quirúrgico.

**Pacientes y métodos:** Estudio retrospectivo de pacientes diagnosticados de abscesos retro y parafaríngeos en nuestro hospital terciario durante el periodo 2000-2009.

**Resultados:** Treinta y un casos fueron identificados. Diecisiete presentaron absceso retrofaríngeo, 11 abscesos parafaríngeos y 3 ambos. Encontramos un incremento de la frecuencia media anual (1,4 casos/años en el periodo 2000-2004 versus 4,8 casos/año en el periodo 2005-2009,  $p=0,006$ ). La mediana de edad fue 3 años (rango 1-10). Dieciocho (58%) pacientes recibieron antibioterapia por vía oral previa al ingreso (betalactámicos 84%). La clínica de presentación fue: fiebre (93%), linfadenopatías cervicales (93%), dolor cervical (90%), torticolis (74%), odinofagia (64%), trismus (32%), sialorrea (22%) y estridor (6%). En 13 niños se realizó drenaje quirúrgico, siendo positivo el cultivo microbiológico en 8 casos; *Streptococcus pyogenes* fue el germen más frecuente ( $n=4$ ). Todos los pacientes recibieron antibioterapia por vía intravenosa. No hubo diferencias en la estancia hospitalaria, complicaciones o recurrencias al comparar los tratados con antibioterapia exclusiva y los tratados con cirugía.

**Conclusiones:** La frecuencia media anual de casos se incrementó durante la segunda mitad del periodo de estudio. La mayoría de niños fueron tratados satisfactoriamente con manejo conservador. La indicación quirúrgica debe basarse en la presentación clínica y la respuesta al tratamiento antibiótico.

© 2010 Asociación Española de Pediatría. Publicado por Elsevier España, S.L. Todos los derechos reservados.

\* Autor para correspondencia.

Correo electrónico: [lourinho.man@hotmail.com](mailto:lourinho.man@hotmail.com) (B. Croche Santander).

**KEYWORDS**

Parapharyngeal abscess;  
Retropharyngeal abscess;  
Antibiotherapy;  
Outcomes;  
Surgery

## Retropharyngeal and parapharyngeal abscess: experience in a tertiary-care center in Seville during the last decade

**Abstract**

*Introduction:* Retropharyngeal and parapharyngeal abscesses are rare but associated with significant morbidity and potential mortality. This study reviews our experience in the diagnosis and management of retro- and parapharyngeal abscesses and compares children treated conservatively with those undergoing surgical intervention.

*Material and methods:* A retrospective analysis of children diagnosed with retro- and parapharyngeal abscess from 2000 to 2009 in our tertiary-care centre.

*Results:* Thirty-one children were identified. There were 17 retropharyngeal abscesses and 11 parapharyngeal abscesses; 3 children suffered from both conditions. The mean annual frequency increased significantly from 1.4 cases/year during 2000-2004 to 4.8 cases/year during 2005-2009 ( $P = .006$ ). Median age was 3 years (range 1-10). A total of 18 (58%) children had received pre-admission oral antibiotics (beta-lactams in 84%). Clinical findings at presentation were: fever (93%), cervical lymphadenopathy (93%), neck pain (90%), torticollis (74%), odynophagia (64%), trismus (32%), drooling (22%) and stridor (6%). Thirteen (42%) children underwent surgical intervention, of those, microbiological culture was positive in 8 children; *S. pyogenes* being the most commonly isolated organism ( $n = 4$ ). All the patients received parenteral antibiotic therapy. There were no significant differences in the length of hospital stay, complication or recurrence rates between children treated conservatively compared to those undergoing surgical intervention.

*Conclusions:* Retro- and parapharyngeal abscesses were increasingly observed during the 2<sup>nd</sup> part of the study period. The majority of children (58%) were treated conservatively with excellent clinical response. Indication for surgical intervention should be made based on the clinical presentation and response to antibiotic therapy.

© 2010 Asociación Española de Pediatría. Published by Elsevier España, S.L. All rights reserved.

**Introducción**

Los abscesos retrofaringeos son complicaciones poco comunes, pero potencialmente graves, de las infecciones del tracto respiratorio superior. Históricamente, las infecciones del espacio retrofaringeo han sido causa de importante morbilidad y mortalidad por las posibles complicaciones que puede desarrollar como son la invasión de estructuras contiguas, sepsis, mediastinitis, obstrucción de la vía aérea, trombosis de la vena yugular interna y aneurisma de la arteria carótida<sup>1</sup>. Los avances en las técnicas de imagen, la mayor disponibilidad de éstas, el mejor acceso a los servicios sanitarios y la mayor precocidad en la instauración de tratamiento han reducido drásticamente la frecuencia de dichas complicaciones<sup>2</sup>.

El interés por esta enfermedad continúa siendo elevado. Como consecuencia de su infrecuencia, de la variabilidad en sus formas de presentación y la falta de signos específicos su diagnóstico constituye un reto. Además, en años recientes se han comunicado incrementos en la incidencia de los abscesos retrofaringeos en diversas localizaciones geográficas<sup>1-7</sup>. Finalmente, el manejo continúa siendo controvertido. El tratamiento quirúrgico precoz ha sido el tratamiento de elección durante décadas<sup>6</sup>; sin embargo, cada vez más estudios sugieren el tratamiento antibiótico por vía intravenosa como primera opción terapéutica, reservando la cirugía para aquellos pacientes con mala respuesta a la antibioterapia o complicaciones, sobre todo en términos de obstrucción de la vía aérea<sup>1,2,8</sup>.

El objetivo de este estudio es describir las características epidemiológicas, clínicas, manejo diagnóstico y tratamiento de pacientes pediátricos ingresados en nuestro hospital terciario durante la última década con diagnóstico de abscesos retro y parafaringeos. Como objetivo secundario se pretende valorar si el tratamiento antibiótico exclusivo empeora el resultado terapéutico, medido en términos de longitud de estancia hospitalaria, complicaciones o fracaso terapéutico frente al tratamiento quirúrgico convencional.

**Pacientes y métodos**

Estudio retrospectivo de historias clínicas de pacientes ingresados en nuestro hospital pediátrico de tercer nivel con diagnóstico al alta de absceso retrofaringeo (código 478.22) y/o absceso parafaringeo (código 478.24) siguiendo la IX Revisión de la Clasificación Internacional de Enfermedades (CIE IX) durante el periodo enero de 2000 a diciembre de 2009.

Se ha excluido a los pacientes que, tras revisión de historia clínica, no presentan datos clínicos o de imagen compatibles con abscesos retro y/o parafaringeos.

Las variables analizadas han sido: año y mes de diagnóstico, sexo, edad, duración de los síntomas previo al ingreso, empleo y tipo de antibiótico oral previo al ingreso, clínica de presentación, media de leucocitos y PCR al ingreso, resultados de técnicas de imagen, identificación microbiológica, antibioterapia por vía intravenosa empleada, técnica

**Tabla 1** Características demográficas de los 31 pacientes con abscesos retro y/o parafaríngeos incluidos en el estudio

Características	
Mediana de edad, años (rango)	3 (1-10)
Sexo (V/M)	0,55
Antecedentes de infecciones ORL repetición <sup>a</sup> , n (%)	7 (23)
Antecedentes infección respiratoria superior mes previo, n (%)	9 (29)
Antibioterapia oral previa <sup>b</sup> , n (%)	18 (58)
Mediana de duración de síntomas, días (rango)	3 (1-10)

<sup>a</sup> Infecciones ORL incluían (n): faringoamigdalitis recurrentes 5, abscesos periamigdalinos recurrentes 1 y otitis media de repetición 1.

<sup>b</sup> La antibioterapia utilizada fue por orden de frecuencia (n): amoxicilina-clavulánico 8, amoxicilina 6, eritromicina 3, cefixima 1.

quirúrgica (si se realizó cirugía), estancia hospitalaria media, complicaciones y recurrencia.

Hemos utilizado el paquete estadístico SPSS 16.0. considerando un nivel de significación de  $p < 0,05$ . En el análisis estadístico se ha empleado la prueba de la  $\chi^2$  o la de Fisher, según necesidad, para comparación variables categóricas y la prueba de la t de Student o la U de Mann-Whitney, según fuera apropiado, en la comparación de las variables continuas.

## Resultados

### Distribución de casos

Se han identificado un total de 31 pacientes, 17 (55%) con absceso retrofaríngeo, 11 (35%) con absceso parafaríngeo y 3 (10%) con ambos. La frecuencia anual de casos fue variable con un rango entre 0 y 6 casos (fig. 1). La frecuencia media anual de casos fue significativamente más elevada en el segundo quinquenio (2005-2009) del periodo de estudio que durante los primeros 5 años analizados (2000-2004) (4,8 casos/año versus 1,4 casos/año,  $p = 0,006$ ). La mayoría de los pacientes ingresaron durante los meses de invierno y primavera (fig. 2).

### Características demográficas, clínicas, analíticas, microbiológicas y radiológicas de los pacientes

La tabla 1 muestra las características demográficas de los 31 pacientes incluidos en el estudio. Siete y nueve pacientes refirieron antecedentes de infecciones otorrinolaringológicas (ORL) de repetición o presentaron infección respiratoria de las vías altas en el mes previo al desarrollo del absceso, respectivamente. Más de la mitad (58%) de los pacientes recibió antibioterapia por vía oral previa al ingreso, mayoritariamente compuestos basados en amoxicilina.

Los principales síntomas encontrados fueron fiebre, dolor cervical y odinofagia, mientras que los signos más prevalentes fueron las linfadenopatías cervicales, inflamación amigdal y tortícolis; esta última estaba presente en aproximadamente las tres cuartas partes de los pacientes

**Tabla 2** Distribución de los síntomas y signos clínicos de presentación en los 31 pacientes con abscesos retro y/o parafaríngeos incluidos en el estudio

Síntomas	Casos n (%)	Signos	Casos n (%)
Fiebre	29 (94)	Linfadenopatías cervicales	29 (94)
Dolor cervical	28 (90)	Inflamación amigdal	28 (90)
Odinofagia	20 (64)	Tortícolis	23 (74)
Disfagia	11 (35)	Abombamiento de pared de la faringe	13 (42)
Trismus	10 (32)	Desviación de úvula	5 (16)
Sialorrea	7(23)	Exudado amigdal	4 (13)
Otalgia	3 (10)	Estridor	2 (7)
Voz gangosa	2 (7)		

(tabla 2). Los resultados de laboratorio al ingreso y del análisis microbiológico aparecen reflejados en la tabla 3. Solamente se realizó cultivo de material purulento en 13 (42%) pacientes. Hubo una identificación microbiológica positiva en 8 casos de los que fue *Streptococcus pyogenes* en 4 pacientes el germen más frecuentemente identificado.

Se realizó estudio de imagen en todos los pacientes. La TC cervical con contraste fue realizada en 28 (90%) pacientes. Los hallazgos encontrados fueron: absceso retrofaríngeo 13 (46%), absceso parafaríngeo 11 (39%), absceso parafaríngeo más absceso retrofaríngeo 3 (11%) y absceso retrofaríngeo más absceso periamigdalino 1 (4%). Los tres pacientes

**Tabla 3** Resultados de laboratorio, microbiología y tratamientos realizados en los 31 pacientes con abscesos retro y/o parafaríngeos incluidos en el estudio

Variable	
Media $\pm$ DE recuento leucocitario, células/ $\mu$ l	20.648 $\pm$ 8.617
Media $\pm$ DE recuento neutrófilos, células/ $\mu$ l	15.390 $\pm$ 1.917
Media $\pm$ DE PCR, mg/l	165 $\pm$ 116
Cultivo de material absceso, n (%)	13 (42)
Positividad de cultivo <sup>a</sup> , n (%)	8 (26)
Antibioterapia intravenosa, n (%)	31 (100)
Monoterapia <sup>b</sup> , n (%)	24 (77)
Biterapia <sup>c</sup> , n (%)	7 (23%)
Corticoterapia, n (%)	28 (90%)
Cirugía <sup>d</sup> , n (%)	13 (42%)

<sup>a</sup> Microorganismos identificados (n): *Streptococcus pyogenes* 4, flora mixta 2, *Streptococcus* spp. 1 y *Escherichia coli* 1.

<sup>b</sup> Antibiótico utilizado en monoterapia (n): amoxicilina-clavulánico 21, ceftriaxona 1, cefotaxima 1, piperacilina-tazobactam 1.

<sup>c</sup> Regímenes antibióticos usados en biterapia: betalactámicos (amoxicilina-clavulánico o cefotaxima o ceftriaxona) + clindamicina o metronidazol.

<sup>d</sup> Tipo de cirugía realizada (n): drenaje absceso vía transoral 9, punción-aspiración de absceso vía transoral 4.

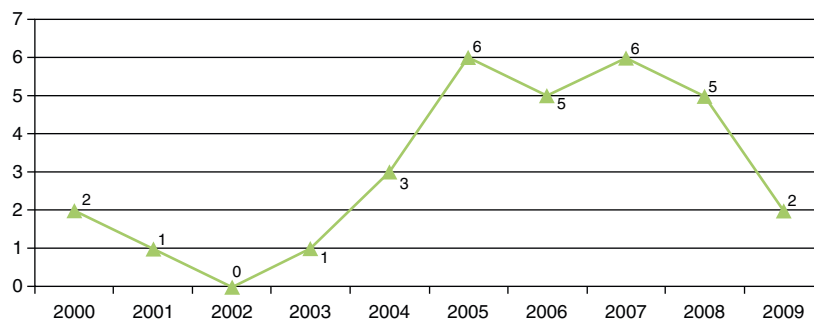


Figura 1 Distribución anual de casos de abscesos retrofaringeos y/o parafaringeos.

restantes fueron diagnosticados de absceso retrofaringeo en base a criterios clínicos y radiografía lateral de columna.

### Tratamiento y resultados

La mediana de estancia hospitalaria fue de 7 días (rango 2-21). Todos los pacientes recibieron antibioterapia por vía intravenosa a nivel hospitalario, con una mediana del mismo de 6 días (rango de 2-16 días). El antimicrobiano más frecuentemente utilizado fue amoxicilina-ácido clavulánico en 21 (68%) pacientes (tabla 3). En la práctica totalidad (97%) de casos se administró antibioterapia por vía oral secuencial al tratamiento intravenoso con una mediana de 7 días (rango de 5 a 16 días). Se realizó tratamiento con corticoides por vía intravenosa a dosis de 1-2 mg/kg, de forma no protocolizada y a criterio del médico responsable del paciente en 28 (90%) casos. La duración del tratamiento corticoideo tuvo una mediana de 4 días (1-6 días). Trece (42%) pacientes precisaron de tratamiento quirúrgico. Se realizó drenaje de absceso por vía transoral en 9 y punción-aspiración en 4 (tabla 3). Tan solo un paciente presentó complicaciones derivadas de su absceso retrofaringeo. Se trata de un caso que en el contexto de su absceso retrofaringeo causado por *Escherichia coli* presentó clínica de dificultad respiratoria

grave, precisando ingreso en la unidad de cuidados intensivos pediátrica. Dos pacientes presentaron recurrencia de la infección en una ocasión. Al comparar las características de los pacientes que recibieron tratamiento antibiótico intravenoso exclusivo con aquellos que recibieron cirugía no encontramos diferencias en cuanto a la edad de presentación, historia de infecciones ORL de repetición, empleo de antibioterapia oral, duración de síntomas previo al ingreso, media de leucocitos y mediana de PCR al ingreso (tabla 4). Del mismo modo, tampoco se observan diferencias estadísticamente significativas en cuanto a los posteriores resultados del empleo de uno u otro esquema de tratamiento en términos de estancia hospitalaria, recurrencia o complicaciones.

### Discusión

Se presenta una serie de 31 pacientes pediátricos con abscesos retro y/o parafaringeos ingresados en un centro terciario a lo largo de un periodo de 10 años. Observamos en nuestra serie un incremento temporal en la frecuencia media anual del número de casos, que se triplicó al comparar los primeros y los segundos 5 años del estudio. Este incremento coincide con la experiencia comunicada recientemente por otros autores en diferentes entornos geográficos<sup>1-7</sup>. Las causas de

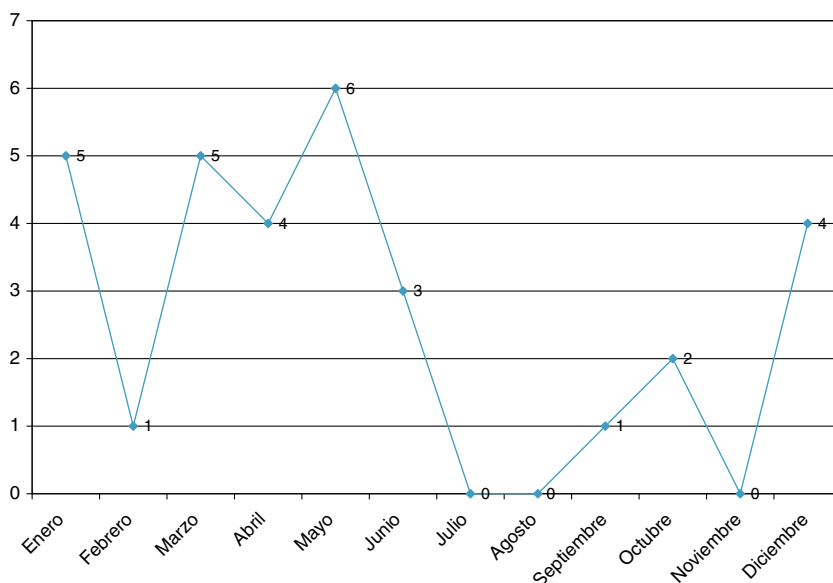


Figura 2 Distribución por meses de casos de abscesos retrofaringeos y/o parafaringeos.

**Tabla 4** Comparación de las características epidemiológicas, analíticas y resultado entre el grupo de pacientes tratados con antibioterapia por vía intravenosa exclusiva y el grupo de pacientes tratados con cirugía más antibioterapia por vía intravenosa

	Tratamiento antibiótico intravenoso exclusivo (n = 18)	Tratamiento quirúrgico mas antibiótico intravenoso (n = 13)	p
Edad, años, media ± DE	4,17 ± 2,75	3,92 ± 3,20	0,82
Infecciones ORL recurrente, n (%)	4 (22,23%)	3 (23,08%)	0,97
Antibiótico oral previo, n (%)	8 (44,44%)	10 (76,92%)	0,46
Duración de síntomas previa al ingreso (días), media ± DE	3,61 ± 2,30	6,07 ± 7,45	0,27
Leucocitos, células/μl media ± DE	18.899 ± 7.908	23.155 ± 9.254	0,19
PCR, media ± DE	138 ± 81	205 ± 152	0,22
Estancia hospitalaria (días), media ± DE	7,11 ± 4,51	8,00 ± 4,51	0,59
Recurrencia, n (%)	1 (5,56%)	1 (7,70%)	0,98

este fenómeno son desconocidas. Se señalan como posibles responsables la mayor disponibilidad de la TC<sup>9,10</sup> y el creciente aumento de aislamientos de *S. pyogenes* observado en diferentes estudios<sup>8,11,12</sup>.

En nuestra serie los abscesos retro y/o parafaríngeos ocurrieron más frecuentemente en niños pequeños. El 74% de los pacientes fueron menores de 5 años. Estos datos coinciden con lo publicado por otros autores<sup>1,2,5,8</sup>. Ha sido ampliamente descrito que los menores de 5 años tienen mayor predisposición a presentar infecciones en esta región, dada la presencia de dos cadenas de nódulos linfáticos en el espacio retrofaríngeo, que regresan espontáneamente después de esta edad<sup>2,5,7</sup>. Destacamos la elevada proporción de pacientes que habían recibido antibioterapia por vía oral previa al ingreso, principalmente betalactámicos, lo que podría indicar que los factores de virulencia del germen, más que el fracaso del tratamiento antimicrobiano, estarían implicados en la patogénesis de este proceso.

La presentación clínica de los abscesos retro y/o parafaríngeos puede ser muy variada. Su diagnóstico constituye un difícil reto y exige un alto nivel de sospecha. En nuestra serie, los síntomas y signos más frecuentes fueron fiebre, dolor cervical, linfadenopatías, inflamación amigdalara y tortícolis. Esto datos son muy similares a lo publicado en otras series<sup>1,2,5</sup>. Tan solo 2 de los 31 pacientes de la serie presentaron estridor. Los abscesos retrofaríngeos con frecuencia son incluidos en el diagnóstico diferencial de la obstrucción de la vía aérea superior<sup>13</sup>. Sin embargo, en recientes publicaciones se observa una baja proporción de pacientes con estridor y obstrucción de vía aérea superior como forma de presentación de los abscesos retrofaríngeos<sup>1,2,5</sup>. Estos datos suponen una desviación respecto a los conocimientos clásicos de esta patología. Las causas más probables de este fenómeno es el diagnóstico más precoz que se hace de esta patología, evitando llegar a estadios más avanzados. Dado que la dificultad respiratoria es una forma menos frecuente de presentación en la actualidad, hemos de buscar nuevas claves diagnósticas, como son la presencia de fiebre, linfadenopatías cervicales y tortícolis<sup>14</sup>.

Los datos microbiológicos en nuestra serie son limitados, por solo disponer de muestra de material purulento en el subgrupo que necesito cirugía y por la alta tasa de tratamiento antibiótico previo. *S. pyogenes* fue el

microorganismo más frecuente. Este dato concuerda con lo publicado recientemente en otros estudios, donde se comunica un incremento en el número de aislamientos de este germen en las distintas series, fenómeno que se ha correlacionado con el aumento de la incidencia observado en los abscesos retro y parafaríngeos<sup>10-12,14</sup>. En nuestra serie no identificamos ningún germen anaerobio. Este hecho, observado en otros estudios, parece estar más relacionado con problemas en el procesamiento de muestras y en la identificación del germen que con una variante epidemiológica local<sup>2,10</sup>. Destacamos el aislamiento de *Escherichia coli* en uno de nuestros pacientes. Se trata de un germen infrecuente como causa de infecciones profundas del cuello, aunque Hilal et al<sup>15</sup> le atribuyen un papel emergente en este tipo de infecciones.

La TC es considerada la prueba de imagen de elección en el diagnóstico de las infecciones profundas del cuello<sup>2</sup>. En nuestra serie se realizó TC de cuello con contraste en el 90% de los pacientes. En los otros 3 casos restantes el diagnóstico se hizo en base a criterios clínicos y a datos aportados por la radiografía lateral de cuello. Varios estudios han evaluado el empleo de la TC como herramienta para predecir la presencia de material purulento en el espacio retrofaríngeo<sup>1,5,9,16-18</sup>. Estos estudios comunican una buena sensibilidad de la prueba que varía del 64-100% y una peor especificidad, que oscila del 45 al 82%. Page et al<sup>5</sup> describen en su trabajo que la medición del área de sección del absceso constituye un buen predictor de la presencia de material purulento en la cirugía. Así, áreas de sección mayores de 2 cm<sup>2</sup> presentarían una buena correlación con la posterior presencia de pus. En nuestra opinión, la TC constituye una herramienta muy útil en el diagnóstico de los abscesos retro y parafaríngeos. Nos permite valorar la extensión de la infección, monitorizar la progresión de la enfermedad, descartar potenciales complicaciones y tomar decisiones terapéuticas en base a sus resultados. Sin embargo, consideramos que los datos que aporta han de ser valorados de forma conjunta con la clínica del paciente y no usarlos de forma aislada a la hora de decidir la actitud terapéutica a seguir. En pacientes en los que el diagnóstico es evidente y existe riesgo obstrucción de la vía aérea superior la cirugía no debe ser demorada por la realización de técnicas de imagen.



El tratamiento de los abscesos retro y parafaríngeos continúa siendo controvertido en cuanto a la necesidad o no de cirugía<sup>1,2,5,6</sup>. En la última década se han publicado numerosos trabajos que abogan por un manejo conservador de esta patología<sup>1,2,8,19,20</sup>. Un estudio retrospectivo de Craig et al<sup>8</sup> encontró que el 58% de 64 pacientes respondía satisfactoriamente al tratamiento antibiótico exclusivo. Grisaru-Soen et al<sup>2</sup>, en un reciente estudio sobre 39 pacientes, observaron que el 58% de los casos habían sido tratados de forma conservadora, sin encontrar diferencias en cuanto a estancia hospitalaria o complicaciones cuando compara este grupo con el tratado mediante cirugía. Por el contrario, otros autores continúan preconizando un abordaje quirúrgico para los abscesos retro y parafaríngeos. Para ello argumentan un menor riesgo de complicaciones y de la estancia hospitalaria<sup>5,6</sup>. En nuestra serie, se realizó tratamiento antibiótico exclusivo en el 58% de los pacientes, no hallándose diferencias estadísticamente significativas en términos de estancia hospitalaria, complicaciones o recurrencia. De acuerdo con nuestros resultados y con los publicados por otros autores, consideramos que un porcentaje alto de pacientes podría beneficiarse de un manejo conservador de esta patología. Aquellos pacientes con celulitis o pequeños abscesos que no presenten signos de obstrucción de la vía aérea pueden iniciar tratamiento antibiótico intravenoso empírico, realizándose un adecuado seguimiento clínico y mediante técnicas de imagen por el potencial riesgo de complicaciones. Por el contrario, los pacientes con signos de compromiso respiratorio deberán ser intervenidos de forma urgente. De igual forma, serían subsidiarios de tratamiento quirúrgico aquellos pacientes con abscesos maduros mayores de 2 cm<sup>3</sup> y los que presentan una mala respuesta al tratamiento antibiótico inicial<sup>1,2,8,14</sup>.

Este estudio tiene los sesgos de selección de casos y de recogida de información inherentes a su diseño retrospectivo. Las imágenes de TC fueron analizadas por diferentes radiólogos, no existiendo por tanto criterios uniformes en su catalogación. En nuestro centro, durante el estudio no existía un protocolo diagnóstico y terapéutico preestablecido, por lo que las decisiones en cuanto a la elección del tratamiento fueron tomadas según criterio del médico responsable del paciente. Finalmente, el número de casos en los grupos de comparación de tratamiento es limitado, lo que reduce la potencia estadística.

En resumen, identificamos en nuestra serie un incremento en la media anual de casos al comparar los primeros y los segundos 5 años del estudio. La presencia de fiebre, tortícolis y linfadenopatías cervicales constituyen la forma más frecuente de presentación, por lo que hemos de mantener un alto grado de sospecha ante la aparición de esta clínica. A diferencia del conocimiento clásico, el estridor y la obstrucción de la vía aérea son formas raras de presentación en la actualidad. Subrayamos el papel de la TC como herramienta diagnóstica fundamental en el diagnóstico y posterior manejo terapéutico de estas infecciones. Por último, enfatizamos que una elevada proporción de pacientes pueden beneficiarse de un manejo conservador, sin que ello conlleve un riesgo mayor de complicaciones o fracaso terapéutico. La cirugía queda reservada para aquellos casos con obstrucción de la vía aérea o fracaso del tratamiento conservador.

## Conflicto de intereses

Los autores declaran no tener ningún conflicto de intereses.

## Bibliografía

1. Daya H, Lo S, Papsin C, Zachariasova A, Murray H, Pirie J, et al. Retropharyngeal and parapharyngeal infections in children: the Toronto experience. *Int J Pediatr Otorhinolaryngol*. 2005;69:81–6.
2. Grisaru-Soen G, Komisar O, Aizenstein O, Soudack M, Schwartz D, Paret G. Retropharyngeal and parapharyngeal abscess in children-epidemiology, clinical features and treatment. *Int J Pediatr Otorhinolaryngol*. 2010;74:1016–20.
3. Cabrera CE, Deutsch ES, Eppes S, Lawless S, Cook S, O'Reilly RC, et al. Increased incidence of head and neck abscesses in children. *Otolaryngol Head Neck Surg*. 2007;136:176–81.
4. HCUPnet, Cost information for Kid's Inpatient Database (KID) in 2006. Healthcare Cost and Utilization Project. Agency for Healthcare Research and Quality. Rockville, MD. Disponible en: <http://hcupnet.ahrq.gov/>.
5. Page NC, Bauer EM, Lieu JE. Clinical features and treatment of retropharyngeal abscess in children. *Otolaryngol Head Neck Surg*. 2008;138:300–6.
6. Kirse DJ, Roberson DW. Surgical management of retropharyngeal space infections in children. *Laryngoscope*. 2001;111:1413–22.
7. Martín Campagne E, Del Castillo Martín F, Martínez López MM, Borque de Andrés C, De José Gómez MI, García de Miguel MJ, et al. Absceso periamigdalino y retrofaringeo: estudio de 13 años. *An Pediatr (Barc)*. 2006;65:32–6.
8. Craig FW, Schunk JE. Retropharyngeal abscess in children: clinical presentation, utility of imaging, and current management. *Pediatrics*. 2003;111:1394–8.
9. McClay JE, Murray AD, Booth T. Intravenous antibiotic therapy for deep neck abscesses defined by computed tomography. *Arch Otolaryngol Head Neck Surg*. 2003;129:1207–12.
10. Vural C, Gungor A, Comerci S. Accuracy of computerized tomography in deep neck infections in the pediatric population. *Am J Otolaryngol*. 2003;24:143–8.
11. Dawes LC, Bova R, Carter P. Retropharyngeal abscess in children. *ANZ J Surg*. 2002;72:417–20.
12. Abdel-Haq NM, Harahsheh A, Asmar BL. Retropharyngeal abscess in children: the emerging role of group A beta hemolytic streptococcus. *South Med J*. 2006;99:927–31.
13. Coulthard M, Isaacs D. Retropharyngeal abscess. *Arch Dis Child*. 1991;66:1227–30.
14. Ramos Díaz JC, Rizo Hoyos M, Cañuelo Ruiz O, Trigo Moreno J, Fernández Gómez E. Infecciones profundas del cuello: abscesos retro y parafaríngeos. *An Pediatr (Barc)*. 2010;72:359–60.
15. Hilal A, Makki F, Corsten G, Johnson LB. Emerging role of *Escherichia coli* as a deep neck space abscess pathogen in immunocompetent children: case report of twins. *J Otolaryngol Head Neck Surg*. 2009;38:e121–123.
16. Stone ME, Walner DL, Koch BL, Egelhoff JC, Myer CM. Correlation between computed tomography and surgical findings in retropharyngeal inflammatory processes in children. *Int J Pediatr Otorhinolaryngol*. 1999;49:121–5.
17. Lazor JB, Cunningham MJ, Eavey RD, Weber AL. Comparison of computed tomography and surgical findings in deep neck infections. *Otolaryngol Head Neck Surg*. 1994;111:746–50.
18. Wetmore RF, Mahboubi S, Soyupak SK. Computed tomography in the evaluation of pediatric neck infections. *Otolaryngol Head Neck Surg*. 1998;119:624–7.

19. Sichel JY, Dano I, Hocwald E, Biron A, Eliashar R. Nonsurgical management of parapharyngeal space infections: a prospective study. *Laryngoscope*. 2002;112:906-10.
20. Johnston D, Schmidt R, Barth P. Parapharyngeal and retropharyngeal infections in children: argument for a trial of medical therapy and intraoral drainage for medical treatment failures. *Int J Pediatr Otorhinolaryngol*. 2009;73:761-5.