

(conocido o no el embarazo, e incluso tras el parto), ya que es necesaria una rápida y enérgica actuación para eliminar una situación amenazante para la vida tanto del feto como de la madre.

Bibliografía

- Davey DA, MacGillivray I. The classification and definition of the hypertensive disorders of pregnancy. *Am J Obstet Gynecol.* 1988;158:892–8.
 - Huarte M, Modroño A, Larrañaga C. Conducta ante los estados hipertensivos del embarazo. *An Sist Sanit Navar.* 2009;32 Suppl1:91–103.
 - Shuster EA. Seizures in pregnancy. *Emerg Med Clin North Am.* 1994;12:1013–25.
 - Jagoda A, Riggio S. Emergency department approach to managing seizures in pregnancy. *Ann Emerg Med.* 1991;20:80–5.
 - Castellanos Ortega A, Rey Galán C, Carrillo Álvarez A, López-Herce Cid J, Delgado Domínguez MA. Reanimación cardiopulmonar avanzada en pediatría. *An Pediatr (Barc).* 2006;65:342–63.
 - Scribano PV, Selbst SM. Severe eclampsia in an adolescent: a case report and review of the literature. *Pediatr Emerg Care.* 1996;12:425–7.
 - Colange O, Launoy A, Kopf-Pottecher A, Dieteman JL, Pottecher T. Eclampsia. *Ann Fr Anesth Reanim.* 2010;29:75–82.
- E. Sancho Gracia^a, M. Velasco Manrique^a, J.P. García Iñiguez^{b,c,*}, P. Madurga Revilla^b, V. Caballero^a, I. Pomar Ladaria^a y L. Monge Galindo^{a,c}
- ^a Urgencias, Hospital Infantil Universitario Miguel Servet, Zaragoza, España
^b UCI-Pediátrica, Hospital Universitario Miguel Servet, Zaragoza, España
^c Grupo de Investigación Neurometabólico, Instituto Aragonés Ciencias de la Salud, Zaragoza, España
- * Autor para correspondencia.
 Correo electrónico: dr.jpablo@hotmail.com
 (J.P. García Iñiguez).

doi:10.1016/j.anpedi.2011.02.010

Craniectomía descompresiva en infarto cerebral maligno

Decompressive craniectomy in a malignant cerebral infarction

Sr. Editor:

El infarto hemisférico masivo constituye el 10% de los infartos supratentoriales en adultos y se asocia en casi la mitad de los casos a edema cerebral¹. El incremento de la presión intracraneal (PIC) puede causar herniación cerebral y muerte hasta en el 80% de pacientes², motivo por el cual ha merecido el término de «infarto maligno». La craniectomía descompresiva es una opción terapéutica prometedora que ha demostrado disminuir la morbimortalidad, fundamentalmente si se realiza precozmente^{3,4}. En niños su eficacia no ha sido demostrada. Presentamos el caso de un paciente con ictus hemisférico maligno al que se le realizó craniectomía descompresiva y su evolución posterior.

Niño de 12 años, previamente sano, que sufre bruscamente pérdida de la reactividad y tono de segundos de duración. Al recuperar la consciencia presenta hemiparesia izquierda, incluida la cara, dislalia, cefalea holocraneal y un vómito. Es trasladado al hospital comarcal donde se evidencia dicha focalidad y presenta hemiconvulsión derecha que precisa diazepam, fenitoína, perfusión de propofol y ventilación mecánica. La TC craneal es normal. Se traslada a nuestro centro a las 10h del inicio donde, tras la retirada de la sedación y la ventilación mecánica, presenta un Glasgow de 14, hemiparesia y hemihipoestesia izquierdas, con desviación conjugada de la mirada a la derecha. Por sospecha de ictus de la arteria cerebral media (ACM), se repite la TC (15h del inicio), apreciándose hipo-

densidad fronto-parieto-temporal derecha e hiperdensidad de la ACM derecha. Inicia antiagregación y se descarta patología de troncos supraaórticos, miembros inferiores y cardíaca mediante ecografía-Doppler bidimensional. Tras 12h presenta signos de herniación uncal derecha (fig. 1), se intuba e inicia tratamiento de la hipertensión intracraneal (HIC) con sedoanalgesia profunda, osmotherapia, medidas posturales y normoventilación, pese a lo cual persiste la clínica de HIC con midriasis derecha. Se realiza craniectomía descompresiva derecha con duraplastia y colocación de sensor de presión, manteniendo posteriormente PIC de 15-18 cmH₂O. Preciso dopamina durante 24h para mantener presión de perfusión cerebral (PPC) > 50 mmHg. La angiografía muestra infarto isquémico extenso del territorio de la ACM derecha y en territorio basal de arteria cerebral anterior, con stop proximal en segmento M1 (fig. 2A). Se inicia heparina de bajo peso molecular tras la primera semana y rehabilitación precoz. Tras extubación a los 10 días presenta, junto a focalidad previa, funciones cognitivas conservadas, paresia del III par derecho y disfagia a líquidos.

Se realizó un estudio etiológico de trombofilia a los padres y al paciente (factor V de Leyden, mutación 20210 protrombina, mutación C677T, inhibidor lúpico, anticuerpos antifosfolípidos, homocisteína, dosificación de factores de coagulación, proteínas C y S, lipoproteína A, antitrombina III, perfil lipídico), estudio inmunológico, serologías, PCR virales y estudio metabólico ampliado, sin hallar causa justificante del ictus.

La evolución posterior ha sido favorable. Siete meses después se realizó la reposición ósea sin incidencias (fig. 2B). Tras 18 meses, presenta una puntuación de 3 en la escala pediátrica de ictus del National Institute of Health (NIHSS-Ped) (rango de 0 a 42), a expensas de la afectación del campo visual periférico. Está escolarizado con aceptables

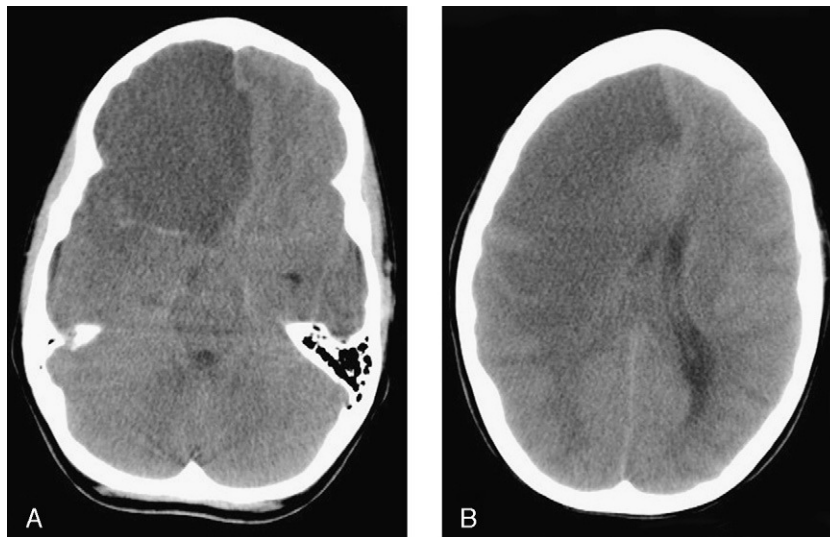

Figura 1 TC craneal sin contraste. A) Área hipodensa con pérdida de la diferenciación entre sustancia blanca y gris que ocupa todo el lóbulo frontal derecho y brazo anterior de la cápsula interna con efecto masa hacia la izquierda. Signo de la arteria cerebral media hiperdensa. B) Área hipodensa que afecta a lóbulos frontal, temporal y parietal derechos, junto a ganglios de la base ipsolaterales, con efecto masa y desplazamiento de la línea media, provocando obliteración del asta temporal derecha y compresión del ventrículo lateral derecho, en relación con herniación subf Facial y uncal.

resultados académicos. Capacidad de deambulaci3n con hemiparesia leve. Autonomía para la alimentaci3n y cuidado personal.

El edema cerebral isquémico resulta de la combinaci3n de mecanismos citot3xicos y vasogénicos, dependiendo del tipo, extensi3n, duraci3n e intensidad de la isquemia. El edema agrava la isquemia por varias vías: interfiere en la homeostasis hidroelectrolítica cerebral, altera las fibras mielinizadas, comprime la microcirculaci3n, eleva la PIC y origina hernias intracerebrales. Esto último suele ocurrir entre los días 2 y 4, aunque puede presentarse en las primeras 36 h, como en el caso que comunicamos. La edad, desviaci3n de la línea media > 10 mm al diagnóstico, volumen del infarto y puntuaci3n < 8 en la escala de Glasgow son factores de mal pronóstico en adultos^{1,5}. En pediatria

no existen estudios al respecto y, aunque podría esperarse mejor pronóstico por la edad y menor comorbilidad, el retraso en el diagnóstico puede ser un factor en contra. Nuestro paciente contaba con varios de aquellos factores; sin embargo, la evoluci3n ha sido favorable.

La craniectomía descompresiva es empleada como tratamiento de la HIC refractaria asociada a diversas patologías⁶. Los resultados obtenidos en lesiones no traumáticas son heterogéneos. Entre 2007 y 2009 se publicaron estudios que demostraron un descenso evidente en la mortalidad del infarto de ACM ocupante de espacio tratado con hemicraniectomía descompresiva⁷, comparado con el tratamiento conservador. No está claro el momento óptimo para la cirugía. Pese a no existir pruebas concluyentes, la descompresi3n quirúrgica en las primeras 48 h parece ser

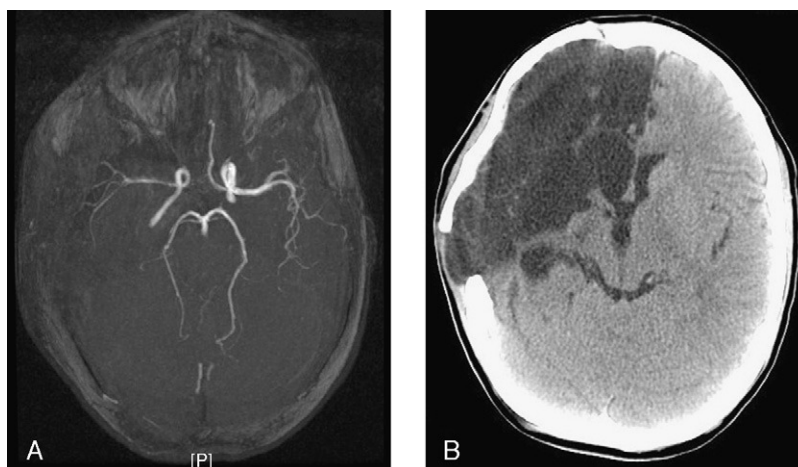


Figura 2 A) Angiorresonancia de polígono de Willis. Alteraci3n de seña en arteria cerebral media derecha, con escasa seña en la divisi3n silviana y marcada irregularidad mural y menor seña respecto a la homónima contralateral. B) TC craneal tras reposici3n ósea. Degeneraci3n quística-necr3tica con tracci3n ventricular homolateral en relaci3n con la p3rdida de volumen parenquimatosa hemisférica derecha. Poroencefalía evolucionada secundaria al infarto derecho de arterias cerebrales media y anterior derechas.

beneficiosa^{7,8}. Dada la baja incidencia en niños, no existen evidencias acerca de su manejo. Los pocos casos pediátricos publicados han tenido evolución dispar^{9,10}. Sugerimos la realización de craneotomía descompresiva de forma precoz en niños con infartos extensos, afectación del nivel de consciencia y otros signos de HIC que no respondan al tratamiento médico, dadas las potenciales graves complicaciones derivadas de la disminución de la PPC y el más difícil control del edema isquémico, siendo necesarios estudios multicéntricos que aclaren los numerosos interrogantes en esta y otras patologías vasculares del sistema nervioso central.

Agradecimientos

Al Dr. Bienvenido Ros López, del Servicio de Neuropediatría del Hospital Materno Infantil Carlos Haya, Málaga.

Bibliografía

1. Antuña-Ramos A, Álvarez-Vega MA, Seijo-Fernández F, Calleja-Puerta S, González-Delgado M, Torres-Campa JM, et al. Tratamiento quirúrgico del ictus de la arteria cerebral media. *Rev Neurol*. 2009;49:354–8.
2. Unterberg A, Juettler E. The role of surgery in ischemic stroke: decompressive surgery. *Curr Opin Crit Care*. 2007;13:175–9.
3. Uhl E, Kreth FW, Elias B. Outcome and prognostic factors of hemicraniectomy for space occupying cerebral infarction. *J Neurol Neurosurg Psychiatry*. 2004;75:270–4.
4. Subramaniam S, Hill MD. Decompressive hemicraniectomy for malignant middle cerebral artery infarction. An update. *The Neurologist*. 2009;15:178–84.
5. Jaramillo A, Góngora-Rivera F, Labreuche J, Hauw JJ, Amarenco P. Predictors for malignant middle cerebral artery infarctions. A postmortem analysis. *Neurology*. 2006;66:815–20.

6. Aghakhani N, Durand P, Chevret L, Parker F, Devictor D, Tardieu M, et al. Decompressive craniectomy in children with non-traumatic refractory high intracranial pressure. *J Neurosurg Pediatrics*. 2009;3:66–9.
7. Hofmeijer J, Kappelle LJ, Algra A, Amelink GJ, Van Gijn J, Van der Worp HB. Surgical decompression for space-occupying cerebral infarction (the Hemicraniectomy After Middle Cerebral Artery infarction with Life-threatening Edema Trial [HAM-LET]): a multicentre, open, randomised trial. *Lancet Neurol*. 2009;8:326–33.
8. Huttner HB, Schab S. Malignant middle cerebral artery infarction: clinical, characteristics, treatment strategies and future perspectives. *Lancet Neurol*. 2009;8:949–58.
9. Ramaswamy V, Mehta V, Bauman M, Richer L, Massicotte P, Yager JY. Decompressive hemicraniectomy in children with severe ischemic stroke and life-threatening cerebral edema. *J Child Neurol*. 2008;23:889–94.
10. Farooq MU, Abbed KM, Fletcher JJ. Decompressive hemicraniectomy in a 19-month-old female alter malignant cerebral infarction. *Pediatr Neurosurg*. 2009;45:146–50.

P. García-Soler^{a,*}, A. Morales Martínez^a,
R. Calvo Medina^b y G. Milano-Manso^a

^a *Servicio de Cuidados Intensivos y Urgencias Pediátricas, Hospital Regional Universitario Materno Infantil Carlos Haya, Málaga, España*

^b *Sección de Neuropediatría, Hospital Regional Universitario Materno Infantil Carlos Haya, Málaga, España*

* Autor para correspondencia.
Correo electrónico: pagarsol79@gmail.com
(P. García-Soler).

doi:10.1016/j.angepedi.2011.03.006

Colangitis esclerosante, ataxia-telangiectasia y enfermedad de Hodgkin

Sclerosing cholangitis, ataxia-telangiectasia and Hodgkin's disease

Sr. Editor:

La colangitis esclerosante es una enfermedad colestásica crónica de las vías biliares intra y/o extrahepáticas. Abarca un espectro de enfermedades debidas a anomalías primarias o secundarias de la vía biliar. La historia natural de la enfermedad está caracterizada por inflamación difusa y fibrosis con estrechamiento progresivo hasta la obliteración de los conductos biliares, cirrosis biliar, hipertensión portal e insuficiencia hepatocelular¹. Se pueden identificar dos entidades clínicamente similares, la primaria, fundamentalmente en asociación con la enfermedad inflamatoria intestinal², y la secundaria, en la que se puede identificar la etiología, aunque la etiopatogenia exacta a menudo es puramente especulativa.

La colangitis esclerosante secundaria podemos hallarla asociada a la manipulación quirúrgica de la vía biliar, tumo-

res de la vía biliar extrahepática, coledocolitiasis, isquemia secundaria a obstrucción de la arteria hepática, quimioterapia, infecciones, fibrosis quística^{3,4}. Recientemente se ha comunicado una nueva variante que se presenta después de largos períodos de tratamiento en unidades de cuidados intensivos, generalmente en pacientes con shock séptico que no recuperan la función hepática una vez resuelto el insulto inicial⁵.

En este trabajo presentamos el caso de un paciente de 8 años con antecedentes de ataxia-telangiectasia, infección crónica por virus de Epstein Barr con carga viral positiva persistente (a pesar de tratamiento con valganciclovir) y enfermedad de Hodgkin en estadio IIA, tratado 2 años antes con quimioterapia estándar con adecuada respuesta al tratamiento, permaneciendo en remisión completa hasta el momento de la consulta. La función hepática durante el proceso y en todos los controles realizados hasta la fecha resulta estrictamente normal. Consulta por presentar adenopatías cervicales, febrícula y malestar general. Tras las pruebas complementarias pertinentes, es diagnosticado de enfermedad de Hodgkin en estadio III, siendo el proceso actual clínica e histopatológicamente diferente del anterior y presentando positividad para CD20. Tras el diagnóstico, se inicia tratamiento quimioterápico con régimen COPP asociado a rituximab, con buena tolerancia inicialmente. Progresivamente