

con basiliximab, sin evidencia de efectos secundarios, permitiendo realizar un tratamiento quirúrgico en condiciones basales mucho más adecuadas, con mejoría clínica y analítica previa a su realización.

En resumen, consideramos que el tratamiento con anticuerpos quiméricos anti-CD25 puede ser útil para inducir respuesta transitoria en casos de colitis ulcerosa fulminante que no responde a tratamientos habituales, permitiendo un abordaje quirúrgico diferido con la consiguiente disminución de la morbimortalidad asociada.

## Bibliografía

1. Wilson D, Thomas A, Croft N, Newby E, Wilson DC, Thomas AG, et al. Systematic review of the evidence base for the medical treatment of paediatric inflammatory bowel disease. *J Pediatr Gastroenterol Nutr.* 2010;50:S14–34.
2. Kugathasan S, Dubinsky MC, Keljo D, Moyer M, Rufo P, Wyllie R, et al. Severe colitis in children. *J Pediatr Gastroenterol Nutr.* 2005;41:375–85.
3. Sandhu B, Fell J, Mark Beattie R, Mitton S, Wilson D, Jenkins H. Guidelines for the management of Inflammatory Bowel Disease in Children in the United Kingdom. *J Pediatr Gastroenterol Nutr.* 2010;50:S1–13.
4. Martín de Carpi J, Vilar P, Varea V. Infliximab como terapia de rescate en colitis ulcerosa grave resistente al tratamiento corticoideo. *An Pediatr (Barc).* 2008;69:351–4.
5. Navas VM, Blasco J, Sierra C, Barco A, Vicioso MI. Eficacia y seguridad de tacrolímús oral para el tratamiento de la enfermedad inflamatoria intestinal pediátrica. *An Pediatr (Barc).* 2009;70:519–25.
6. Castro M, Papadatou B, Ceriati E, Knafelz D, De Angelis P, Ferretti F, et al. Role of cyclosporin in preventing or delaying colectomy in children with severe ulcerative colitis. *Langenbecks Arch Surg.* 2007;392:161–4.
7. Martin PJ, Pei J, Gooley T, Anasetti C, Appelbaum FR, Deeg J, et al. Evaluation of a CD25-specific immunotoxin for prevention of graft-versus-host disease after unrelated marrow transplantation. *Biol Blood Marrow Transplant.* 2004;10:552–60.
8. Creed TJ, Probert CSJ, Norman MN, Moorghen M, Shepherds NA, Hearing SD, et al. Basiliximab for the treatment of steroid-resistant ulcerative colitis: further experience in moderate and severe disease. *Aliment Pharmacol Ther.* 2006;23:1435–42.
9. Schwarzer A, Ricciardelli I, Kirkham S, Binnie K, Shah N, Elawad MA, et al. Management of fulminating ulcerative colitis in childhood with chimeric anti-CD25 antibody. *J Pediatr Gastroenterol Nutr.* 2006;42:245–8.
10. Vester U, Kranz B, Testa G, Malagò M, Beelen D, Broeslsch CE, et al. Efficacy and tolerability of interleukin-2 receptor blockade with basiliximab in pediatric renal transplant recipients. *Pediatr Transplant.* 2001;5:297–301.

P. Oliver-Goicolea\*, I. Irastorza-Terradillos  
y J.C. Vitoria-Cormenzana

*Sección de Gastroenterología y Nutrición Pediátricas,  
Hospital Universitario de Cruces, Universidad del País  
Vasco-EHU, Barakaldo, Vizcaya, España*

\* Autor para correspondencia.

Correo electrónico: [pablo.olivergoicolea@osakidetza.net](mailto:pablo.olivergoicolea@osakidetza.net)  
(P. Oliver-Goicolea).

doi:10.1016/j.anpedi.2010.12.014

## Una nueva terapia para la esofagitis eosinofílica: budesonida viscosa oral

### A new treatment for eosinophilic esophagitis: oral viscous budesonide

Sr. Editor:

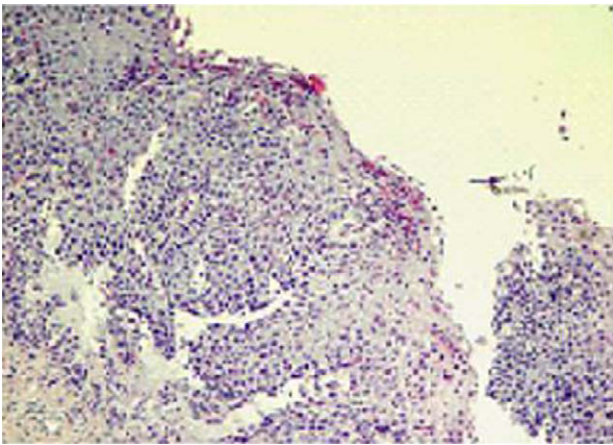
La esofagitis eosinofílica (EE) es un proceso inflamatorio crónico caracterizado por una intensa infiltración de eosinófilos que afecta exclusivamente al esófago. Aunque la etiopatogenia no está clara, parece existir una base alérgica a alimentos y/o aeroalérgenos, participando tanto mecanismos de hipersensibilidad inmediata como tardía<sup>1</sup>.

El diagnóstico se establece con la presencia de > 15 eosinófilos por campo de gran aumento en epitelio esofágico asociado a una pH-metría normal o falta de respuesta a tratamiento antiácido<sup>2</sup>.

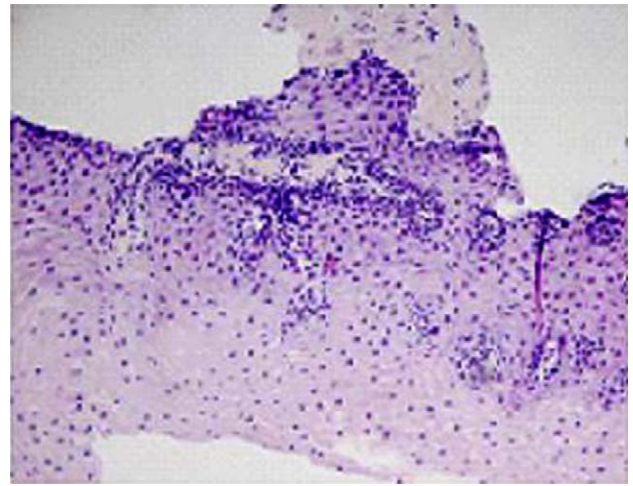
Entre las opciones terapéuticas que existen actualmente se encuentra la terapia nutricional, que ha demostrado

la remisión clínica e histológica de la enfermedad de una manera prolongada. En aquellos casos refractarios al tratamiento dietético o con estudio alérgico negativo, está indicado el uso de propionato de fluticasona deglutida, reservando el empleo de corticoides sistémicos para disfagias graves o estrechamientos esofágicos<sup>2-4</sup>. No obstante, a pesar de las alternativas terapéuticas anteriormente citadas, nos encontramos numerosos pacientes resistentes al tratamiento habitual o con dificultad para realizar la técnica de deglución de fluticasona.

Presentamos el caso de un varón de 11 años de edad con EE de 7 años de evolución. El estudio consistió en la realización de pH-metría, con resultado normal, endoscopia digestiva alta con toma de biopsias que confirmó el diagnóstico (fig. 1) y un estudio alergológico completo para alimentos y aeroalérgenos. Desde el inicio del cuadro, nuestro paciente no experimentó mejoría clínica ni endoscópica a pesar de recibir varios tratamientos: dieta de exclusión de alimentos sospechosos, inhibidores de la bomba de protones, montelukast, terapia nutricional con dieta elemental y corticoides tópicos (propionato de fluticasona deglutida). Se



**Figura 1** Anatomía patológica de mucosa esofágica: aumento de papilas e hiperplasia de células basales. Infiltrado de eosinófilos > 50-60/campo.



**Figura 2** Mucosa esofágica tras tratamiento con budesonida viscosa por vía oral. Aparece un mínimo infiltrado eosinófilo (< 5 eosinófilos/campo).

intentó terapia con corticoides sistémicos, suspendiéndose por aparición de efectos adversos. Sólo se consiguió mejoría clínica tras iniciar terapia con dieta elemental exclusiva durante 8 semanas, pero al introducir de nuevo la alimentación reaparecieron la sintomatología y la alteración endoscópica.

El paciente, tras varios intentos terapéuticos, se encontraba con una amplia dieta de exclusión e importante sintomatología (pirosis, disfagia, impactación de alimentos), aunque su desarrollo ponderoestatural era correcto. En ese momento se inicia tratamiento con budesonida viscosa por vía oral a dosis de 1 g de budesonida/día durante 4 meses. Tras este periodo, el niño experimenta una mejoría importante de su sintomatología, con normalización macroscópica esofágica e infiltrados inflamatorios aislados en la histología (fig. 2).

Sin duda alguna, el mayor reto de la EE es el abordaje terapéutico, ya que en muchos casos parece complicada la curación definitiva, tanto clínica como histológica. Por otro lado, el desconocimiento de la historia natural de la enfermedad nos hace plantearnos si sólo deberíamos tratar la sintomatología o si perseguir la curación de la mucosa, aunque eso implique numerosos intentos terapéuticos, evitaría complicaciones posteriores tales como la estenosis<sup>5</sup>.

Se ha visto que en pacientes con EE refractaria al tratamiento nutricional o con estudio alérgico negativo está indicado el tratamiento corticoideo tópico con propionato de fluticasona (a través de inhalador tipo MDI) y es efectivo en la inducción de la remisión clínica e histológica<sup>2,3</sup>. La técnica de administración consiste en tragar el polvo del inhalador depositado previamente en la faringe. Este procedimiento entraña dificultad en pacientes de corta edad lo que puede condicionar el fracaso terapéutico.

Una alternativa al tratamiento con fluticasona deglutida es el empleo de budesonida viscosa por vía oral. Consiste en mezclar el corticoide con sucralosa, un azúcar viscoso, con el objetivo de aumentar el tiempo de contacto del corticoide con las paredes esofágicas, ejerciendo así un efecto más eficaz<sup>6</sup>.

A pesar de que existen pocos trabajos publicados sobre el empleo de esta terapia, un estudio realizado por Aceves et al<sup>7</sup> demuestra la eficacia de la budesonida viscosa en un grupo de pacientes entre 2 y 17 años con EE refractaria al tratamiento dietético o con propionato de fluticasona. En este trabajo se consigue una remisión clínica e histológica cercana al 80% de los pacientes menores de 5 años y del 100% en niños más mayores; en el resto se consigue una mejoría clínica y endoscópica.

En el caso que nos ocupa, estamos ante un paciente con importante sintomatología y afectación esofágica a pesar de haber recibido múltiples tratamientos. Posiblemente el hecho de ser un niño de corta edad dificulta la técnica de deglución de fluticasona, restando efectividad al fármaco. En este caso, el empleo de budesonida viscosa por vía oral, que permite un buen cumplimiento terapéutico, ha sido una alternativa eficaz para mejorar tanto la sintomatología como la afectación esofágica.

Por tanto, deberemos tener en cuenta esta alternativa para casos de esofagitis eosinofílica en niños pequeños o resistentes a otras terapias.

## Bibliografía

1. Rasmus G, Nielsen, Steffen Husby. Eosinophilic esophagitis: epidemiology, clinical aspects and association to allergy. *J Pediatr Gastroenterol Nutr.* 2007;45:281–9.
2. Furuta G, Liacouras CA, Collins M, Gupta S, Putnam P, Bonis P, et al. Eosinophilic esophagitis in children and adults: a systematic review and consensus recommendations for diagnosis and treatment. *Gastroenterology.* 2007;133:1342–63.
3. Liacouras CA, Spergel JM, Rucheli E, Verma R. Eosinophilic esophagitis: a 10-year experience in 381 children. *Clin Gastroenterol Hepatol.* 2005;3:1198–206.
4. Assa'ad AH, Putnam PE, Collins MH, Akers RM, Jameson SC, Kirby CL, et al. Pediatric patients with eosinophilic esophagitis: An 8-year follow-up. *J Allergy Clin Immunol.* 2007;119:731–8.

5. Straumann MD. The natural history and complications of eosinophilic esophagitis. *Gastrointest Endosc Clin N Am.* 2008;18:99–118.
6. Aceves SS, Dohil R, Newbury RO, Bastian JF. Topical viscous budesonide suspension for treatment of eosinophilic esophagitis. *J Allergy Clin Immunol.* 2005;116:705–6.
7. Aceves SS, Bastian JF, Newbury RO, Dohil R. Oral viscous budesonide: a potencial new therapy for eosinophilic esophagitis in children. *Am J Gastroenterol.* 2007;102:2271–9.

E.M. Lancho Monreal<sup>a,\*</sup>, S. Fernández Fernández<sup>a</sup>,  
L. Echeverría Zudaire<sup>a</sup>, M.L. Cilleruelo Pascual<sup>b</sup> y  
G. Rodrigo García<sup>c</sup>

<sup>a</sup> Servicio de Pediatría, Hospital Universitario Severo Ochoa, Leganés, Madrid, España

<sup>b</sup> Servicio de Pediatría, Hospital Universitario Puerta de Hierro, Majadahonda, Madrid, España

<sup>c</sup> Servicio de Pediatría, Hospital Infanta Cristina, Parla, Madrid, España

\* Autor para correspondencia.

Correo electrónico: enclarna@hotmail.com

(E.M. Lancho Monreal).

doi:10.1016/j.anpedi.2011.01.004

## Enfermedad inflamatoria orbitaria idiopática

### Idiopathic orbital inflammatory disease

Sr. Editor:

La enfermedad inflamatoria orbitaria idiopática (EIOI), también conocida como seudotumor orbitario, es una entidad clínica infrecuente. La primera descripción de seudotumor orbitario la realiza Birch-Hirschfeld en 1905, que lo clasifica como una entidad inflamatoria y no neoplásica<sup>1,2</sup>.

Se presenta el caso de un niño de 12 años de edad, sin antecedentes personales de interés, que presenta dolor en el ojo derecho a la abducción, asociado a leve hiperemia conjuntival derecha, cefalea frontal leve autolimitada de 7 días de evolución y eritema del párpado inferior derecho en las últimas 24 h. No asocia fiebre, no refiere artralgias, hematuria ni otros síntomas asociados.

En la exploración física destaca eritema de párpado inferior derecho con quemosis conjuntival bulbar y limitación en la abducción del ojo derecho, dolorosa, y aparece diplopía horizontal en esa posición de la mirada. El resto de la motilidad ocular externa e interna está conservada y el resto de pares craneales son normales. La agudeza visual es normal y el fondo de ojo no arroja hallazgos de interés. Las pruebas cerebelosas, la fuerza, sensibilidad y los reflejos osteotendinosos son normales.

Pruebas complementarias. Hemograma: 12.900 leucocitos/ $\mu$ l (63% neutrófilos); velocidad de sedimentación globular 33 mm/h; proteína C reactiva 1,2 mg/dl; aldolasa 10,6 U/l (1,0-7,5). El resultado de la bioquímica sanguínea, el sistemático de orina, la enzima convertidora de angiotensina, el estudio de hormonas tiroideas, inmunoglobulinas, anticuerpos antitiroideos, antinucleares y anticitoplasma de neutrófilos fueron normales. Prueba de tuberculina, negativa. Se realizó una TC orbitaria con contraste en el que observa celulitis preseptal interna y miositis aislada del músculo recto interno derecho, sin afectación de los senos cavernosos ni ápex orbitario (fig. 1).

Se instaura tratamiento con metilprednisolona y amoxicilina-ácido clavulánico intravenosos, con despari-

ción progresiva del dolor en el ojo derecho y de la diplopía en la mirada hacia la derecha.

El seudotumor orbitario es una entidad inflamatoria de origen desconocido o, en ocasiones, asociada a enfermedades autoinmunitarias (lupus eritematoso sistémico, artritis reumatoide), cuadros clínicos sistémicos (granulomatosis de Wegener, sarcoidosis) y enfermedades tiroideas, enfermedades infecciosas (faringitis estreptocócica, enfermedad de Lyme, tuberculosis). En los últimos años, y dado que cada vez es menor el número de casos en el que no se encuentra etiología, ha sido sustituido por el término EIOI. El diagnóstico diferencial incluye la celulitis orbitaria, la oftalmopatía tiroidea y el linfangioma orbitario.

La EIOI puede presentarse de forma aguda o crónica. Los signos y síntomas incluyen: dolor ocular con los movimientos, tumefacción palpebral, limitación de la motilidad extraocular, diplopía, proptosis, disminución de agudeza visual, etc.<sup>3</sup>.

Puede afectar a todos los componentes de la órbita o a cualquiera de los tejidos blandos: miositis (inflamación de un músculo), tenonitis (inflamación de la cápsula de Tenon),

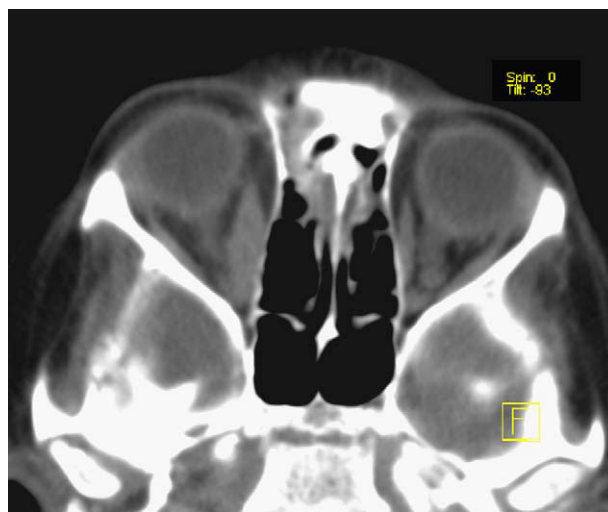


Figura 1 TC orbitaria: engrosamiento y realce difuso del músculo recto interno derecho.