

ORIGINAL BREVE

Microdelección 7p14.1 y cefalopolisindactilia de Greig

D. Montoro Cremades^a, I. Manchón Trives^b, V. Botella López^a,
L. Alcaraz Más^c, M.R. García Martínez^a y F. Galán Sánchez^{b,*}

^a Unidad de Neonatología, Hospital General Universitario, Alicante, España

^b Centro de Genética Humana, Alicante, España

^c Bioarray, Crevillente, Alicante, España

Recibido el 8 de julio de 2010; aceptado el 22 de noviembre de 2010

Disponible en Internet el 5 de febrero de 2011

PALABRAS CLAVE

Microdelección 7p14.1;
Array-CGH;
Cefalopolisindactilia
de Greig

KEYWORDS

7p14.1 microdeletion;
Array-CGH;
Greig syndrome

Resumen La cefalopolisindactilia de Greig es un síndrome autosómico dominante de baja prevalencia causado por mutaciones en el gen *GLI3*, localizado en 7p14.1 y caracterizado por la tríada clínica de polisindactilia, macrocefalia e hipertelorismo. En aproximadamente el 20% de los casos se detecta una deleción de tamaño variable. Si la deleción es grande y afecta a otros genes además de *GLI3*, puede aparecer un fenotipo más severo, aceptándose la denominación de cefalopolisindactilia de Greig-síndrome de genes contiguos para estos casos.

Describimos el caso de una niña recién nacida con polisindactilia, hipertelorismo y microcefalia, que presenta una microdelección en 7p14.1 de 1,5 Mb de origen paterno diagnosticada mediante *array*-CGH.

© 2010 Asociación Española de Pediatría. Publicado por Elsevier España, S.L. Todos los derechos reservados.

7p14.1 microdeletion and Greig cephalopolysyndactyly syndrome

Abstract Greig cephalopolysyndactyly is a rare autosomic dominant syndrome caused by mutations in *GLI3* gene located on cytoband 7p14.1 and characterized by the clinical triad of polysyndactyly, macrocephaly and hypertelorism. In approximately 20% of the cases a deletion of variable size is detected. If deletion is large and affects other genes as well as *GLI3*, a more severe phenotype is expected. Thus, Greig cephalopolysyndactyly contiguous gene syndrome is a multiple malformation syndrome caused by haploinsufficiency of *GLI3* and adjacent genes.

We describe the case of a newborn female with polysyndactyly, hypertelorism and microcephaly and a 1.5 Mb 7p14.1 microdeletion of paternal origin diagnosed by *array*-CGH.

© 2010 Asociación Española de Pediatría. Published by Elsevier España, S.L. All rights reserved.

* Autor para correspondencia.

Correo electrónico: fgalan@centrodegeneticahumana.com (F. Galán Sánchez).

Introducción

La cefalopolisindactilia de Greig (GCPS) (OMIM: 175700) es un síndrome de baja prevalencia (estimada en 1-9/10⁶), heredado según un patrón autosómico dominante, pleiotrópico, caracterizado por la tríada clínica de polisindactilia, macrocefalia e hipertelorismo¹. Está causado por la haploinsuficiencia del gen *GLI3* en 7p14.1² y es alélico con el síndrome de Pallister-Hall (OMIM: 146510) causado por mutaciones en *GLI3* que dan lugar a una proteína truncada³. Aproximadamente, en el 20% de los casos descritos se detecta una delección, de tamaño variable, que afecta a *GLI3*^{4,5}. Cuando la delección es mayor de 1 Mb e incluye otros genes, el cuadro clínico es más severo, aceptándose el término *cefalopolisindactilia de Greig-síndrome de genes contiguos* (GCPS-CGS)^{1,6,7}. Presentamos el caso de una recién nacida con una delección de 1,5 Mb de origen paterno que afecta a *GLI3* y otros genes, con un fenotipo compatible con síndrome de genes contiguos-GCPS.

Caso clínico

Recién nacida pretérmino de 36 semanas, pequeña para edad gestacional, que ingresa desde su nacimiento en la unidad de neonatología por bajo peso. Presenta polidactilia bilateral del primer dedo de los pies.

Antecedentes familiares: madre de 31 años, fumadora de unos 20 cigarrillos al día durante el embarazo. Padre con polidactilia del primer dedo de ambos pies (intervenido quirúrgicamente en la infancia), frente amplia y pulgares grandes (fig. 1). En la entrevista refiere dificultades en el aprendizaje escolar, apreciándose en él ligeras alteraciones en el lenguaje. Hermana de 4 años sana, según refieren los padres.

Antecedentes obstétricos: segunda gestación. Embarazo controlado. Restricción del crecimiento intrauterino detectado en el tercer trimestre. Con Doppler normal. Amenaza de parto pretérmino en la semana 34. Parto espontáneo, eutócico. Placenta pequeña (300 g). Apgar 9/10.

Exploración física y pruebas complementarias: peso, talla y perímetro craneal: < P5. La niña presenta polidactilia preaxial de ambos pies (6 dedos completos en ambos pies, a expensas de duplicación del primer dedo), sindactilia del

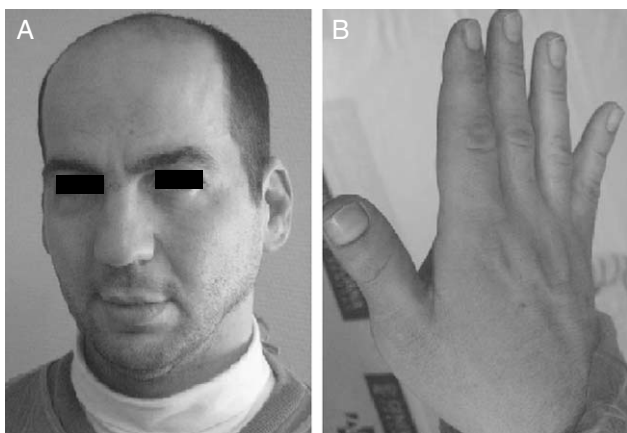


Figura 1 Padre de la paciente. A) Aspecto facial. B) Primer dedo grande y ancho.

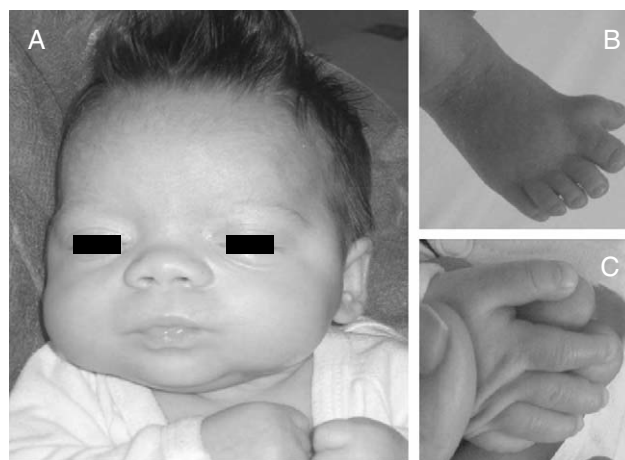

Figura 2 Paciente. A) Aspecto facial. B) Polidactilia preaxial en ambos pies. C) Primer dedo grande y ancho.

3.º-4.º de ambos pies, pulgares grandes y de implantación alta, frente amplia e hipertelorismo con raíz nasal ancha (distancias interpupilar e intercantal interna > 3 DS) (fig. 2). Hemograma y bioquímica, normales. Ecografía cerebral y abdominal, normales. Estudio cardiológico, normal.

Evolución: durante su ingreso, presentó ictericia asociada a la prematuridad. Ante la presencia de rasgos físicos compatibles, en ella y en su padre, junto con los antecedentes familiares de polidactilia, se valora la posibilidad diagnóstica de GCPS, solicitándose estudio genético a la recién nacida y a sus progenitores. Se remite a consulta de traumatología infantil para valoración y tratamiento de la polidactilia y se ofrece seguimiento madurativo en consulta externa de neonatología, tras su alta hospitalaria a los 14 días de vida.

Estudios genéticos: se realizó un estudio cromosómico convencional en sangre periférica que, con un nivel de bandeado GTG de 550, no detectó anomalías numéricas y/o estructurales. Simultáneamente, se realizó un *microarray* CGH Cytoarray (44K) (Agilent Technologies, Santa Clara, CA, EE. UU.), detectándose una microdelección en la citobanda 7p14.1 de 1,5 Mb (chr7: 41410480-42923255) (NCBI Build 36.1. Sonda inicio: 0240_44224c7_1_1207_s.PSO-60-0076. Sonda fin: 0240_45807c7_1_1099_s.PSO-60-0716) (fig. 3). Esta delección, situada por debajo del poder de resolución de la citogenética convencional, afecta a 3 genes: *INHBA* (codifica la proteína inhibina A), *PSMA2* (codifica la subunidad 2 del proteosoma) y *GLI3* (codifica un factor de transcripción que actúa tanto como activador como represor de genes de la ruta metabólica *sonic hedgehog* durante el desarrollo embrionario). Además, la delección incluye un pseudogen (AC073852.4) y un marco abierto de lectura (C7orf25). La misma delección está presente en el padre de la paciente.

Discusión

Las manifestaciones clínicas de la GCPS son poco específicas. La polidactilia, por ejemplo, puede aparecer en más de 100 patologías distintas¹. Además, las manifestaciones clínicas se solapan con las que aparecen en la polidactilia preaxial tipo 4 (OMIM 174700) y los síndromes de Pallister-Hall (OMIM 146510), acrocaloso (OMIM 200990), Carpenter

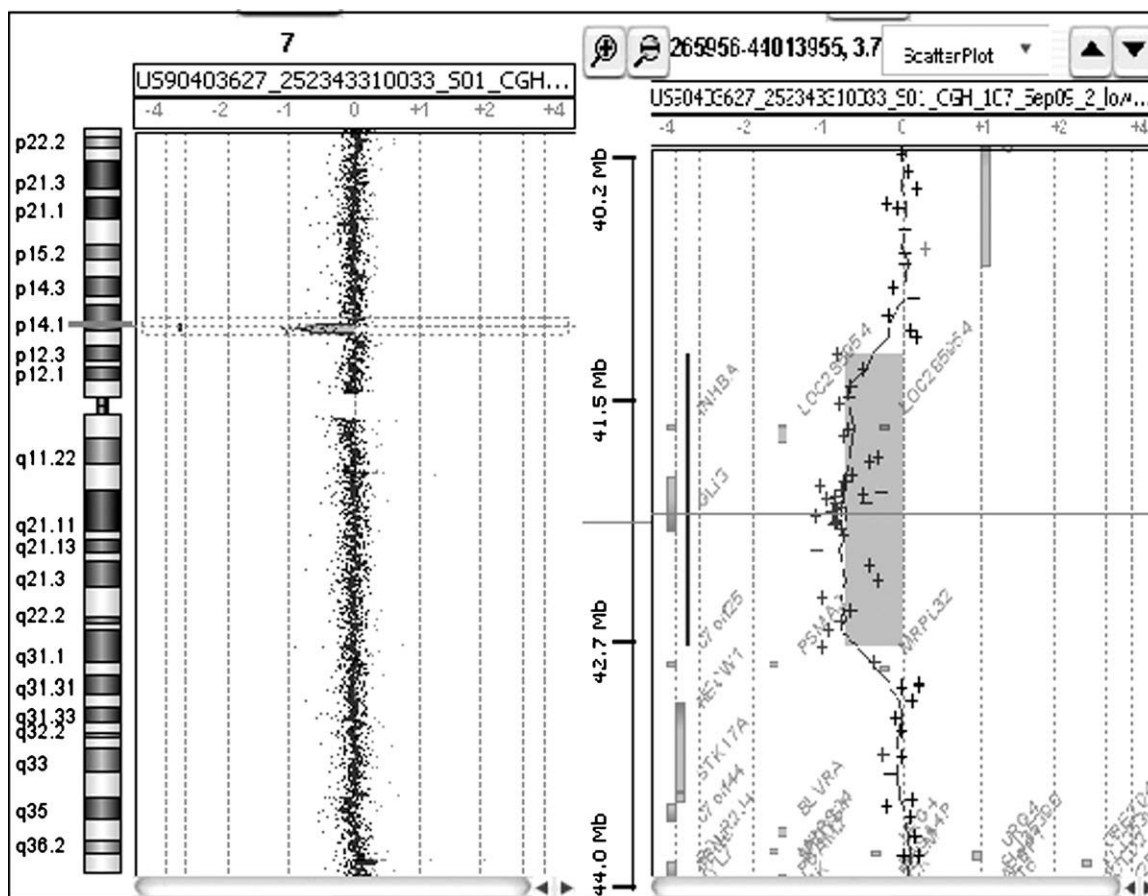


Figura 3 Array-CGH mostrando la deleción en 7p14.1 junto con un detalle de la zona delecionada y su contenido en genes.

(OMIM 201000), Gorlin (OMIM 109400) y Teebi (OMIM 145420) (tabla 1). Por otra parte, aproximadamente en el 20% de los casos de GCPS se detecta una deleción de tamaño variable en la citobanda 7p14.1. Si esta deleción es superior a 1 Mb¹, el fenotipo es más severo, y es más frecuente la patología neurológica (retraso mental, convulsiones). Además,

es frecuente encontrar normo o microcefalia¹, en vez de macrocefalia. Estos casos deben encuadrarse en la denominación GCPS-CGS. En el caso que describimos, la deleción (1,5 Mb) afecta a 3 genes. Uno de ellos es *INHBA*, que codifica una proteína (inhibina A) que dimeriza formando activina A. Este dímero tiene un efecto mitogénico sobre las

Tabla 1 Manifestaciones clínicas de la cefalopolisindactilia de Greig y síndromes solapados.

	PSD tipo 4	GPS	GPS-CGS	PHS	ACLS	Carpenter	Gorlin	Teebi
Agencia de cuerpo calloso					•••			
Polisindactilia preaxial	•••	•••	•••		•••	••		
Macrocefalia		•••	•		•••		•••	
Hipertelorismo		••	••		•••			•••
Retraso mental		•	•••	•	•••	•		
Convulsiones			••	•	••			
Polidactilia post-axial/central		•	••	•••	••		•	•
Hamartoma hipotalámico				•••				
Úvula bífida				••				
Displasia frontonasal								•••
Tumores de células basales							•••	
Acrocefalia						•••		

ACLS: síndrome acrocaloso; GPS: cefalopolisindactilia de Greig; GPS-CGS: cefalopolisindactilia de Greig-síndrome de genes contiguos; PHS: síndrome de Pallister-Hall; PSD tipo 4: polisindactilia tipo 4.

células osteoblásticas⁸; esta actividad está regulada por la producción de follistatina por parte de los osteoblastos. Además, ratones activina A deficientes se desarrollan a término pero mueren en el periodo perinatal y presentan alteraciones dentarias y paladar hendido, lo que demuestra que la activina A puede tener un papel durante el desarrollo craneofacial⁹. Como hipótesis para explicar la microcefalia de nuestra paciente, pensamos que la haploinsuficiencia de *INHBA* (y, por tanto, la producción disminuida de activina A) podría conducir a una reducción de la actividad mitogénica osteoblástica durante el desarrollo embrionario craneofacial. No obstante, factores ambientales como el tabaquismo materno podrían tener un efecto aditivo sobre el fenotipo. En estos casos, con una sospecha diagnóstica de GCPS pero con un fenotipo más severo, debe indicarse la realización de un *microarray*-CGH para detectar posibles deleciones, antes que realizar un estudio mutacional por secuenciación de *GLI3*. En este sentido, se han diseñado *arrays* específicos para el síndrome con una mayor densidad de sondas en la región de *GLI3*, con un espaciado medio entre las sondas de 730 bp (*zoom-in* CGH)¹⁰.

Como estrategia diagnóstica genética, ante una sospecha clínica de GCPS debe indicarse como primera prueba un cariotipo convencional (bandeo GTG, nivel 550) que puede identificar anomalías estructurales aparentemente balanceadas, así como grandes deleciones (> 3 Mb). En segundo lugar, si el estudio citogenético no detecta anomalías y el cuadro clínico sugiere un síndrome de genes contiguos, debe indicarse un *array*-CGH. En el resto de las situaciones debe valorarse la secuenciación de *GLI3*.

Conflicto de intereses

Los autores declaran no tener ningún conflicto de intereses.

Bibliografía

1. Biesecker LG. The Greig cephalopolysyndactyly syndrome. *Orphanet J Rare Dis.* 2008;3:10.
2. Biesecker LG. What you can learn from the gene: *GLI3*. *J Med Genet.* 2006;43:465–9.
3. Johnston JJ, Olivos-Glander I, Killoran Ch, Elson E, Turner JT, Peters KF, et al. Molecular and clinical analyses of Greig cephalopolysyndactyly and Pallister-Hall syndromes: robust phenotype prediction from the type and position of *GLI3* mutations. *Am J Hum Genet.* 2005;76:609–22.
4. Kroisel PM, Petek E, Wagner K. Phenotype of five patients with Greig syndrome and microdeletion of 7p13. *Am J Med Genet.* 2001;102:243–9.
5. Johnston JJ, Walker RL, Davis S, Facio F, Turner JT, Bick DP, et al. Zoom-in comparative genomic hybridisation arrays for the characterisation of variable breakpoint contiguous gene syndromes. *J Med Genet.* 2007;44:e59.
6. Johnston JJ, Olivos-Glander I, Turner J, Aleck K, Bird LM, Mehta L, et al. Clinical and molecular delineation of the Greig cephalopolysyndactyly contiguous gene deletion syndrome and its distinction from acrocallosal syndrome. *Am J Med Genet.* 2003;123A:236–42.
7. Bilguvar K, Bydon M, Bayrakli F, Ercan-Sencicek AG, Bayri Y, Mason Ch, et al. A novel syndrome of cerebral cavernous malformation and Greig cephalopolysyndactyly. *J Neurosurg (6 Suppl Pediatrics).* 2007;107:495–9.
8. Hashimoto M, Shoda A, Inoue S, Yamada R, Kondo T, Sakurai T, et al. Functional regulation of osteoblastic cells by the interaction of activin-A with follistatin. *J Biol Chem.* 1992;267:4999–5004.
9. Matzuk MM, Kumar TR, Vassalli A, Bickenbach JR, Roop DR, Jaenisch R, et al. Functional analysis of activins during mammalian development. *Nature.* 1995;374:354–6.
10. Johnston JJ, Walker RL, Davis S, Facio F, Turner JT, Bick DP, et al. Zoom-in comparative genomic hybridisation arrays for the characterisation of variable breakpoint contiguous gene syndromes. *J Med Genet.* 2007;44:e59.