

casos confinados exclusivamente en dicha área. Desde el punto de vista histológico la principal diferencia radica en un mayor número de casos (3:1) de IgM positiva en la inmunofluorescencia. Asimismo se han descrito casos de positividad para IgA en la IFD, incluyendo algunas series que tratan de demostrar la relación con la dermatosis IgA lineal o enfermedad ampullosa crónica de la infancia, con la que muestra su principal diagnóstico diferencial<sup>4</sup>. Resulta interesante mencionar la existencia de casos desarrollados después de procesos de vacunación frente a tétanos, difteria, polio y hepatitis B, que parece relacionarse con la modulación de la homeostasis inmunológica que acontece después de estas inmunizaciones<sup>5</sup>.

El diagnóstico diferencial debe establecerse con la dermatosis IgA lineal, actualmente conocida como dermatosis ampullosa crónica benigna infantil (DACBI), que comparte diana autoinmune con el penfigoide ampuloso (el antígeno BP180(NC16A)). Esta entidad se ha relacionado con diversas infecciones (estreptococo betahemolítico, VHA), medicamentos (penicilina, cefalosporinas, vancomicina, trimetoprima-sulfametoxazol) y procesos autoinmunitarios (enfermedad de Crohn, glomerulonefritis postestreptocócica, enfermedad celíaca). No debemos olvidar asimismo la dermatitis herpetiforme y el impétigo ampuloso estafilocócico<sup>6</sup>.

El pronóstico del penfigoide ampuloso infantil es bueno, mejor que la variedad del adulto y con una rápida respuesta a tratamiento marcando una resolución del proceso en menos de un año en muchos casos. La mayoría de los autores consultados optan por el uso de prednisona oral como tratamiento de elección a dosis de 1-2 mg/kg/día. Se han comunicado éxitos terapéuticos con el uso de sulfona, ciclosporina, azatioprina, clorambucil y eritromicina oral<sup>7</sup>.

## Bibliografía

1. Bean SF, Good RA, Windhorst DB. Bullous pemphigoid in an 11-year-old boy. *Arch Dermatol.* 1970;102:205–8.
2. Nemeth AJ, Klein AD, Gould EW, Schachner LA. Childhood bullous pemphigoid. Clinical and immunologic features, treatment, and prognosis. *Arch Dermatol.* 1991;127:378–86.
3. Waisbourd-Zinman O, Ben-Amitai D, Cohen AD, Feinmesser M, Mimouni D, Adir-Shani A, et al. Bullous pemphigoid in infancy: Clinical and epidemiologic characteristics. *J Am Acad Dermatol.* 2008;58:41–8.
4. Martínez-De Pablo MI, González-Enseñat MA, Vicente A, Gilaberte M, Mascaró Jr JM. Childhood bullous pemphigoid: clinical and immunological findings in a series of 4 cases. *Arch Dermatol.* 2007;143:215–20.
5. Toyama T, Nakamura K, Kuramochi A, Ohyama B, Hashimoto T, Tsuchida T. Two cases of childhood bullous pemphigoid. *Eur J Dermatol.* 2009;19:368–71.
6. Sanmartín V, Baradad M, Egido R, Casanova JM. Dermatitis ampullosa crónica benigna infantil (dermatosis IgA lineal de la infancia). *Piel.* 2009;24:458–9.
7. Majmudar V, Herath D, O'Toole EA, Harrison A. Bullous pemphigoid of childhood: a rare disease with diagnostic and management challenges. *Clin Exp Dermatol.* 2010;35: 213–4.

R. Ruiz-Villaverde\* y D. Sánchez-Cano

*Unidad de Dermatología, Complejo Hospitalario Ciudad de Jaén, Jaén, España*

\* Autor para correspondencia.

*Correo electrónico: ismenios@hotmail.com*

(R. Ruiz-Villaverde).

doi:10.1016/j.anpedi.2010.10.009

## Lesiones por mordedura de víbora

### Viper-bite injuries

*Sr. Editor:*

La mordedura de serpiente es un cuadro poco frecuente en España, donde residen 5 especies de serpientes venenosas, 3 de la familia de las víboras y 2 de las culebras<sup>1</sup>. Se trata de un cuadro potencialmente mortal. El grado de afectación depende tanto de la serpiente como del sujeto; los niños, dado su menor tamaño, son los que tienen mayor riesgo de complicaciones y peor pronóstico. El diagnóstico ha de ser temprano y el tratamiento ha de instaurarse lo antes posible. La escasa experiencia de los centros sanitarios en nuestro medio y la falta de una guía de actuación consensuada dificultan el tratamiento de los pacientes afectados.

Presentamos el caso de una niña de 2 años que acudió a urgencias por mordedura de serpiente en el maléolo tibial derecho, ocurrida hacía 90 min. Según la familia, la serpiente, de color grisáceo, medía aproximadamente 30 cm. En el momento del ingreso en la unidad de cuidados intensivos pediátrica presentaba edema en el dorso de pie con

extensión hasta el tobillo, calor local y pulsos pedio y tibial posterior presentes (fig. 1), con dolor a la palpación y movilización. Se apreciaban dos pequeñas incisiones puntiformes separadas 1 cm entre sí (fig. 1) en maléolo tibial. Ante la sospecha de mordedura de víbora, se pautó tratamiento antiinflamatorio con ibuprofeno, profilaxis antibiótica con amoxicilina-ácido clavulánico y medidas locales con elevación del miembro y aplicación de frío. Dada la rápida evolución durante la primera hora, con aumento progresivo de la inflamación, que abarcaba la primera y la segunda falanges de los dedos y la pierna hasta la rodilla, y pérdida del pulso pedio, se realizó una valoración conjunta con traumatólogo ante la posibilidad de desarrollar síndrome compartimental. Se decidió pautar dexametasona y adoptar actitud expectante. Durante las siguientes 24 h evolucionó favorablemente, sin síntomas sistémicos, con estabilización de la inflamación y aparición de hematomas en el dorso del pie y los dedos (fig. 1). En el momento del alta mostraba mejoría en la inflamación y aumento del hematoma y lesiones petequiales (fig. 2).

El diagnóstico de mordedura de serpiente se basa en la sintomatología, tanto local como sistémica, así como en la identificación de la serpiente. Según el tamaño y el tipo de serpiente, cabe esperar un distinto grado de afectación; las

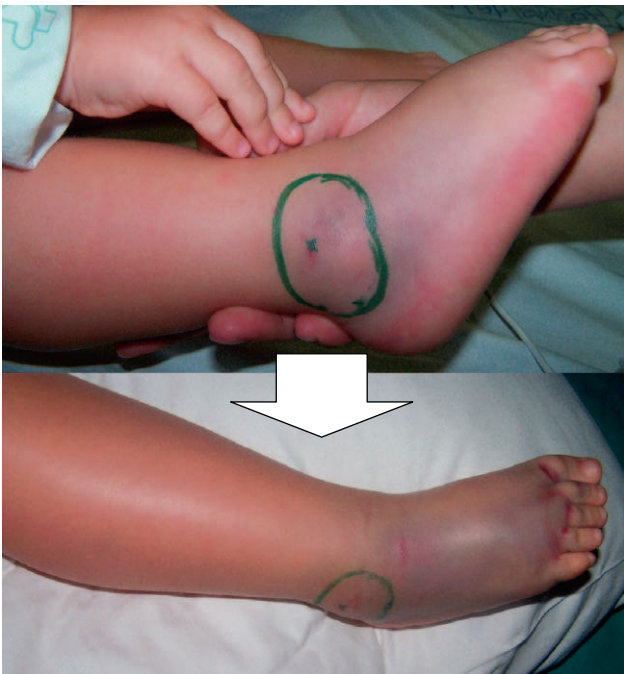


Figura 1 Lesiones en el momento del ingreso y tras 24 horas.

serpientes más peligrosas son las más grandes y sus venenos tienen un distinto nivel de actividad. Los 5 tipos de serpiente que habitan en nuestro medio pueden distinguirse a grandes rasgos por su longitud, menor de 75 cm en las víboras y mayor en las culebras, y por la posición de sus colmillos, anteriores en las víboras y posteriores en las culebras. Otros rasgos que las diferencian y permiten distinguir la especie a la que pertenecen son las pupilas y la forma

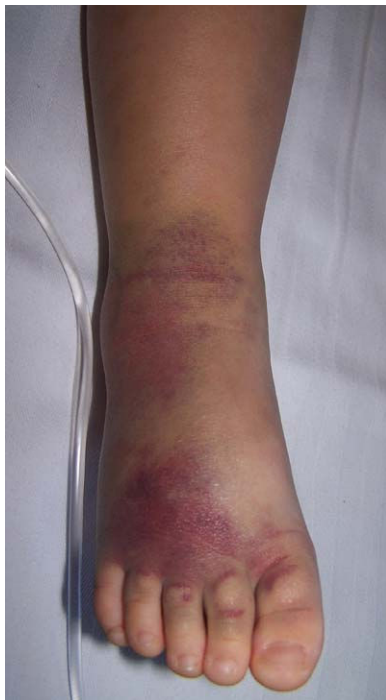

Figura 2 Lesiones en el momento del alta.

de la cabeza, la cola y la región nasal<sup>2</sup>. Según Persson<sup>3</sup>, la afectación del paciente se puede clasificar en: grado 0, afectación cutánea, con sólo señales de punción; grado I, cuando presenta reacción inflamatoria local; grado II, cuando la reacción afecta a toda la extremidad y existe clínica general leve, y grado III, cuando sobrepasa la raíz del miembro y la clínica general es moderada o severa, con posible coagulopatía.

No existe uniformidad en el tratamiento que se debe seguir ante una mordedura de serpiente<sup>4</sup>. En la mayoría de los casos las medidas conservadoras, como el empleo de antiinflamatorios y la elevación del miembro afectado, son suficientes<sup>5</sup>. No obstante, en ocasiones la reacción local puede llegar a producir síndrome compartimental, tributario de realizar fasciotomía. Otras medidas no estandarizadas son la profilaxis antibiótica, usualmente realizada con amoxicilina-ácido clavulánico, y el uso de corticoides o antihistamínicos cuando la inflamación es importante<sup>6</sup>. Debe realizarse profilaxis antitetánica en niños no vacunados o con vacunación incompleta.

El suero antiofídico, efectivo frente al veneno de todas las serpientes de nuestro medio, estaría reservado para casos graves con afectación sistémica<sup>7</sup>, ya que su empleo supone un importante riesgo de reacciones alérgicas graves<sup>8</sup>. La realización de una prueba intradérmica puede ayudar a preverlas. Asimismo, se han planteado diversas formas de minimizar dicho riesgo, como la administración de corticoides, antihistamínicos o adrenalina subcutánea<sup>9,10</sup>; esta última es la más eficaz.

## Bibliografía

1. Fonseca Aizpurua FM, García Piney E, Nuño Mateo FJ, Braña Rodríguez A. Mordedura de víbora. *An Med Interna (Madrid)*. 2008;24:407–8.
2. Ocio Ocio I, Zabaleta Rueda A, Cao Rodríguez V, Rodríguez Pérez B, Del Hoyo Moracho M, Montiano JI. Controversias en el manejo de la mordedura de víbora en niños. *Bol S Vasco-Nav Pediatr*. 2008;40:6–11.
3. Persson H, Irestedt S. A study of 136 cases of adder bite treated in Swedish hospitals during one year. *Acta Med Scand*. 1981;210:433–9.
4. Campbell BT, Corsi JM, Boneti C, Jackson RJ, Smith SD, Kokoska ER. Pediatric snakebites: lessons learned from 114 cases. *J Pediatr Surg*. 2008;43:1338–41.
5. Parrilla Parrilla JS, Muñoz Sáez M, Soult Rubio JA, Cano Franco J, López Castilla JD. Síndrome compartimental por mordedura de víbora. *An Pediatr (Barc)*. 2002;56:477–8.
6. García de Castro S, Vela Fernández X. El manejo de las mordeduras de serpiente en Sudamérica. *Emergencias*. 2005;17:267–73.
7. Offerman SR, Bush SP, Moynihan JA, Clark RF. Crotaline fab antivenom for the treatment of children with rattlesnake envenomation. *Pediatrics*. 2002;110:968–71.
8. Martín MC, Bernal M, Bruna C, Martí JI. Suero antiofídico: ¿peor el remedio que la enfermedad? *Med Intensiva*. 1998;22:128–53.
9. Premawardhena AP, De Silva CE, Fonseca MM, Gunatilake SB, De Silva JH. Low dose subcutaneous adrenaline to prevent acute adverse reactions to antivenom serum in people bitten by snakes: randomised, placebo controlled trial. *BMJ*. 1999;318:1041–3.
10. Nuchpraryoon I, Garner P. Intervenciones para prevenir reacciones contra el suero antiofídico (Revisión Cochrane tradu-

cida). En: La Biblioteca Cochrane Plus, 2008 Número 4. Oxford: Update Software Ltd. Disponible en: <http://www.update-software.com>. (Traducida de The Cochrane Library, 2008 Issue 3. Chichester: John Wiley & Sons, Ltd.).

D. Mata Zubillaga<sup>a,\*</sup>, C. Iglesias Blázquez<sup>a</sup>,  
P. Lobo Martínez<sup>b</sup> y D. Naranjo Vivas<sup>b</sup>

<sup>a</sup> *Unidad de Cuidados Intensivos Pediátricos, Servicio de Pediatría, Complejo Asistencial Universitario de León, León, España*

<sup>b</sup> *Servicio de Pediatría, Complejo Asistencial Universitario de León, León, España*

\* Autor para correspondencia.  
*Correo electrónico: usisus@yahoo.es* (D. Mata Zubillaga).

doi:10.1016/j.anpedi.2010.11.007