



ORIGINAL BREVE

Diferenciación de sinovitis transitoria y artritis séptica de cadera con criterios clínicos y ecográficos[☆]

R. Merino^{a,*}, J. de Inocencio^b y J. García-Consuegra^a

^aReumatología Infantil, Hospital Universitario la Paz, Madrid, España

^bUnidad de Reumatología Pediátrica, Hospital Universitario 12 de Octubre, Madrid, España

Recibido el 18 de febrero de 2010; aceptado el 17 de mayo de 2010

PALABRAS CLAVE

Ecografía de cadera;
Artritis séptica;
Sinovitis transitoria;
Infancia

Resumen

Introducción: La ecografía no distingue entre los diferentes tipos de sinovitis. El objetivo de este trabajo fue valorar su contribución junto a algunos datos clínicos en el diagnóstico de la artritis séptica (AS) y la sinovitis transitoria (ST) de cadera.

Método: Estudio prospectivo de pacientes con ST o AS de cadera unilateral realizado entre diciembre 2006 y julio 2009. Las variables incluyeron manifestaciones clínicas y medidas ecográficas. Las ecografías fueron realizadas con un método estandarizado.

Resultados: La muestra estaba compuesta por 26 niños, 22 diagnosticados de ST y 4 de AS. Se encontró diferencia en la historia de fiebre ($p=0,002$). La edad no era diferente, aunque la media y la mediana en ST fue 6 años, frente a media de 4,3 y mediana de 2,3 en AS. Tampoco fueron diferentes las medidas ecográficas.

El valor predictivo positivo del criterio «mayor de 4 años y ausencia de fiebre» para el diagnóstico de sinovitis transitoria fue 100%, mientras que «menor de 4 años e historia de fiebre» para el diagnóstico de artritis séptica era del 75%, siempre que la radiología hubiese excluido procesos ortopédicos y la ecografía mostrara derrame.

Conclusiones: Pese a las limitaciones del estudio (tamaño de la muestra y baja prevalencia) la combinación de edad e historia de fiebre parece útil para diferenciar la sinovitis transitoria de la artritis séptica. La contribución de la ecografía fue confirmar la presencia de derrame articular.

© 2010 Asociación Española de Pediatría. Publicado por Elsevier España, S.L. Todos los derechos reservados.

[☆]Presentado en el 7.º Congreso de Reumatología Pediátrica. Mallorca 19-21 de Noviembre de 2009.

*Autor para correspondencia.

Correo electrónico: rmerino.hulp@salud.madrid.org (R. Merino).

KEYWORDS

Hip ultrasound;
Septic arthritis;
Transient synovitis;
Childhood

Differentiation between transient synovitis and septic arthritis of the hip with clinical and ultrasound criteria

Abstract

Introduction: Ultrasound does not distinguish between different types of synovitis. The aim of this study was to evaluate its contribution, together with several clinical data, in the diagnosis of septic arthritis (SA) and transient synovitis (TS) of the hip.

Methods: Prospective study of patients diagnosed with unilateral SA or TS of the hip carried out between December 2006 and July 2009. A set of clinical variables and ultrasound measurements were analysed. The ultrasound examinations were performed using a standardised procedure.

Results: The sample included 26 children, 22 diagnosed with TS and 4 with SA. A difference was found in the history of fever ($P=0.002$). On the other hand, no differences were detected in the age of the children, although mean and median in the TS group were 6 years vs a mean of 4.3 with a median of 2.3 years in the SA group. There were no differences in the ultrasound measurements either.

The positive predictive value of the criterion "older than 4 years of age and no history of fever" for the diagnosis of transient synovitis was 100%, while "younger than 4 years and history of fever" for the diagnosis of septic arthritis was 75%, once radiology had excluded orthopaedic processes and ultrasound showed an effusion.

Conclusions: In spite of the study limitations (sample size and low prevalence) the combination of age and history of fever appears to be useful in distinguishing transient synovitis from septic arthritis. The contribution of ultrasound was to confirm the presence of joint effusion.

© 2010 Asociación Española de Pediatría. Published by Elsevier España, S.L. All rights reserved.

Introducción

La distinción entre artritis séptica (AS) y sinovitis transitoria (ST) de cadera no siempre es fácil. Kocher et al desarrollaron en 1999 un modelo para diferenciarlas que incluía 4 parámetros, historia de fiebre, rechazo o incapacidad del apoyo, velocidad de sedimentación globular (VSG) ≥ 40 mm/h y leucocitos $> 12.000/\text{mm}^3$. Los autores evaluaron prospectivamente su modelo, concluyendo que con un criterio el porcentaje de AS era 9%, con dos 35%, con tres 72,8% y con cuatro alcanzaba el 93%¹. Sin embargo, la validación de estos criterios por otros investigadores demostró un rendimiento inferior, ya que estando presentes los cuatro parámetros solo el 59% de los niños tenía AS². Jung et al propusieron otro modelo, que incluía la medida del espacio articular en la radiografía convencional³, pero esta medida depende de la técnica radiológica y de la posición del paciente por lo que no es segura. En los últimos años se ha publicado que el único factor asociado con fuerza al diagnóstico de AS es la concentración de proteína C-reactiva (PCR)⁴.

Por otra parte, la ecografía es una prueba de imagen indolora, accesible y sin efectos adversos. Su mayor inconveniente es ser explorador-dependiente, lo que se evita con la estandarización del método⁵. Se ha utilizado en el estudio de caderas en la edad pediátrica⁶⁻⁹ y es conocido que por sí sola no diferencia la AS de la ST¹⁰.

El objetivo de este trabajo fue evaluar la contribución de la ecografía junto a algunos datos clínicos en el diagnóstico de la ST y la AS de cadera.

Método

Se incluyeron de forma prospectiva los pacientes diagnosticados de ST o AS de cadera unilateral entre diciembre de

2006 y julio de 2009. Todos los casos fueron seguidos hasta alcanzar la normalidad clínica, definida como la ausencia de síntomas y de alteraciones en la exploración.

Las ecografías se realizaron por uno de los autores (RM, JGC) aunque las medidas que constan en el trabajo corresponden a RM, para garantizar igual metodología. Se efectuaron con el paciente en decúbito supino y el miembro inferior en extensión y posición neutra, colocando la sonda longitudinal y paralela al eje del cuello femoral. La distancia entre cuello del fémur y cápsula articular se valoró en mm en ambas caderas (sana y afectada) al comienzo y al final del episodio utilizando la escala de grises, la técnica Doppler no ha sido usada en el estudio. Las imágenes quedaron grabadas, para su posterior visión y valoración. Se utilizó un ecógrafo Logiq 5 (General Electric Medical System USA) y una sonda lineal de 12 MHz.

Las variables del estudio incluían sexo, fecha de nacimiento, fecha de inicio y de normalidad clínica, fiebre ($> 37^\circ\text{C}$ axilar) al consultar o en la semana anterior a la consulta, cojera o rechazo del apoyo, limitación dolorosa de la movilidad, pruebas analíticas (VSG, PCR y leucocitos) cuando se habían realizado, radiografía convencional, mediciones y fechas de las ecografías.

El estudio fue aprobado por el comité ético del hospital y se obtuvo el consentimiento firmado por los padres.

Análisis de los datos

Las variables continuas se analizaron con la U de Mann-Whitney y la diferencia de frecuencias con la chi-cuadrado, aplicando el test exacto de Fisher cuando era necesario. Asimismo se calcularon la validez y los valores predictivos de 2 criterios clínicos, la edad y la fiebre.

Resultados

Veintidós pacientes fueron diagnosticados de ST y 4 de AS de cadera. En 3 de los 4 casos con AS se cultivó *S. aureus*, 2 en líquido articular y uno en hemocultivo.

La tabla 1 muestra las principales características clínicas, las pruebas complementarias y las medidas ecográficas. No se encontraron diferencias en la edad, aunque la media y la mediana de los casos diagnosticados de ST fue 6 años, mientras que en los afectados por AS la media era 4,3 y la mediana 2,3. Todos los niños con ST superaban los 3 años de edad excepto uno. Había diferencia ($p=0,002$) en la historia de fiebre ya que solo la presentaron 3 pacientes con ST frente a todos los diagnosticados de AS. La radiología resultó normal, salvo en una niña de 11,7 años afectada por AS y osteomielitis femoral.

El valor medio de las medidas ecográficas en caderas sanas fue similar al referido en la literatura^{11,12}. No se encontraron diferencias entre las 2 enfermedades en las caderas sana y afectada y tampoco en el tiempo transcurrido entre las ecografías inicial y final, a pesar de que la ST tiene una resolución más rápida (mediana 14,5 días vs. 67 en AS). Sin embargo, había diferencia entre las caderas sana y afectada en el momento de la consulta (datos no mostrados, $p<0,001$).

La combinación de edad y fiebre, una vez confirmada la presencia de derrame articular (figs. 1 y 2) permitió el diagnóstico del 75% de los pacientes (tablas 2a y b). El criterio «mayor de 4 años sin historia de fiebre» mostró una especificidad y un valor predictivo positivo del 100% para el diagnóstico de ST. No hubo falsos positivos y 6 resultaron falsos negativos (3 por edad inferior a 4 años, por fiebre y otro por menor de 3 años y fiebre). El criterio «menor de 4 años e historia de fiebre» mostró una especificidad y un valor predictivo negativo del 95% para el diagnóstico de AS. Un

caso fue falso negativo (la paciente de 11,7 años) y otro falso positivo (el menor de 3 años).

Todos los pacientes han evolucionado favorablemente, sin presentar secuelas.

Discusión

La ST es un proceso benigno, autolimitado, de etiología desconocida y la causa más frecuente de cadera dolorosa entre 3 y 10 años¹³. A su vez la AS es una infección bacteriana que afecta con más frecuencia a menores de 3

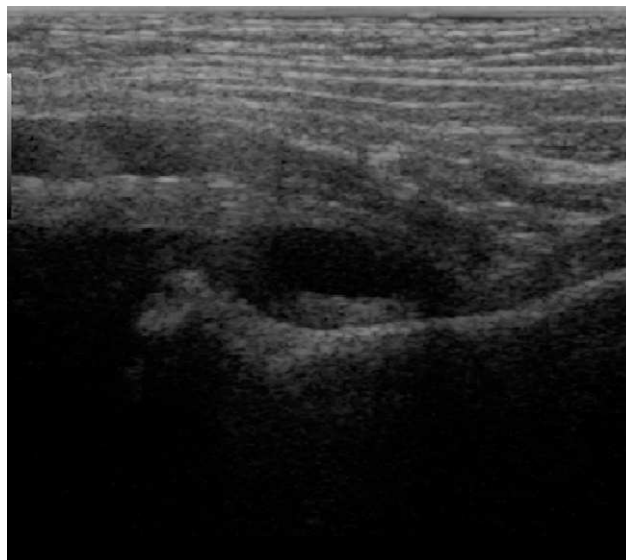


Figura 1 Ecografía de cadera en artritis séptica.

Tabla 1 Características de 26 niños con sinovitis transitoria y artritis séptica de cadera

	Sinovitis transitoria N=22	Artritis séptica N=4	p
Edad en años	6±2 (2,3-9,8)	4,3±5 (0,9-11,7)	0,17
Varón	17 (77)	1 (25)	0,07
Cojera/Rechazo apoyo	21 (96)	4 (100)	1,00
Cadera derecha	15 (68)	1 (25)	0,26
Historia de fiebre	3 (14)	4 (100)	0,002
Exploración compatible***	22 (100)	4 (100)	
VSG, mm/h	*22±19 (8-55)	**84±11 (70-95)	0,016
PCR, mg/l	*9±8,5 (1-22)	**100±107 (26-259)	0,016
Leucocitos, × 10 ³ /μl	*11±2,9 (9,2-15,9)	**43,7±5 (9-20,6)	0,62
Eco1 cadera afectada, en mm	9,2±2,3 (5,2-15,2)	7,6±0,9 (6,9-8,8)	0,09
Eco1 cadera sana, en mm	4,2±1,2 (2,2-6,3)	3,4±1 (1,9-4,2)	0,27
Eco2 cadera afectada, en mm	4,8±1,31 (2-6,9)	3,8±1,2 (2,5-5,3)	0,15
Eco2 cadera sana, en mm	4,2±1,1 (2,4-6,6)	3,1±1,1 (1,7-4,6)	0,13
Días entre inicio y Eco1	5±4 (0-15)	7±6 (3-16)	0,56
Días entre Eco1 y Eco2	18±14,6 (3-71)	67±64 (8-124)	0,28

Los valores se expresan en media±DE (mínimo-máximo) y en n° de casos (%).

Eco1: ecografía al consultar; Eco2: ecografía coincidente con la normalidad clínica.

*Realizada en 5 pacientes.

**Realizada en todos los casos.

***Limitación dolorosa de la movilidad de cadera.

años¹⁴. Las manifestaciones de las dos entidades a veces se solapan e interesa distinguirlas, ya que el pronóstico y el tratamiento difieren.

El diagnóstico diferencial se establece mediante la combinación de datos clínicos, de laboratorio y de imagen. La radiología convencional resulta eficaz en la exclusión de fracturas, enfermedad de Perthes, epifisiolisis y lesiones osteolíticas, mientras que la resonancia magnética más sensible y específica, tiene un uso restringido. El *gold standard* es la aspiración y el análisis del líquido articular, que solo se realiza cuando se sospecha AS. En un reciente artículo se afirma que los criterios de Kocher siguen siendo los mejores para diferenciarlas, sobre todo si se añade la PCR¹⁵. Dado que a la mayoría de pacientes con ST no se les practica analítica, los criterios se reducen a dos, la fiebre y el rechazo del apoyo y este último es la norma en ambas enfermedades.

Sin embargo la edad, que aquí no resultó diferente posiblemente por el pequeño tamaño muestral, tiende a ser mayor en la ST. De forma que combinando edad e historia de

fiebre es posible un acercamiento al diagnóstico, teniendo en cuenta que los valores predictivos cambian con la prevalencia y los resultados pueden ser distintos en otras poblaciones.

En este grupo de pacientes la probabilidad de padecer ST cumpliendo el criterio «mayor de 4 años y ausencia de fiebre» fue del 100%, sin embargo los seis falsos negativos indican que los menores de 4 años son los más difíciles de clasificar, máxime si asocian fiebre. Mientras que la probabilidad de padecer AS cumpliendo el criterio «menor de 4 años e historia de fiebre» fue del 75%. El falso positivo era la paciente de casi 12 años y el falso negativo el menor de 3 años, que demuestran la posibilidad de AS en niños mayores y la escasa frecuencia de ST en los 3 primeros años de vida.

Respecto a la contribución de la ecografía, es importante señalar que la demostración de derrame articular, evita que traumatismos, infecciones o procesos en pelvis, columna u otro lugar de miembros inferiores se confundan con sinovitis de cadera, si se exceptúan las primeras horas del proceso, durante las que se han apreciado falsos negativos¹⁶. La ecografía no diferencia la AS de la ST y al parecer tampoco mejora su rentabilidad con power Doppler. Con esa técnica Strouse et al solo encontraron aumento de flujo en 3 de 11 casos con AS de cadera¹⁷. Dada la escasa sensibilidad y especificidad de la ecografía para diferenciar patologías, Bienvenu-Perrard et al concluyen que su principal ventaja radica en que un resultado negativo favorece la pronta realización de otras investigaciones diagnósticas¹⁸. A lo que se puede añadir, que un resultado ecográfico positivo, junto a unos pocos datos clínicos ayudan al diagnóstico diferencial.

En resumen, pese a las limitaciones de este trabajo (tamaño de la muestra y baja prevalencia) se puede concluir que la ecografía es una herramienta eficaz en el diagnóstico de derrame articular y que la combinación de la edad y la historia de fiebre diferencian en gran medida la ST de la AS, lo que debe ser comprobado en otros escenarios.

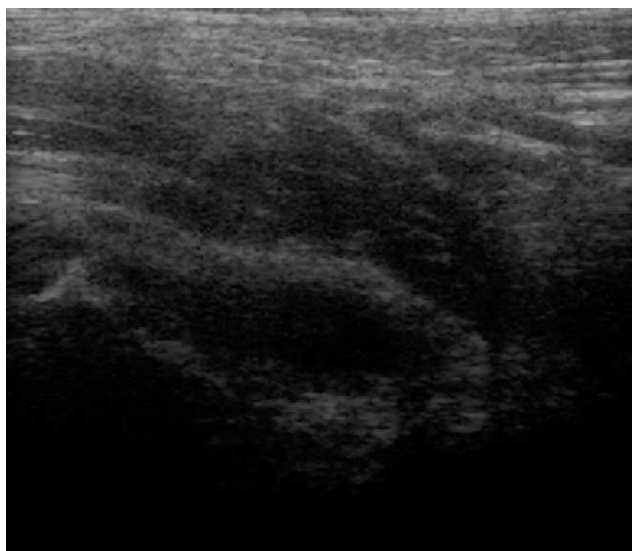


Figura 2 Ecografía de cadera en sinovitis transitoria.

Conflicto de intereses

Los autores declaran no tener ningún conflicto de intereses.

Tabla 2a Validez y seguridad del criterio «edad > 4 años sin historia de fiebre» para el diagnóstico de sinovitis transitoria de cadera, tras un resultado ecográfico positivo

Criterio positivo N (%)	Sensibilidad (IC 95%)	Especificidad (IC 95%)	VPP (IC 95%)	VPN (IC 95%)
16 (73)	73% (0,5–0,9)	100% (1–1)	100% (1–1)	40% (0,1–0,7)

VPN: valor predictivo negativo; VPP: valor predictivo positivo.

Tabla 2b Validez y seguridad del criterio «edad < 4 años e historia de fiebre» para el diagnóstico de artritis séptica de cadera, tras un resultado ecográfico positivo

Criterio positivo N (%)	Sensibilidad (IC 95%)	Especificidad (IC 95%)	VPP (IC 95%)	VPN (IC 95%)
3 (75)	75% (0,3–1,2)	95% (0,9–1)	75% (0,3–1,2)	95% (0,9–1)

VPN: valor predictivo negativo; VPP: valor predictivo positivo.

Agradecimientos

Los autores agradecen al Dr. Eugenio de Miguel del Servicio de Reumatología del Hospital Universitario La Paz, su ayuda en el aprendizaje de la técnica de la ecografía y al Dr. Jesús Díez de la Unidad de Investigación del mismo Hospital, la colaboración para el análisis de los datos.

Bibliografía

1. Kocher MS, Mandiga R, Zurakowski D, Barnewolt C, Kasser JR. Validation of a clinical prediction rule for the differentiation between septic arthritis and transient synovitis of the hip in children. *J Bone Joint Surg Am.* 2004;86-A:1629–35.
2. Luhmann SJ, Jones A, Schootman M, Gordon JE, Schoenecker PL, Luhmann JD. Differentiation between septic arthritis and transient synovitis of the hip in children with clinical prediction algorithms. *J Bone Joint Surg Am.* 2004;86-A:956–62.
3. Jung ST, Rowe SM, Moon ES, Song EK, Yoon TR, Seo HY. Significance of laboratory and radiologic findings for differentiating between septic arthritis and transient synovitis of the hip. *J Pediatr Orthop.* 2003;23:368–72.
4. Caird MS, Flynn JM, Leung YL, Millman JE, D'Italia JG, Dormans JP. Factors distinguishing septic arthritis from transient synovitis of the hip in children. A prospective study. *J Bone Joint Surg Am.* 2006;88:1251–7.
5. Schmidt WA, Schmidt H, Schicke B, Gromnica-Ihle E. Standard reference values for musculoskeletal ultrasonography. *Ann Rheum Dis.* 2004;63:988–94.
6. Eich GF, Halle F, Hodler J, Seger R, Willi UV. Juvenile chronic arthritis: imaging of the knees and hips before and after intraarticular steroid injection. *Pediatr Radiol.* 1994;24:558–63.
7. Eich GF, Superti-Furga A, Umbricht FS, Willi UV. The painful hip: evaluation of criteria for clinical decision-making. *Eur J Pediatr.* 1999;158:923–8.
8. Givon U, Liberman B, Schindler A, Blankstein A, Ganel A. Treatment of septic arthritis of the hip joint by repeated ultrasound-guided aspirations. *J Pediatr Orthop.* 2004;24:266–70.
9. Robben SG. Ultrasonography of musculoskeletal infections in children. *Eur Radiol.* 2004;14:L65–77.
10. Zamzam MM. The role of ultrasound in differentiating septic arthritis from transient synovitis of the hip in children. *J Pediatr Orthop.* 2006;15:418–22.
11. Collado P, Naredo E, Calvo C, Crespo M. Assessment of the joint recesses and tendon sheaths in healthy children by high-resolution B-mode and power Doppler sonography. *Clin Exp Rheumatol.* 2007;25:915–21.
12. Robben SGF, Lequin MH, Diepstraten AFM, Den Hollander JC, Entius CAC, Meradji M. Anterior joint capsule of the normal hip and in children with transient synovitis. US study with anatomic and histologic correlation. *Radiology.* 1999;210:499–507.
13. Petty RE, Laxer RM. Infectious arthritis and osteomyelitis. En: Cassidy JT, Petty RE, Laxer RM, Lindsley CB, editores. *Textbook of pediatric rheumatology*, 5th ed. Philadelphia: Elsevier Sanders; 2006. p. 583.
14. Merino R, Martín-Vega A, García-Caballero J, García-Consuegra J. Evaluación de una vía clínica de artritis séptica. *An Pediatr (Barc).* 2007;67:22–9.
15. Taekema HC, Landham PR, Maconochie I. Towards evidence based medicine for paediatricians. Distinguishing between transient synovitis and septic arthritis in the limping child: how useful are clinical prediction tools? 2009;94:167–8.
16. Gordon JE, Huang MBA, Dobbs M, Luhmann SJ, Szymanski DA, Schoeneker PL. Causes of false-negative ultrasound scans in the diagnosis of septic arthritis of the hip in children. *J Pediatr Orthop.* 2002;22:312–6.
17. Strouse PJ, DiPietro MA, Adler RS. Pediatric hip effusions: evaluation with power Doppler sonography. *Radiology.* 1998;206:731–5.
18. Bienvenu-Perrard M, de Suremain N, Wicart P, Moulin F, Benosman A, Kalifa G, et al. Benefit of hip ultrasound in management of the limping child. *J Radiol.* 2007;88:377–83.