

P. Areal Hidalgo*, E. Fernández Díaz y L.I. González Granado

Hospital Doce de Octubre, Madrid, España

doi:10.1016/j.anpedi.2010.01.001

*Autor para correspondencia.

Correo electrónico: pilarareal@hotmail.com
(P. Areal Hidalgo).

Derrame pericárdico en lactante como primera manifestación de defecto de la betaoxidación de ácidos grasos de cadena larga

Pericardial effusion in an infant as a first clinical sign of long chain fatty acid beta-oxidation defect

Sr. Editor:

Los defectos de la betaoxidación de los ácidos grasos son un grupo de metabolopatías, de herencia autosómica recesiva, en los cuales falla a nivel mitocondrial la utilización de los lípidos como sustrato energético. Los tejidos más afectados son el miocardio, el hígado y el músculo esquelético, de modo que la clínica típica es hipoglucemia hipocetósica en periodos de ayuno, miocardiopatía, hepatopatía y aumento de enzimas musculares¹.

Se presenta el caso de un niño de 2 meses, sin antecedentes familiares de interés, que consultó por rechazo parcial de la alimentación, decaimiento y dificultad respiratoria de 3 días de evolución. Afebril. No refería procesos infecciosos previos. Como único antecedente personal, destacaba un ingreso en las primeras 24 h de vida por pérdida de bienestar fetal, en que presentó una hipoglucemia asintomática (42 mg/dl), que remontó con fluidoterapia.

A la exploración física, el paciente tenía moderada afectación del estado general, signos de hipoperfusión periférica, tiraje subcostal, tonos cardíacos apagados y hepatomegalia de 4 cm. Constantes vitales mantenidas. Se solicitó radiografía de tórax, que evidenció un aumento del tamaño cardíaco. A nivel electrocardiográfico, se observó una alteración inespecífica de la repolarización y disminución del voltaje. Mediante ecocardiografía, se diagnosticó de derrame pericárdico severo (20 mm), con leve hipertrofia miocárdica y función cardíaca mantenida (fig. 1). Una hora después, aparecen signos de taponamiento cardíaco y shock cardiogénico por lo que se realizó pericardiocentesis evacuadora, con extracción de 100 ml.

En la analítica existe un aumento de las transaminasas (GOT 278 UI/l, GPT 210 UI/l) y enzimas musculares (CK 20.358 UI/l, CK-Mb >500 ng/ml. Troponina T 1,30 ng/ml) con acidosis metabólica, (pH 7,20 pCO₂ 44,6 mmHg, HCO₃ 18 mmol/l, ácido láctico 6 mmol/l, EB- 8,8 mmol/l). La glucemia y sedimento de orina fueron normales. Con esto, se sospechó una pericarditis viral. Se envió muestra de líquido pericárdico, sangre y moco nasal para estudio microbiológico, se inició tratamiento con ácido acetilsalicílico y se mantuvo a dieta con fluidoterapia. El cuadro de derrame pericárdico empeoró en los días sucesivos, siendo necesarias pericardiocentesis de repetición cada

12–24 h. Se constata una hipertrofia biventricular de predominio septal, presente desde el día después del ingreso, que aumenta paulatinamente.

Ante la negatividad de los estudios microbiológicos y con sospecha de probable etiología metabólica por detección de hipocarnitinemia, se añadió carnitina al tratamiento

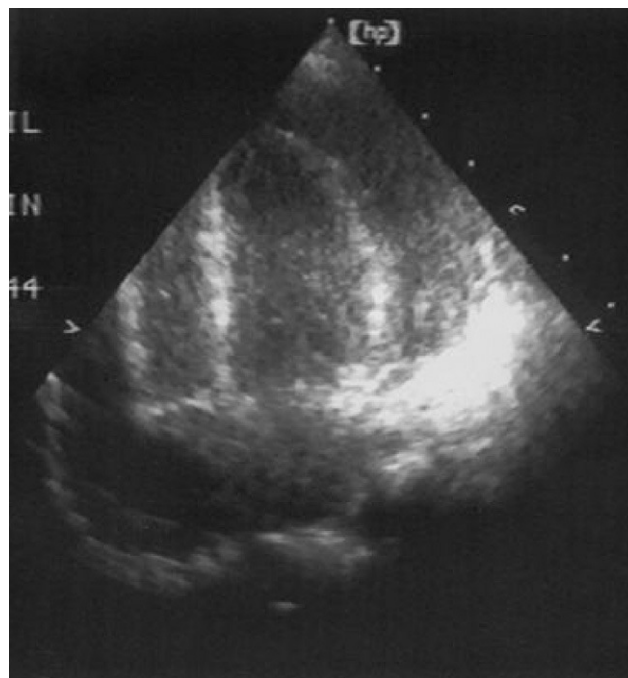


Figura 1 Ecocardiografía 1 h tras el ingreso: Colapso auricular por derrame pericárdico.

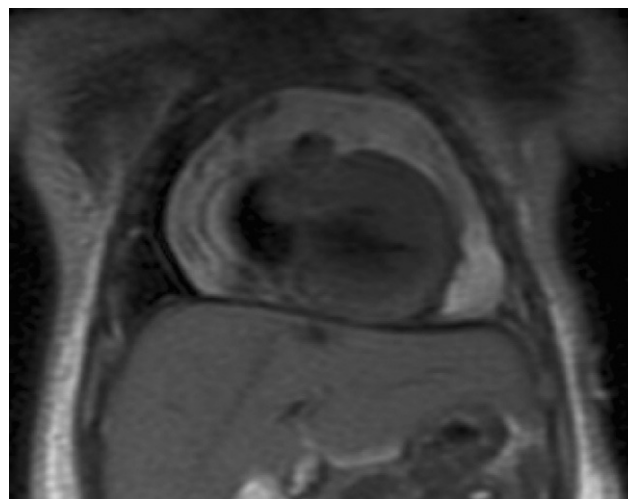


Figura 2 RNM en séptimo día del ingreso: Derrame pericárdico severo global y miocardiopatía hipertrófica de predominio septal.

(100 mg/kg/d) a las 48 h y un día después glucocorticoides e inmunoglobulinas. En el examen anatomopatológico del líquido pericárdico, se dudó sobre la existencia de células tumorales. Se realizó RNM, que no evidenció ninguna masa tumoral (fig. 2).

No hubo respuesta clínica favorable a las medidas adoptadas. En el quinto día del ingreso, evoluciona a insuficiencia cardíaca con necesidad de tratamiento diurético e inotropo. Se realizó una ventana pleuropericárdica para evitar las pericardiocentesis seriadas.

En el octavo día, aumentó la inestabilidad hemodinámica y empeoramiento del estado general, secundario a sepsis por *Pseudomonas Aeruginosa*. A pesar de tratamiento antibiótico adecuado, el niño falleció 48 h después.

Los estudios microbiológicos, hormonales y reumatológicos fueron negativos. Postmortem, se obtuvieron los resultados del estudio de metabolopatías. Los niveles de carnitina en sangre estaban muy disminuidos. Por espectrometría de masas en tandem, se confirmó un aumento de las acilcarnitinas en suero, compatible con un déficit de 3 hidroxiaxil CoA deshidrogenada de cadena larga (LCHAD). El diagnóstico se confirmó por estudio genético del paciente y de los padres, siendo ambos portadores de la mutación c.1528G>C del gen *HADHA*.

La forma de debut más habitual de la LCHAD es la hipoglucemia hipocetósica con acidosis metabólica². Durante el ingreso, no se constató hipoglucemia, probablemente debido al inicio precoz de aportes de glucosa intravenosa. La alteración cardíaca más frecuente en la LCHAD es la miocardiopatía hipertrófica, como se observó evolutivamente en el paciente, seguida de la miocardiopatía dilatada y las arritmias³. El derrame pericárdico como síntoma príncipes del LCHAD es excepcional y de ahí se deriva el interés del caso presentado; si ha sido descrito en dos casos asociados al defecto de la beta-OAG de cadena muy larga^{4,5}.

La mortalidad de estos pacientes en la fase aguda es del 50%⁶. Posteriormente, pueden evolucionar favorablemente y revertir sus lesiones con un tratamiento adecuado. Durante las crisis, es fundamental asegurar unos aportes de glucosa adecuados para evitar el catabolismo endógeno. Se debe evitar la administración de ácidos grasos de cadena larga y aconsejar una dieta hipograsa enriquecida con triglicéridos de cadena media. No se han evidenciado efectos beneficiosos del uso de carnitina, por lo que es controvertida su utilización⁶⁻⁸. Se recomienda evitar fármacos

que consumen carnitina (ácido valproico, salicilatos, paracetamol) y con efecto lipolítico (adrenalina).

Bibliografía

1. Orngreen MC, Norgaard MG, Sacchetti M, van Engelen BG, Vissing J. Fuel utilization in patients with very long chain acyl-co dehydrogenase deficiency. *Ann Neurol*. 2004;56:279-83.
2. Peña Quintana L, Sanjurjo Crespo P. Aproximación diagnóstica y tratamiento de los errores innatos de la oxidación mitocondrial de los ácidos grasos. *An Esp Pediatr*. 2001;56:524-34.
3. Böhles H. Cardiomiopatías metabólicas. En: Sanjurjo B, Baldellon A, editores. *Diagnóstico y tratamiento de enfermedades metabólicas hereditarias*, 2ª Ed. Madrid: Ediciones Ergón; 2006. p. 229-38.
4. Spiekerkoetter U, Tenenbaum T, Heusch A, Wendel U. Cardiomyopathy and Pericardial Effusion in Infancy Point to a Fatty Acid β -Oxidation Defect After Exclusion of an Underlying Infection. *Pediatr Cardiol*. 2003;24:295-7.
5. Wood JC, Mager MJ, Rinaldo P, Seashore MR, Strauss AW, Friedman A. Diagnosis of very long chain acyl-dehydrogenase deficiency from an infant's newborn screening card. *Pediatrics*. 2001;108:E19.
6. Spiekerkoetter U, Lindner M, Santer R, Grotzke M, Baumgartner MR, Boehles H, et al. Treatment recommendations in long-chain fatty acid oxidation defects: Consensus from a Workshops. *J. Inher Metab Dis*. 2009;32:498-505.
7. Nasser M, Javaheri H, Fedorowicz Z, Noorani Z. Carnitine Supplementation for inborn errors of metabolism. *Cochrane Database Syst. Rev*. 2009. (2) Art. No. CD006659.
8. Cox GF. Diagnostic Approaches to Pediatric Cardiomyopathy of Metabolic Genetic Etiologies and Their Relation to Therapy. *Prog Pediatr Cardiol*. 2007;24:15-25.

P. Marín Reina^{a,*}, S. Vidal Micó^a, V. Modesto Alapont^a, A. Moya Bonora^b y J. Dalmau^c

^aSección de Cuidados Intensivos Pediátricos, Hospital Infantil La Fe, Valencia, Valencia, España

^bSección Cardiología Pediátrica, Hospital Infantil La Fe, Valencia, Valencia, España

^cSección de Metabolopatías, Hospital Infantil La Fe, Valencia, Valencia, España

*Autor para correspondencia.

Correo electrónico: medifallas@hotmail.com (P. Marín Reina).