

Neurorretinitis asociada a la enfermedad por arañazo de gato

Neuroretinitis in cat-scratch disease

Sr. Editor

La enfermedad por arañazo de gato es una zoonosis producida por el bacilo *Bartonella henselae* que se transmite al hombre a partir del contacto con gatos infectados. La forma típica suele ser una enfermedad autolimitada y oligosintomática, que se manifiesta por una adenopatía regional dolorosa precedida de una pápula eritematosa y/o pústula en el lugar de una mordedura o arañazo de un gato¹. Las formas atípicas o diseminadas, salvo en pacientes inmunodeprimidos, son poco frecuentes; y, concretamente, la neurorretinitis en la edad pediátrica es relativamente excepcional^{2,3}.

Niña de 13 años de edad que presentaba, desde hacía una semana, pérdida de agudeza visual, dolor y fotopsias en ojo izquierdo (OI). Su instauración fue brusca y coincidió con un cuadro catarral que en los últimos días se acompañaba de fiebre. No vómitos ni cefalea. No antecedentes de traumatismos. Contacto cotidiano con gatos.

Antecedentes personales: asma bronquial y estrabismo/astigmatismo. Antecedentes familiares: hermana con epilepsia focal idiopática, tío paterno con infarto cerebral (aneurisma cerebral), tía paterna con esclerosis múltiple y abuelo materno con ictus cerebral.

En la exploración general destacaba una temperatura axilar de 37,8 °C, sin lesiones cutáneas ni adenopatías axilares e inguinales, salvo laterocervicales. TA: 110/67 mmHg. En la exploración oftalmológica destacaba una disminución de la agudeza visual del OI (ojo derecho [OD]=0,9; OI=0,3) con papiledema y exudados maculares en forma de estrella con desprendimiento del neuroepitelio (fig. 1), y una campimetría con escotoma central. En los resultados analíticos se constata leucocitosis con neutrofilia y elevación de VSG (72 mm) y PCR (12 mg/dl), con bioquímica, proteinograma, coagulación, estudio inmunológico, ANA y factor reumatoide normales. En LCR, la presión (170 mmH₂O), recuento leucocitario, proteínas y glucosa eran normales, con ausencia de bandas monoclonales. Los estudios bacteriológicos (hemocultivo y cultivo de LCR) eran negativos. Los estudios serológicos en sangre (VHS-I, VHS-II, adenovirus, CMV, VEB, VDRL, *Mycoplasma pneumoniae*, *Rickettsia conorii*, *Borrelia burgdorferi* y toxoplasmosis) fueron negativos, salvo la titulación de anticuerpos anti-*Bartonella henselae* (IFI): IgM 1/80 (positivo >1/10) e IgG 1/800 (positivo >1/100). Rx tórax PA/L: normal. Mantoux: negativo. Resonancia magnética craneal: normal. Potenciales evocados visuales: respuestas con latencia aumentada y amplitud disminuida en OI. Potenciales evocados auditivos y somatosensoriales: normales.

Inicialmente, ante la fiebre y hallazgos analíticos se prescribió cefotaxima, y días más tarde (bacteriología negativa y afectación de los potenciales evocados visuales con neuroimagen normal) se añadió prednisona oral (80 mg/24 h, 10 días). No obstante, ante la sospecha clínico-epidemiológica de neurorretinitis por enfermedad por arañazo de gato (serología todavía pendiente) se suprimió

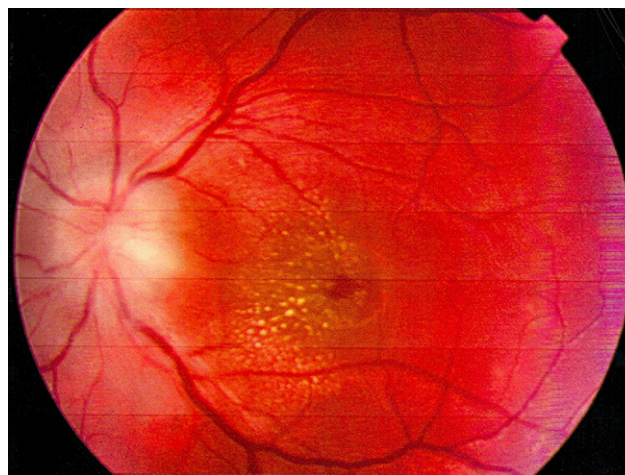


Figura 1 Retinografía de ojo izquierdo al ingreso: papiledema y exudado macular en forma de estrella.

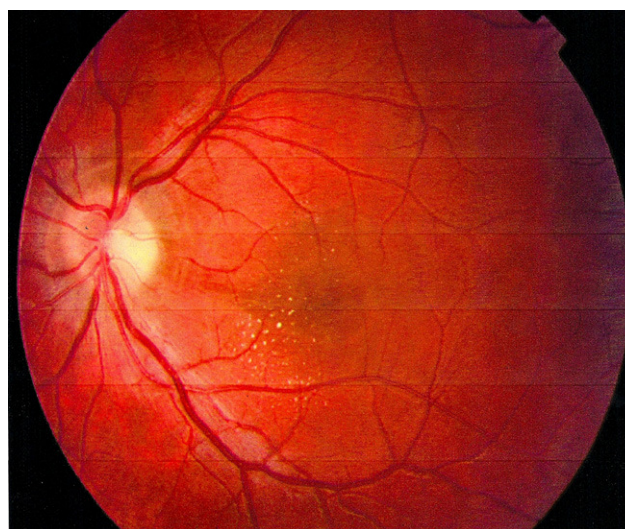


Figura 2 Retinografía de ojo izquierdo al alta: mejoría evolutiva.

la cefotaxima y se prescribieron rifampicina (300 mg c/12 h) y doxiciclina (100 mg c/12 h) que, tras la confirmación serológica de infección por *B. henselae*, se mantuvieron durante 6 semanas. La paciente estuvo ingresada 15 días, y al alta había mejorado su agudeza visual (OI=0,6) y retinografía (fig. 2), los potenciales evocados visuales se habían normalizado y se constataba un incremento de la titulación de anticuerpos frente a *B. henselae* (IgG 1/1.600). A las 6 semanas, la exploración oftalmológica era absolutamente normal, habiendo recuperado su agudeza visual (OI=0,9; OD=0,9).

La neurorretinitis asociada a *B. henselae* aparece unas semanas después de la sintomatología típica de la enfermedad que, en muchas ocasiones, pasa inadvertida; siendo el signo guía la disminución súbita de la agudeza visual unilateral, aunque se han descrito casos de afectación bilateral^{4,5}. El hallazgo de un papiledema acompañado de

un exudado macular en forma de estrella, tal y como ocurría en este caso, está considerado como una presumible manifestación ocular de la enfermedad por arañazo de gato^{2,6}. No obstante, hubo que descartar otras causas, tales como hipertensión arterial, pseudotumor cerebri, sífilis, tuberculosis, toxoplasmosis, enfermedad de Lyme y fiebre botonosa mediterránea, e incluso una esclerosis múltiple o encefalomiелitis aguda diseminada como causas de neuropatía óptica^{2,7}.

La sospecha diagnóstica de las formas atípicas es difícil, sobre todo en aquellos casos en los que no constan antecedentes de lesiones cutáneas y/o adenopatías. En este caso, el diagnóstico se realizó mediante la confirmación serológica por IFI de una titulación elevada de anticuerpos IgM anti-*Bartonella henselae*, aunque también se puso en evidencia un incremento del título de anticuerpos tipo IgG suficiente para considerar una infección aguda por *Bartonella* sp^{2,3}.

Aunque se han descrito casos de evolución benigna sin tratamiento, la posibilidad de lesiones estructurales oculares irreversibles^{8,9} hace recomendable la antibioticoterapia combinada: rifampicina y doxiciclina en mayores de 8 años, y rifampicina con azitromicina o cotrimoxazol en edades inferiores, durante 4–6 semanas¹⁰. En esta paciente la prescripción antibiótica estuvo basada en la sospecha clínica y epidemiológica y, además, dada la afectación de los potenciales evocados visuales, se asociaron esteroides a pesar de su discutible utilidad^{2,7,9}. La rápida y completa recuperación de los síntomas oftalmológicos experimentados en esta paciente, en contraste con otros casos referidos en la literatura^{4,6,8}, podría guardar relación con la celeridad en la instauración del tratamiento que precedió a la confirmación serológica.

En resumen, aunque la neuroretinitis asociada a la enfermedad por arañazo de gato es relativamente excepcional debe sospecharse ante cualquier paciente que presente una pérdida brusca de agudeza visual junto con el hallazgo de un papiledema y exudados maculares en forma de estrella, siendo conveniente la prescripción antibiótica inmediata.

doi:10.1016/j.anpedi.2009.12.005

Bibliografía

1. Reynolds MG, Holman RC, Curns AT, O'Reilly M, McQuiston JH, Steiner CA. Epidemiology of cat-scratch disease hospitalizations among children in the United States. *Pediatr Infect Dis J*. 2005;24:700–4.
2. Ormerod LD, Dailey JP. Ocular manifestations of cat-scratch disease. *Current Opinion in Ophthalmology*. 1999;10:209–16.
3. Metzkor-Cotter E, Kletter Y, Avidor B, Golan Y, Ephros M, Giladi M. Long-term serological analysis and clinical follow-up of patients with cat scratch disease. *Clinical Infectious Disease*. 2003;37:1149–54.
4. Dai S, Best S, St John M. *Bartonella henselae* neuroretinitis in cat scratch disease. *NZ Med J*. 2001;114:360–1.
5. Wade NK, Po S, Wong IG, Cunningham Jr ET. Bilateral *Bartonella*-associated neuroretinitis. *Retina*. 1999;19:355–6.
6. Wade NK, Levi L, Jones MR, Bhisitkul R, Fine L, Cunningham Jr ET. Optic disk edema associated with peripapillary serous retinal detachment: an early sign of systemic *Bartonella henselae* infection. *Am J Ophthalmol*. 2000;130:327–34.
7. Reddy AK, Morriss MC, Ostrow GI, Stass-Isern M, Olitsky SE, Lowe LH. Utility of MR imaging in cat-scratch neuroretinitis. *Pediatr Radiol*. 2007;37:840–3.
8. McAvoy CE, Best J, Sharkey JA. Extensive peripapillary exudation secondary to cat-scratch disease. *Eye*. 2004;18:331–2.
9. Donnio A, Jean-Charles A, Merle H. Macular hole following *Bartonella henselae* neuroretinitis. *Eur J Ophthalmol*. 2008;18:456–8.
10. Rolain JM, Brouqui P, Koehler JE, Maguina C, Dolan MJ, Raoult D. Recommendations for treatment of human infections caused by *Bartonella* species. *Antimicrob Agents Chemoter*. 2004;48:1921–3.

T. Durá Travé*, M.E. Yoldi Petri, A. Lavilla Oiz y T. Molins Castiella

Servicio de Pediatría, Hospital Materno-Infantil Virgen del Camino, Servicio Navarro de Salud/Osasunbidea, Pamplona, España

*Autor para correspondencia.
Correo electrónico: tduratra@cfnavarra.es (T. Durá Travé).

Actitud ante la mordedura de murciélago

Bat bites

Sr. Editor:

La rabia es una enfermedad inmunoprevenible, cuyo pronóstico es infausto si la infección llega a desarrollarse¹. Dada la ausencia de guías nacionales, que orienten sobre la actitud ante una mordedura de murciélago, presentamos un caso clínico y el proceder en el servicio de Urgencias.

Se trata de un paciente varón de 10 años de edad, remitido al hospital por su pediatra de atención primaria tras sospechar la mordedura de murciélago dos días antes. El niño está asintomático y a la exploración presenta en el antebrazo derecho (fig. 1) 2 áreas redondeadas de 1 cm de

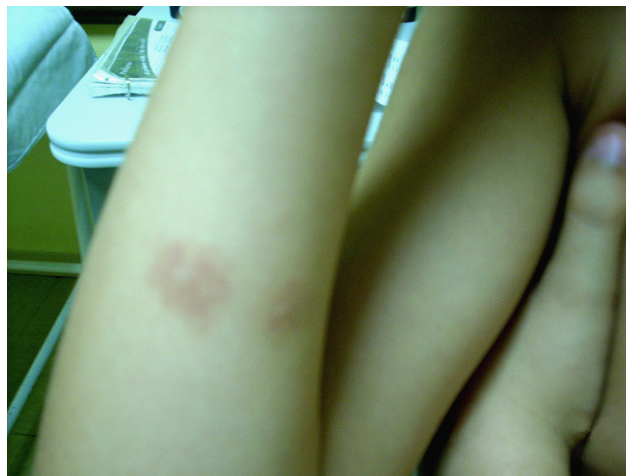

Figura 1 Lesiones de mordedura de murciélago.