

ORIGINAL BREVE

Sling de la arteria pulmonar asintomático: diagnóstico no invasivo

A. Ortigado Matamala^{a,*}, A. García García^{a,b}, G. Galicia Poblet^a,
J.M. Jiménez Bustos^a y C. De Juan Sánchez^c

^aServicio de Pediatría, Hospital General Universitario Guadalajara, Universidad de Alcalá de Henares, Madrid, España

^bCentro de Investigación Biomédica en Red de Enfermedades Raras (CIBERER), Guadalajara, España

^cServicio de Radiodiagnóstico, Hospital General Universitario Guadalajara, Universidad de Alcalá de Henares, Guadalajara, España

Recibido el 21 de julio de 2009; aceptado el 21 de octubre de 2009

Disponible en Internet el 8 de febrero de 2010

PALABRAS CLAVE

Cardiopatía
congénita;
Anillo vascular;
Estenosis traqueal

KEYWORDS

Congenital heart
disease;
Vascular ring;
Tracheal stenosis

Resumen

El origen anómalo de la rama pulmonar izquierda, conocido como *sling*, de la arteria pulmonar es una rara forma de anillo vascular, una cardiopatía congénita en la cual la arteria pulmonar izquierda se origina de la arteria pulmonar derecha y pasa por detrás de la tráquea, la rodea y cruza hacia la izquierda, pasando entre la tráquea y el esófago para alcanzar el hilio pulmonar izquierdo.

La evolución clínica depende de las lesiones traqueales y anomalías cardíacas asociadas. La mayoría de los pacientes (90%) tiene síntomas respiratorios en el primer año de vida, debido a la estenosis traqueal (estridor y sibilancias crónicas) y con una alta tasa de mortalidad si no hay una intervención quirúrgica. Otras cardiopatías congénitas mayores están presentes hasta en un 50% de pacientes con este raro anillo vascular. Presentamos un caso de una niña de 3 años de edad asintomática, sin ninguna cardiopatía congénita asociada y los hallazgos ecocardiográficos y tomográficos que permiten hacer el diagnóstico no invasivo.

© 2009 Asociación Española de Pediatría. Publicado por Elsevier España, S.L. Todos los derechos reservados.

Asymptomatic pulmonary artery sling: Noninvasive diagnosis

Abstract

The anomalous origin of the left pulmonary branch known as pulmonary artery sling (PAS) is a rare form of vascular ring, a congenital heart disease in which the left pulmonary artery originates from the right pulmonary artery and runs posterior to the trachea, encircling it, and goes leftwards between the trachea and oesophagus to reach the left pulmonary hilum.

*Autor para correspondencia.

Correo electrónico: aortigado@secardiologia.es (A. Ortigado Matamala).

The clinical outcome depends on the associated tracheal lesions and cardiac anomalies. The majority of patients (90%) have respiratory symptoms in the first year of life, due to tracheal stenosis (chronic stridor and wheezing), and with a high mortality rate if there is no surgical intervention. Other major congenital heart diseases are present in up to 50% of patients with this rare vascular ring. We present a case of this rare disease in an asymptomatic 3-year-old girl, without any associated congenital heart disease and the findings in the echocardiography and tomography that made the non-invasive diagnosis possible.

© 2009 Asociación Española de Pediatría. Published by Elsevier España, S.L. All rights reserved.

Introducción

El origen anómalo de la rama pulmonar izquierda conocido como *sling* (honda o cabestrillo) de la arteria pulmonar es una rara forma de anillo vascular, en la cual la arteria pulmonar izquierda se origina de la arteria pulmonar derecha¹. El primer caso descrito fue en una autopsia por Glaevecke y Doehle en 1897, y el concepto de anillo vascular con el término de *sling* fue en 1958, por Contro et al².

La arteria pulmonar izquierda se origina de la parte posterior de la arteria pulmonar derecha, sigue un trayecto posterior, pasando por encima del bronquio principal derecho y luego hacia la izquierda, entre la tráquea (compresión posterior) y el esófago (compresión anterior), hasta alcanzar el hilio pulmonar izquierdo. El anillo vascular se completa por el ligamento arterioso situado entre el tronco pulmonar y la aorta descendente. La rama pulmonar izquierda suele ser ligeramente hipoplásica comparada con la rama pulmonar derecha normal³.

La mayoría de estos pacientes, hasta el 90%, presentan síntomas respiratorios (estridor y sibilancias) y de forma precoz, en el primer año de vida, debido a la presencia de estenosis traqueal, generalmente con un segmento traqueal hipoplásico y estrecho. Esta estenosis traqueal no solo se produce por la compresión extrínseca del anillo vascular; se han descrito diversas anomalías traqueales asociadas, siendo la más frecuente los anillos traqueales completos, conocido como el complejo de anillo-*sling* (*ring-sling complex*)⁴.

Los defectos congénitos asociados más frecuentes son las cardiopatías; según la literatura, entre 30–50% de los casos con *sling* de la arteria pulmonar, como la persistencia de la vena cava superior izquierda, los defectos septales interauriculares e interventriculares y el ductus arterioso permeable³, pero también se han descrito, asociadas a la tetralogía de Fallot⁵, conexiones venosas pulmonares anómalas⁶ y con casos excepcionales como la estenosis mitroaórtica⁷ o la ventana aortopulmonar⁸.

La evolución clínica y el pronóstico de estos pacientes dependen de las anomalías traqueales y las cardiopatías congénitas asociadas. La evolución natural de los pacientes sintomáticos presenta una alta tasa de mortalidad por causa respiratoria, hasta el 90% en pacientes con manejo médico^{1,9}. El primer caso de tratamiento quirúrgico con éxito fue en 1953, por Willis Potts¹⁰, y estudios recientes demuestran una clara disminución de la mortalidad, con tasas entre 16–33%, tras la corrección quirúrgica, siendo los peores casos cuando se asocian a cardiopatías asociadas y edad menor de 1 año^{11,12}.

Presentamos un caso de *sling* de la arteria pulmonar en una niña de 3 años, asintomática, sin cardiopatía congénita asociada, así como las imágenes de la ecocardiografía y TC que permitieron el diagnóstico no invasivo.

Caso clínico

Niña de 3 años remitida por soplo cardiaco a la consulta de cardiología pediátrica, asintomática desde el punto de vista cardiovascular. Entre sus antecedentes personales de interés destaca una neumonía del lóbulo inferior izquierdo a los 18 meses de edad y una adenitis cervical que precisó tratamiento quirúrgico a los 26 meses de edad. El embarazo y parto fueron normales, el periodo neonatal cursó con normalidad, sin problemas respiratorios. En ningún momento ha presentado estridor ni disfagia. En la familia no hay antecedentes de interés.

En la exploración física presenta un peso 12,200 kg ($p = 25$) y una talla 95 cm ($p = 75$), sin rasgos dismórficos, ni discromías, buen color de piel y mucosas (saturación de oxígeno 98%), presencia de queloide en cicatriz posquirúrgica en zona laterocervical izquierda, no edemas, ni hepatomegalia, pulsos arteriales normales, auscultación pulmonar normal, auscultación cardiaca con soplo mesosistólico 1–2/6 en foco pulmonar alto.

El electrocardiograma y la radiografía simple de tórax fueron normales. En la ecocardiografía transtorácica (Philips En-Visor[®]) no se detecta cardiopatía cardiaca estructural, pero no se observa la bifurcación del tronco pulmonar, falta el origen normal de la arteria pulmonar izquierda que nace más distal, en la arteria pulmonar derecha, con un trayecto hacia la izquierda y pasa por detrás de la tráquea, creando un anillo vascular con aceleración del flujo sanguíneo a dicho nivel (velocidad pico 1,8 m/s), el Doppler color facilita la identificación de la arteria pulmonar anómala (fig. 1).

En el estudio mediante TC multidetector (Toshiba Aquilion, 64 detectores[®]) se confirmó el diagnóstico de *sling* de la arteria (fig. 2). La reconstrucción 3D permitió una mejor identificación de la relación espacial entre las ramas pulmonares, aorta, vena cava superior y vena innominada; así como el anillo vascular con el trayecto estenótico de la rama pulmonar izquierda (fig. 3).

Discusión

El *sling* de la arteria pulmonar es una rara forma de anillo vascular, su prevalencia es pura conjetura, pues no hay

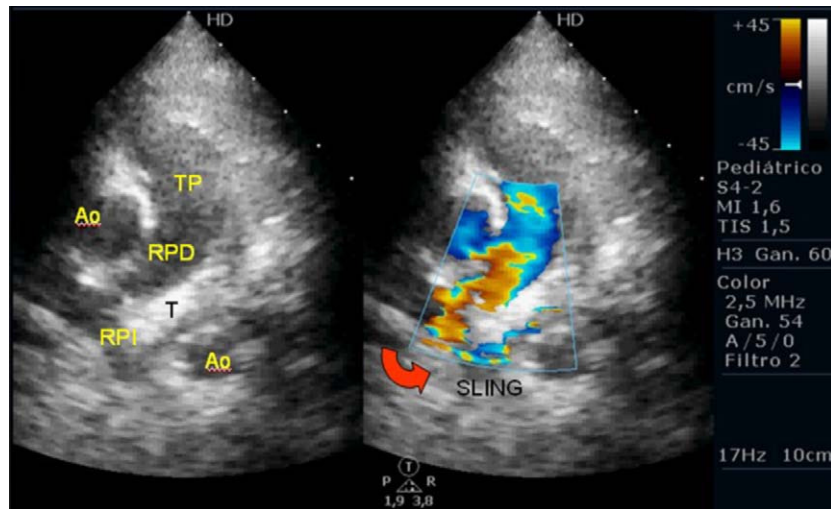


Figura 1 Ecocardiografía (paraesternal eje corto): el tronco pulmonar (TP) se continúa con la rama pulmonar derecha (RPD) y de esta nace la rama pulmonar izquierda (RPI) que rodea a la tráquea (T) por detrás, creando el *sling*. Aorta (Ao).

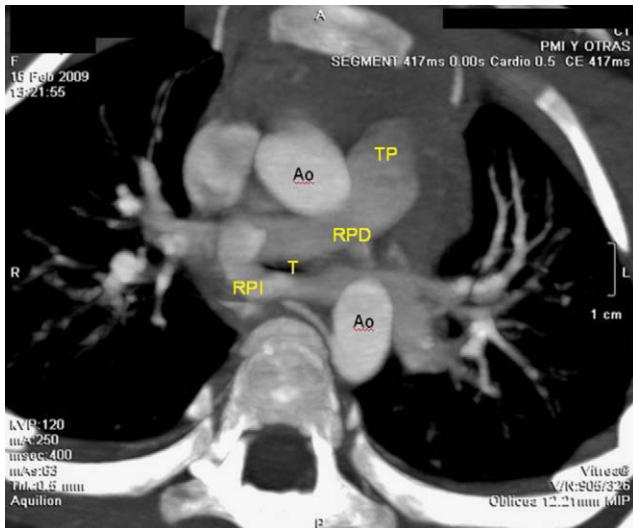


Figura 2 TC: imagen tomográfica equivalente de la ecocardiográfica. Tronco pulmonar (TP), rama pulmonar derecha (RPD), rama pulmonar izquierda (RPI), tráquea (T), aorta (Ao).

forma de conocer el verdadero número de casos asintomáticos; incluso se han descrito casos con estudios ecocardiográficos iniciales informados como «normales»¹³.

Este anillo vascular cruza por detrás de la tráquea y por delante del esófago, pero mientras que la obstrucción de la vía aérea es muy frecuente, la inmensa mayoría de estos pacientes, hasta el 90%, presentan síntomas respiratorios por la estenosis traqueal y generalmente precoz en el primer año de vida¹; sin embargo, son raros los casos con obstrucción esofágica¹⁴. En nuestro caso, no existía ni estridor ni disfagia y el signo guía fue el soplo cardiaco de baja intensidad que había pasado desapercibido hasta la fecha y que estaba generado por la aceleración del flujo en la rama pulmonar izquierda, de aspecto hipoplásico y trayecto anómalo.

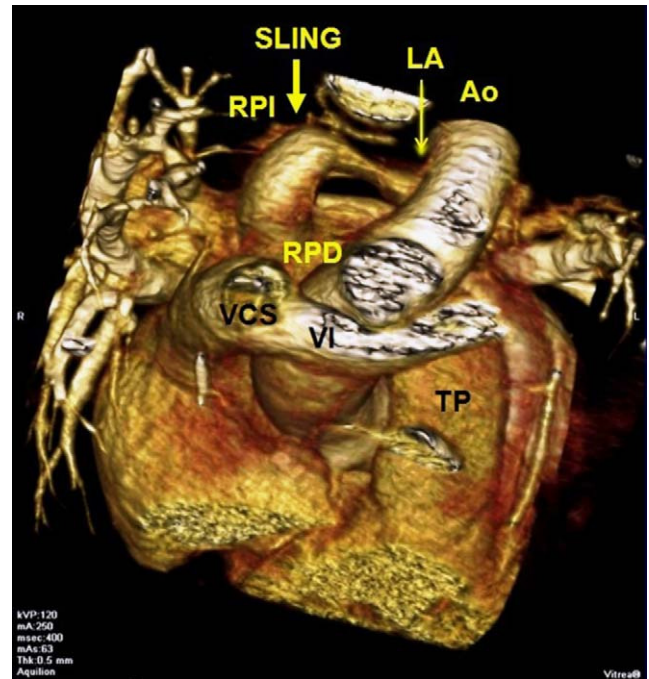


Figura 3 TC-3D: Reconstrucción 3D que permite una mejor identificación de la relación espacial entre el tronco pulmonar (TP), la rama pulmonar derecha (RPD), rama pulmonar izquierda (RPI), aorta (Ao), vena cava superior (VCS) y vena innominada (VI); así como el anillo vascular (sling) con el trayecto estenótico de la rama pulmonar izquierda. Ligamento arterioso (LA).

El diagnóstico diferencial se deber realizar con el origen anómalo parcial de la arteria pulmonar izquierda, también llamado *pseudosling* de la arteria pulmonar, en la cual la arteria pulmonar izquierda nace en posición normal, pero solo irriga el lóbulo superior izquierdo, pues el lóbulo

inferior izquierdo recibe el flujo procedente de la arteria pulmonar derecha¹⁵. Si la rama anómala cruza por delante de la tráquea no se produce obstrucción de la vía aérea¹⁶. No obstante, se han descrito casos de anomalías de la arteria pulmonar izquierda sin *sling* que asociaron estenosis traqueal, lo cual hace suponer que la obstrucción de la vía aérea no es solo por un mecanismo de compresión extrínseca, sino por una alteración de la embriogénesis¹⁷.

Se han descrito diversas anomalías traqueales asociadas, la más frecuente son los anillos traqueales completos, «*ring-sling complex*», pero también se han encontrado segmentos estenóticos largos, anomalías en la distribución de los cartilagos, anomalías de la bifurcación bronquial (*Bronchus suis*, que es la presencia de un origen traqueal del bronquio del lóbulo superior derecho), incluso agenesia pulmonar derecha^{18,19}. Toda esta variedad de posibles anomalías de la vía aérea junto con la asociación a alteraciones cardíacas y del drenaje venoso (persistencia de la vena cava superior izquierda y anomalías del drenaje venoso anómalo pulmonar) sugieren una anomalía en la embriogénesis, en el mesodermo del intestino anterior²⁰. Es importante recordar que las ramas pulmonares tienen un origen embriológico mixto. Su porción proximal se origina a partir de la porción proximal del VI arco aórtico, mientras que su porción distal procede de las arterias pulmonares primitivas, del plexo vascular pulmonar. El origen embriológico del *sling* de la arteria pulmonar todavía es incierto, se postula que puede ser por la ausencia del desarrollo normal del VI arco aórtico izquierdo y la vascularización del pulmón izquierdo se realiza a través de una conexión anómala de vasos procedentes del sexto arco aórtico derecho²¹.

Se cree que la etiología del *sling* de la arteria pulmonar es multifactorial, hay evidencia de una base genética debido a la presencia de esta patología en hermanos gemelos o en pacientes con trisomía 18 y 21²⁰, así como con la asociación VACTER^{8,12}. Más recientemente, se ha relacionado esta anomalía vascular con el síndrome de Mowat-Wilson, cuya alteración genética se encuentra en el gen *ZFX1B* del cromosoma 2²².

La estenosis de la vía aérea asociada al *sling* pulmonar condiciona la morbimortalidad de estos pacientes; por este motivo, las diferentes anomalías traqueales asociadas han sido clasificadas para su mejor estudio y manejo de los pacientes²³. En nuestro caso, el estudio tomográfico no reveló anomalías de la vía aérea ni en el drenaje venoso sistémico ni pulmonar.

El estudio por ecocardiografía y confirmación mediante TC o RMN, permite un diagnóstico no invasivo y puede evitar la realización de una angiografía y una broncoscopia. En nuestro caso, no se pudo realizar RMN al no disponer en nuestro centro y el estudio con TC no presentó ninguna complicación, no precisó sedación de la niña.

Creemos interesante la comunicación de este caso, primero por una razón epidemiológica, al tratarse de una anomalía rara y cuya prevalencia real es desconocida por la falta de información de los casos asintomáticos; segundo, por una razón clínica, al aportar imágenes de métodos diagnósticos no invasivos al alcance de centros sanitarios; y tercero, y más importante, por una razón práctica para el seguimiento de la paciente, pues aunque esté asintomática se debe vigilar la evolución, especialmente de la vía aérea.

Conflicto de intereses

Los autores declaran no tener ningún conflicto de intereses.

Bibliografía

- Gikonyo BM, Jue KL, Edwards JE. Pulmonary vascular sling: report of seven cases and review of the literature. *Pediatr Cardiol.* 1989;10:81–9.
- Contro S, Miller RA, White H, Potts WJ. Bronchial obstruction due to pulmonary artery abnormalities. I. Vascular ring. *Circulation.* 1958;17:418–23.
- Sade RM, Rosenthal A, Fellows K, Castañeda AR. Pulmonary artery sling. *J Thorac Cardiovasc Surg.* 1975;69:333–46.
- Berdon WE, Baker DH, Wung JT, Chrispin A, Kozłowski K, de Silva M, et al. Complete cartilage-ring tracheal stenosis associated with anomalous left pulmonary artery: the ring-sling complex. *Radiology.* 1998;152.
- Murdison KA, Weinberg PM. Tetralogy of Fallot with severe pulmonary valvar stenosis and pulmonary vascular sling (anomalous origin of the left pulmonary artery from the right pulmonary artery). *Pediatr Cardiol.* 1991;12:189–91.
- Hwang B. Pulmonary artery sling associated with total anomalous pulmonary venous return. A rare case report. *Jpn Heart J.* 1988;29:367–70.
- Bialkowski J, Herraiz JI, Bermúdez-Cañete R, Casado J, Brito JM. Arteria pulmonar izquierda aberrante (sling pulmonar) asociado a estenosis mitroaórtica. *An Esp Pediatr.* 1994;41:429–31.
- Trowitzsch E, Schneider M, Urban A, Asfour B. Congenital pulmonary sling, aorto-pulmonary window and pulmonary vein obstruction as a diagnostic and therapeutic challenge in a infant with VACTERL association.
- Marmon LM, Bye MR, Haas JM, Balsara RK, Dunn JM. Vascular rings and slings: long-term follow-up of pulmonary function. *J Pediatr Surg.* 1984;19:683–92.
- Potts WJ, Holinger PH, Rosenblum AH. Anomalous left pulmonary artery causing obstruction to right main bronchi: report of a case. *JAMA.* 1954;155:1409–11.
- Fiore AC, Brown JW, Weber TR, Turrentine MW. Surgical treatment of pulmonary artery slings and tracheal stenosis. *Ann Thorac Surg.* 2005;79:38–46.
- Oshima Y, Yamaguchi M, Yoshimura N, Sato S, Muraji T, Nishijima E, et al. Management of pulmonary artery sling associated with tracheal stenosis. *Ann Thorac Surg.* 2008;86:1334–8.
- Collins RT, Weinberg PM, Ewing S, Fogel M. Pulmonary artery sling in a asymptomatic 15-year-old boy. *Circulation.* 2008;117:2403–6.
- Yurdakul Y, Arsan S, Farsak B, Peker O, Celiker A, Girbolar A. Pulmonary vascular sling responsible for esophageal and tracheal obstruction. A case report. *Angiology.* 1996;47:511–5.
- Ge S, DeGroff CG, Knudson O, Strain J, Chan KC. Noninvasive assessment of pseudo. pulmonary artery sling by echocardiography and computerized tomography. *Circulation.* 2001;103:e115–6.
- Fountain-Dommer RR, Shirali GS, Wiles HB, Larsen RL. Non-invasive diagnosis of partial anomalous left pulmonary artery. *J Am Soc Echocardiogr.* 2001;14:745–6.
- Moreno F, Garcia-Guereta L, Benito F, Gamallo C, Campo F, Herranz F. Aberrant left pulmonary artery with tracheal stenosis without vascular ring. *Pediatr Cardiol.* 1991;12:44–5.
- Loukanov T, Sebening C, Springer W, Hagl S. A case of pulmonary artery sling associated with long-segment tunnel trachea and bronchus suis. *Ann Thorac Surg.* 2004;78:1839–42.
- Lin JH, Chen SJ, Wu MH, Wang JK, Li YW, Lue HC. Right lung agenesis with left pulmonary artery sling. *Pediatr Pulmonol.* 2000;28:239–41.
- Chen SJ, Lee WJ, Lin MT, Wang JK, Chang CI, Chiu IS, et al. Left pulmonary artery sling complex: computed tomography

- and hypothesis of embryogenesis. *Ann Thorac Surg.* 2007;84:1645–50.
21. Yoo SJ, Bradley T, Jaeggi E. Aortic arch anomalies. En: Yagel S, Silverman N, Gembruch U, editores. *Fetal cardiology. Embryology, genetics, physiology, echocardiographic evaluation, diagnosis and perinatal management of cardiac disease*, Second edition. New York: Informa Healthcare; 2009. p. 329–42.
 22. Strenge S, Heinritz W, Zweier C, Rauch A, Rolle U, Merkschlagler A, et al. Pulmonary artery sling and congenital tracheal stenosis in another patient with Mowzt-Wilson syndrome. *Am J Med Genet A.* 2007;143:1528–30.
 23. Backer CL, Mavroudis C. Congenital heart surgery nomenclature and database project: Vascular rings, tracheal stenosis, pectus excavatum. *Ann Thorac Surg.* 2000;69:S308–18.