

L. de la Rubia Fernández*, A. Orizaola Ingelmo,
L. Hurtado Barace y M.J. Lozano de la Torre

Servicio de Pediatría, Hospital Universitario Marqués de
Valdecilla, Universidad de Cantabria, Santander, España

doi:10.1016/j.anpedi.2009.08.012

*Autor para correspondencia.
Correo electrónico: lrubia@humv.es
(L. de la Rubia Fernández).

Encondroma intraselar en niña con enfermedad de Ollier

Intrasellar enchondroma in female child with Ollier disease

Sr. Editor:

Los osteocondromas son tumores muy infrecuentes que representan menos del 0,1–0,2% de los tumores intracra-neales¹. Ocurren principalmente en la base del cráneo y más raramente en la región hipofisaria; el diagnóstico diferencial con otros tumores de esta área es importante. En ocasiones forman parte de enfermedades con encondromas generalizados, como la enfermedad de Ollier y el síndrome de Maffucci^{1–3}.

Presentamos el caso de una paciente de 6 años y 11 meses que consulta por retraso en el lenguaje (déficit de vocabulario, falta de fluidez verbal y dificultades para la lectoescritura). Como único antecedente le habían diagnosticado a los 3 años enfermedad de Ollier, con extirpación de un encondroma en el cúbito izquierdo.

Presenta adecuada velocidad de crecimiento, sin clínica de alteraciones tiroideas, sin inicio puberal ni poliuria/enuresis. No presenta alteraciones en la visión, focalidad neurológica, crisis convulsivas ni otras manifestaciones clínicas. La exploración de pares craneales es normal.

En el estudio se realiza RM cerebral, en la que se observa lesión sólida centrada en la región selar con extensión supraselar (fig. 1). A continuación se realiza tomografía computarizada (TC) con reconstrucción tridimensional: sospecha de osteocondroma selar con extensión supraselar e invasión del seno cavernoso izquierdo (fig. 2).

El estudio endocrinológico está dentro de la normalidad: ACTH de 60 pg/ml, cortisol basal de 21,3 µg/dl, prolactina de 16,39 ng/ml, TSH de 2,43 µUI/ml, T4 libre de 1,5 ng/dl, T3 total de 1,46 ng/ml, IGF-1 de 141 ng/ml.

Ante la sospecha de encondroma, se realiza resección parcial de la lesión selar mediante cirugía transesfenoidal. La anatomía patológica confirma osteocondroma extradural del tercio anterior del clivus.

Tras intervención quirúrgica, no se constata poliuria ni polidipsia ni otras complicaciones.

Discusión

Los encondromas son tumores benignos, de origen cartilaginoso, que habitualmente aparecen en la proximidad del cartílago de crecimiento, y su localización más frecuente son los huesos cortos de manos y pies. El síndrome de Ollier (incidencia 1/100.000) y el síndrome de Mafucci son 2 entidades en las que existe aparición de múltiples encondromas. En el segundo caso van asociados a la presencia de hemangiomas, con gran proliferación vascular^{4,5}.

La clínica en el síndrome de Ollier suele aparecer en la primera década de la vida, habitualmente como masas de consistencia ósea en los dedos, pero también puede manifestarse como acortamiento o deformidades de extremidades o

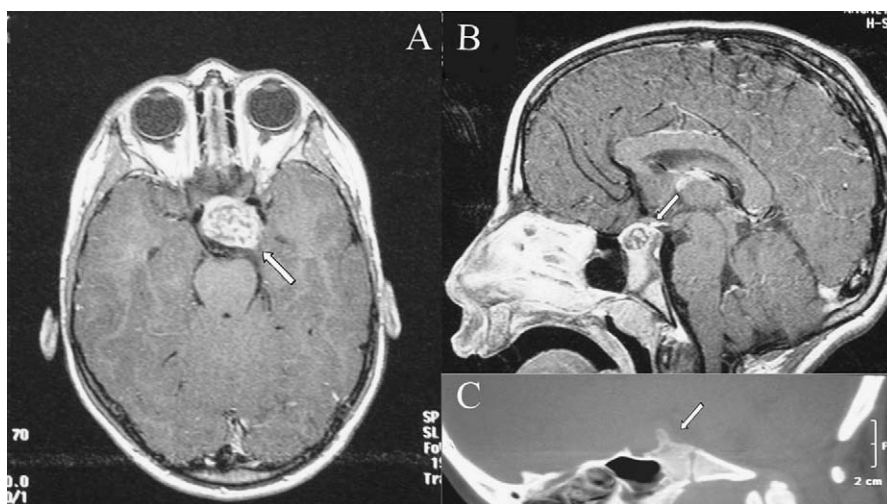

Figura 1 A y B. Resonancia magnética en la que se evidencia lesión sólida de origen selar, que se extiende supraselarmente. C. Imagen de tomografía computarizada (TC) con sospecha de osteocondroma selar.

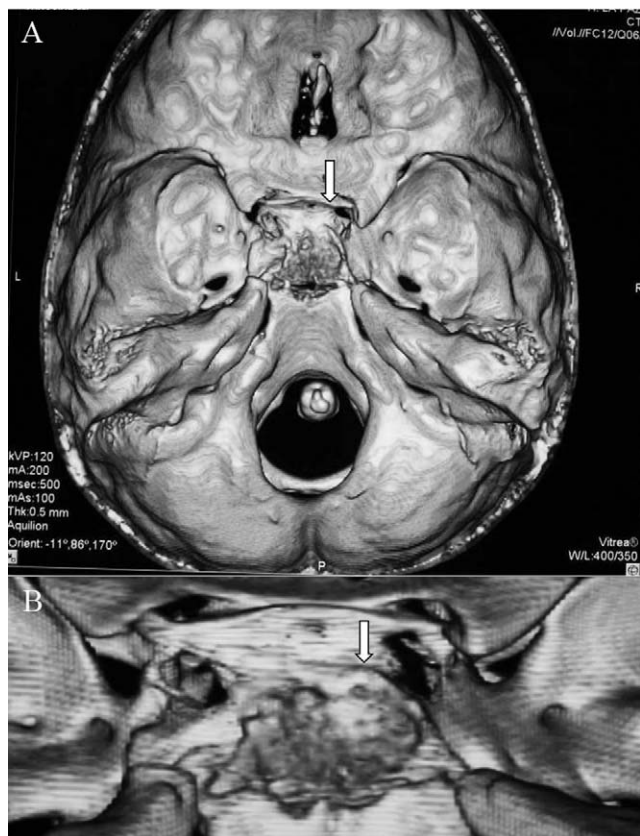


Figura 2 A. tomografía computarizada (TC) con reconstrucción tridimensional: sospecha de osteocondroma selar con extensión supraselar e invasión del seno cavernoso izquierdo. B. Ampliación de la imagen.

con fracturas patológicas. En el síndrome de Maffucci existen lesiones al nacimiento en el 25% de los casos y aparición de éstas antes de la pubertad en el 80%⁴⁻⁶.

La etiopatogenia del síndrome Ollier es aún desconocida. Aunque se considera una enfermedad de aparición espontánea existen trabajos en los que se han identificado mutaciones en el gen del receptor de la hormona paratiroidea (PTH1R1, 3p22-p21.1)⁵.

Los osteocondromas hipofisarios son muy infrecuentes, con menos de 20 casos descritos en la literatura médica. Tienen claro predominio femenino, con un pico de incidencia en la tercera década de la vida en los casos no asociados a enfermedades sistémicas. El origen es desconocido, pero se piensa que puede estar en los fibroblastos del diafragma selar¹⁻³.

La clínica más frecuente se corresponde con defectos visuales, fundamentalmente la hemianopsia bilateral, por compresión del quiasma óptico o de pares craneales. Junto a éstos pueden aparecer síntomas de insuficiencia hipofisaria y, menos frecuentemente, síntomas de masa intracranial^{1-4,7}.

En los estudios de imagen, tomografía computarizada (TC) y resonancia magnética (RM), los hallazgos hipofisarios más frecuentes son las alteraciones de la silla turca, las calcificaciones intraselares (60%), la destrucción (50%), el agrandamiento, el edema peritumoral, etc^{1-3,8}.

El diagnóstico diferencial es difícil ya que no existen características radiológicas patognomónicas; hay que hacerlo con otros tumores de posible aparición intraselar, como cordomas, meningiomas, craneofaringiomas y adenomas hipofisarios. La anatomía patológica es clave en su identificación.

Los endcondromas que afectan a las extremidades y que cursan de forma asintomática requieren un simple seguimiento. Por el contrario, la presencia de complicaciones (fracturas patológicas, defectos de crecimiento o malignización) es indicación de extirpación. La localización intraselar es siempre indicación de cirugía.

El riesgo de malignización en condrosarcomas es mayor en los casos asociados a enfermedad sistémica que en los casos aislados. En la enfermedad de Ollier se estima un riesgo de malignización (condrosarcoma) entre el 20 y el 50% de los casos. En los casos de síndrome de Maffucci este riesgo de malignización es mayor. Los signos que deben vigilarse son la erosión cortical, la invasión de tejidos blandos así como la irregularidad de la superficie tumoral⁷⁻¹⁰.

En nuestro caso, debido a las dificultades técnicas, sólo ha sido posible la extirpación parcial de la masa, que debe completarse en un futuro para evitar complicaciones.

Bibliografía

1. Aoki A, Mori K, Tajima A, Maeda M. Sellar chondroma-case report. *Neurol Med Chir (Tokyo)*. 1999;39:870-4.
2. Ghogawala Z, Moore M, Strand R, Kupsky WJ, Scott RM. Clival chondroma in a child with Ollier's disease. Case report. *Pediatr Neurosurg*. 1991;17:53-6.
3. Pospiech J, Mehdorn HM, Reinhardt V, Grote W. Sellar chondroma in a case of Ollier's disease. *Neurochirurgia (Stuttg)*. 1989;32:30-5.
4. Dini LI, Isolan GR, Saraiva GA, Dini SA, Gallo P. Maffucci's syndrome complicated by intracranial chondrosarcoma: Two new illustrative cases. *Arq Neuropsiquiatr*. 2007;65:816-21.
5. Silve C, Juppner H. Ollier disease. *Orphanet J Rare Dis*. 2006;1:37.
6. Tibbs Jr RE, Bowles Jr AP. Maffucci's syndrome associated with a cranial base chondrosarcoma: Case report and literature review. *Neurosurgery*. 1998;43:397.
7. Abdelmalek M, Stanko C. Recurrent chondrosarcoma of the right skull base in a patient with Maffucci syndrome. *Am J Clin Dermatol*. 2008;9:61-5.
8. Bonneville F, Cattin F, Marsot-Dupuch K, Dormont D, Bonneville JF, Chiras J. T1 signal hyperintensity in the sellar region: Spectrum of findings. *Radiographics*. 2006;26:93-113.
9. Noel G, Feuvret L, Calugaru V, Hadadi K, Baillet F, Mazon JJ, et al. Chondrosarcomas of the base of the skull in Ollier's disease or Maffucci's syndrome-three case reports and review of the literature. *Acta Oncol*. 2004;43:705-10.
10. Seizeur R, Forlodou P, Quintin-Roue I, Person H, Besson G. Chondrosarcoma of the skull base in Maffucci's syndrome. *Br J Neurosurg*. 2008;22:778-80.

F.J. Climent Alcalá^{a,*}, J. Guerrero-Fernández^a,
C. Melcón Crespo^a, I. González Casado^a, F. Carceller Benito^b
y R. Gracia Bouthelier^a

^aServicio de Endocrinología Infantil, Hospital Universitario La Paz, Madrid, España

^bServicio de Neurocirugía, Hospital Universitario La Paz, Madrid, España

*Autor para correspondencia.
Correo electrónico: fjcliment@gmail.com
(F.J. Climent Alcalá).

doi:10.1016/j.anpedi.2009.08.010

Neuropatías compresivas del nervio mediano: ligamento de Struthers y túnel carpiano

Median nerve compression neuropathies: Struthers ligament and carpal tunnel

Sr. Editor:

Los síndromes de atrapamiento del nervio mediano constituyen una enfermedad muy frecuente en el paciente adulto (el 1% de la población adulta global), pero su aparición en niños es mucho más rara.

El nervio mediano se puede atrapar a nivel del codo y del antebrazo:

1. Entre el ligamento de Struthers y la apófisis supracondílea, en el tercio distal del húmero (caso 1).
2. Por la expansión aponeurótica bicipital o lacertus fibrosus que cruza sobre el mediano a la altura del codo.
3. Dentro del músculo pronador redondo, bien por hipertrofia de éste o por fibrosis de la fascia (síndrome del pronador).
4. Arcada del flexor común superficial de los dedos, que el mediano cruza por abajo¹.

A nivel de la muñeca, la compresión nerviosa se produce en el ligamento anular anterior del carpo y la fascia antebraquial (síndrome del túnel carpiano [STC]) (caso 2).

Caso 1. Niña de 11 años diagnosticada inicialmente de osteocondroma en el húmero distal, que presenta dolor de un año de evolución en la cara anterointerna del codo izquierdo. Presenta dolor en los dedos con la extensión del codo. En la exploración se palpa una tumoración sólida a este nivel. En la extensión forzada del antebrazo se evidencian parestesias en el territorio del nervio mediano.

En la radiografía simple de codo se aprecia una apófisis ósea supracondílea con dirección anterior y medial en el lugar de la tumoración (figs. 1a y b).

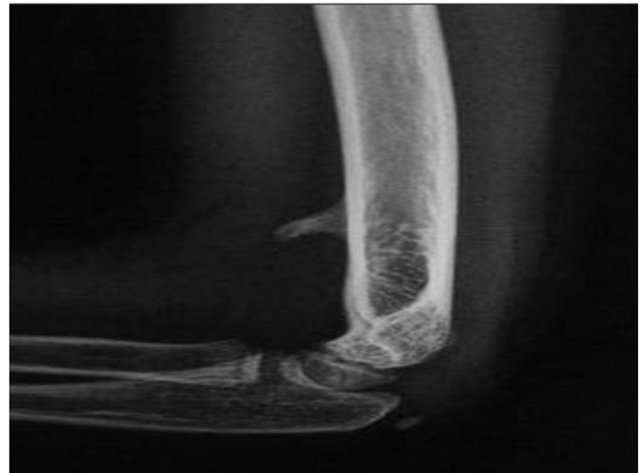Se diagnosticó de atrapamiento del nervio mediano entre la apófisis supracondílea y el ligamento de Struthers y se realizó neurólisis mediana y exostosectomía de la apófisis ósea. A un año de la cirugía, la recuperación es completa.

Caso 2. Niño de 8 años con dolor y torpeza en ambas manos de varios meses de evolución. A la exploración se constataban parestesias y disestesias en territorios del nervio mediano. Las alteraciones tróficas eran evidentes en su cara palmar (hiperqueratosis, alteración neurotrófica del sudor, coloración de la piel amarillenta). Los signos de Tinel y Phalen estaban presentes. El paciente no tenía ningún antecedente familiar de STC.

Se diagnosticó de STC idiopático. En la cirugía se constató un engrosamiento importante del ligamento retinacular anterior del carpo bilateral y se realizó neurólisis a esta altura, con remisión inmediata de los síntomas (figs. 2a y b).

La apófisis supracondílea consiste en un espolón óseo que surge en la cara anteromedial del tercio distal del húmero, y se orienta hacia la articulación del codo. Se asocia a un ligamento (el de Struthers) que se extiende desde la punta de la apófisis ósea hasta la epitroclea y forma un foramen por el que discurre el nervio mediano y la arteria braquial o una de sus ramas². El rango de incidencia observada en humanos oscila entre el 0,28–2,7% y es más común en los europeos³. Generalmente no origina síntomas y se descubre de forma accidental como una tumoración sólida en la

a



b

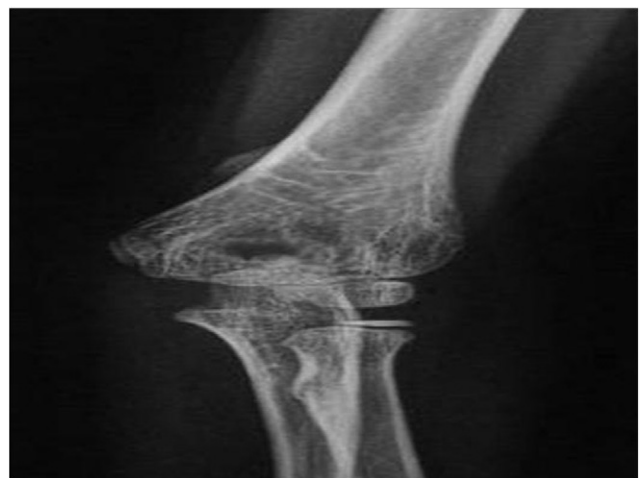

Figura 1 (a y b). Radiografía anteroposterior y lateral de codo. Apófisis supracondílea.