

ORIGINAL BREVE

Lavados colónicos anterógrados para el estreñimiento refractario en niños sin encefalopatía

J. Blasco Alonso^{a,*}, C. Sierra Salinas^a, V.M. Navas López^a, R. Gil Gómez^a, A. Barco Gálvez^a, A. Unda Freire^b, J. Gaztambide Casellas^b y C. Miguélez Lago^b

^aUnidad de Gastroenterología, Hepatología y Nutrición Infantil, Hospital Materno-Infantil, Hospital Regional Universitario Carlos Haya, Málaga, España

^bServicio de Cirugía Pediátrica, Hospital Materno-Infantil, Hospital Regional Universitario Carlos Haya, Málaga, España

Recibido el 15 de febrero de 2009; aceptado el 25 de mayo de 2009

Disponible en Internet el 15 de julio de 2009

PALABRAS CLAVE

Estreñimiento;
Cecostomía;
Apendicostomía;
Lavados
anterógrados;
Enemas;
Desimpactación

Resumen

Revisión retrospectiva de las cecostomías realizadas para lavados anterógrados colónicos. Doce apendicocostomías desde enero de 2002 a febrero de 2008, 9 apendicostomías en pacientes con mielomeningocele y 3 cecostomías en niños con estreñimiento crónico no orgánico sin encefalopatía ni retraso mental. De los 9 primeros pacientes, de entre 3 y 13 años, 8 tuvieron muy buena evolución y uno requirió retirada por mal empleo familiar. A un niño de 7 años, por lo demás sano, con estreñimiento crónico desde los 10 meses, pese a laxantes múltiples (varias tandas de desimpactación y dilatación anal bajo anestesia), con estudio morfofuncional normal, se le realizó, hace 5 años, cecostomía; persistió cierta tendencia a impactación pero con buena calidad de vida. Otro niño, previamente sano, de 12 años de edad, presentaba incontinencia fecal diaria asociada a estreñimiento desde los 3 años, con manometría anorrectal normal y biopsia con leve displasia neuronal; se le realizó cecostomía hace 3 años, con mejoría evidente y menor trastorno emocional secundario. El último caso de cecostomía tenía 8 años, con cuadro similar al anterior y se realizó procedimiento endoscópico con botón de Chait, con lo que mejoró francamente el cuadro. La progresión del estreñimiento rebelde a edad adulta tiene un impacto negativo en la adaptación social y el estado emocional del paciente, y puede alterar la vida familiar. Los lavados anterógrados colónicos proporcionan independencia y mejoran la calidad de vida. Se necesitan realizar en más pacientes para poder establecer verdaderos datos de efectividad.

© 2009 Asociación Española de Pediatría. Publicado por Elsevier España, S.L. Todos los derechos reservados.

*Autor para correspondencia.

Correo electrónico: javierblascoalonso@yahoo.es (J. Blasco Alonso).

KEYWORDS

Constipation;
Caecostomy;
Appendicocecostomy;
Antegrade lavage;
Enemas;
Disimpaction

Antegrade colonic enemas for intractable constipation in non-mentally retarded children

Abstract

A descriptive review of 12 patients who underwent appendicocecostomy or caecostomy for antegrade colonic lavage from January 2002 to February 2008. There were 9 appendicocecostomies performed patients from 3 to 13 years suffering from myelomeningocele, of which 8 of them had a very good outcome, with one case withdrawn due to poor use by the family. Three caecostomies were performed in non-mentally retarded constipated children. One was an otherwise healthy 7 year-old boy with hard stools since he was 10 months old, in spite of multiple laxative treatments, with normal morphology and function. He had a percutaneous caecostomy five years ago, with some improvement and a good quality of life, but still some occasional partial impactions. Another healthy 12 year-old boy with daily constipation associated faecal incontinence since he was 3 years old (normal manometry and rectal biopsy with signs of mild neuronal dysplasia) had a percutaneous caecostomy performed three years ago, with improvement in the faecal incontinence and better psychological outcome. The last caecostomy patient was an 8-year-old boy, with a similar clinical history and good progress in last three years after placing a Chait's button using an endoscopic procedure. Stubborn constipation continuing into adult life has a negative impact on the social and emotional adaptation of the paediatric patient, affecting family interactions. Antegrade colonic lavage allows independence and improves the quality of life in patients affected by recurrent faecal impactions. This technique needs to be performed on more patients to find out its true effectiveness.

© 2009 Asociación Española de Pediatría. Published by Elsevier España, S.L. All rights reserved.

Introducción

El estreñimiento es un problema muy frecuente en pediatría, con una prevalencia de hasta el 35% de la población infantil, según las diferentes series estudiadas. Representa aproximadamente el 5% de las visitas al pediatra y hasta un 25% de los niños enviados a la consulta de gastroenterología pediátrica, por lo que es un problema de gran relevancia en la vida de los niños^{1,2}. El profundo impacto en la salud biopsicosocial de estos pacientes justifica la adopción de medidas encaminadas a una detección, diagnóstico, tratamiento y prevención adecuados³. La incontinencia fecal asociada a estreñimiento puede ser el síntoma revelación de un estreñimiento en el niño de 4 a 12 años; asimismo, el prolapso rectal es raro y aparece en el 3% de los pacientes con estreñimiento.

En el 90 al 95% de los casos no se evidencia etiología clara, y en la mayoría de los casos se relaciona con una enfermedad conductual que ocurre cuando el niño retrasa la defecación tras haber experimentado evacuaciones con dolor o miedo¹. Varios factores van a contribuir, como por ejemplo: constitucionales y hereditarios, psicológicos y educacionales o el dolor a la defecación. No se deben olvidar los factores dietéticos (poco líquido, régimen desequilibrado, rico en proteínas e hidratos de carbono con escasa fibra, etc.).

En raras ocasiones se ve abocado al tratamiento quirúrgico, y es obligada una adecuada indicación del momento y del tipo de técnica que se va a emplear: dilatación anal bajo anestesia, esfinterotomía, resecciones rectocólicas

(rectosigmoidectomía abdominoperineal de Swenson o modificaciones de Soave y Duhamel) y recientemente las colostomías para derivación temporal y para permitir la recuperación de un calibre intestinal compatible con una función evacuadora adecuada. En 1990, Malone describe una alternativa que consiste en el uso del apéndice como conducto a la piel, con el objeto de cateterizarlo para realizar irrigaciones anterógradas⁴ en pacientes con mielomeningocele como tratamiento del estreñimiento rebelde; esto se ha realizado en múltiples centros con diversas variedades técnicas^{5,6}. Sin embargo, con el paso del tiempo comenzó a usarse el apéndice para cateterización en las técnicas de reconstrucción vesical (procedimiento de Mitrofanoff), lo que obligó a reconsiderar este método. Desde 1996 algunos autores han propuesto una cecostomía percutánea, con la posibilidad de preservar el apéndice y realizar un procedimiento menos intensivo, con colocación de un pequeño botón semejante al que se usa en las gastrostomías percutáneas en el ciego o en el sigma, a través del que se puede irrigar el colon de la misma forma que con la apendicocecostomía^{7,8}. En los últimos años se ha difundido el empleo de estas técnicas en pacientes con estreñimiento secundario a encefalopatía o parálisis cerebral infantil con muy buenos resultados y se ha descrito, en casos muy aislados, su aplicación a niños con integridad neuromuscular y estreñimiento rebelde al tratamiento médico habitual.

Se presentan las apendicostomías y cecostomías realizadas en este centro, para lavados colónicos anterógrados, a niños menores de 14 años sin retraso mental, algunos

afectados de mielomeningocele y otros con estreñimiento refractario de etiología no orgánica.

Material y métodos

Revisión retrospectiva de los pacientes pediátricos menores de 14 años sin retraso mental con estreñimiento crónico, a los que se les ha realizado cirugía para lavados anterógrados colónicos en el Hospital Materno-Infantil de Málaga desde enero de 2002 a febrero de 2008. Se han recogido datos epidemiológicos (edad, sexo), clínicos (enfermedad de base que origina el estreñimiento, características del estreñi-

miento de cada paciente) y terapéuticos (técnica quirúrgica realizada, complicaciones iniciales o posteriores, tiempo de evolución, efectividad).

El procedimiento consiste en la creación de una fístula enterocutánea para la administración de enemas anterógrados en colon. Para este fin se puede utilizar el apéndice, el ciego o el íleon. Originalmente, la técnica descrita por Malone⁴ consistía en la exteriorización del apéndice. Con una técnica de V-Y se sutura el apéndice a la piel de la pared anterior del abdomen y se crea así una apendicostomía que debe «tubularizarse» con un catéter de calibre diferente según la edad del paciente, por donde se instila el flujo de la irrigación (fig. 1). En las variantes de cecostomías percutáneas que se describen aquí, al paciente en la sala de intervenciones se le hace una ecografía para localizar la vesícula biliar, el hígado, el ciego y la vejiga. Luego se provoca la distensión del ciego, inyectando aire a través de un catéter tipo Foley insertado en el recto. Se realiza la punción del ciego, y previamente se administra bupivacaína o mepivacaína localmente, en la proyección percutánea bajo visión radioscópica, tras lo que se inyectan unos pocos mililitros de contraste para confirmar la posición intraluminal. Una aguja precargada con 2 suturas de retención despliega ambas en la luz cecal, a través de una guía hidrofílica tipo Amplatz. Con las suturas de retención reparadas se dilata el trayecto con dilatador y finalmente, sobre la guía, se deja un catéter («botón»), de grosor variable según el paciente (fig. 2). Igualmente, se realiza colocación endoscópica en un paciente. Se realiza, únicamente, profilaxis antibiótica intraquirúrgica con cefoxitina. Al segundo día comienzan las irrigaciones con pequeños volúmenes de solución salina 2 veces al día. Los enemas por recto no se interrumpen hasta que comienzan las irrigaciones anterógradas y se comprueba que el dispositivo funciona correctamente, con solución salina a bajos volúmenes, hasta

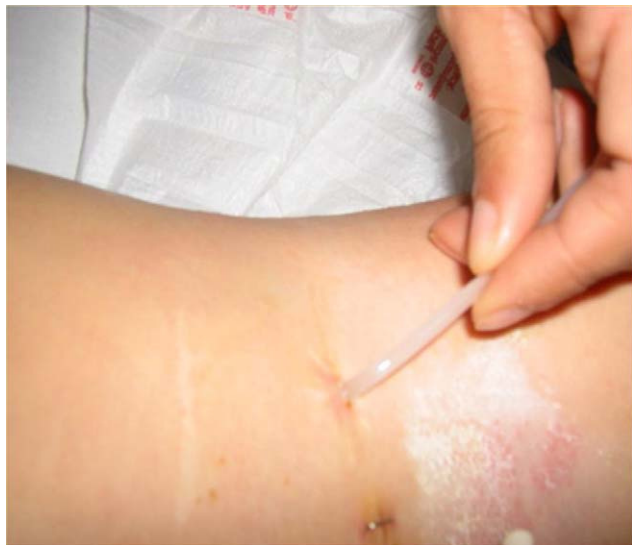

Figura 1 Apendicostomía (precisa cateterización diaria por parte del paciente o familiares).

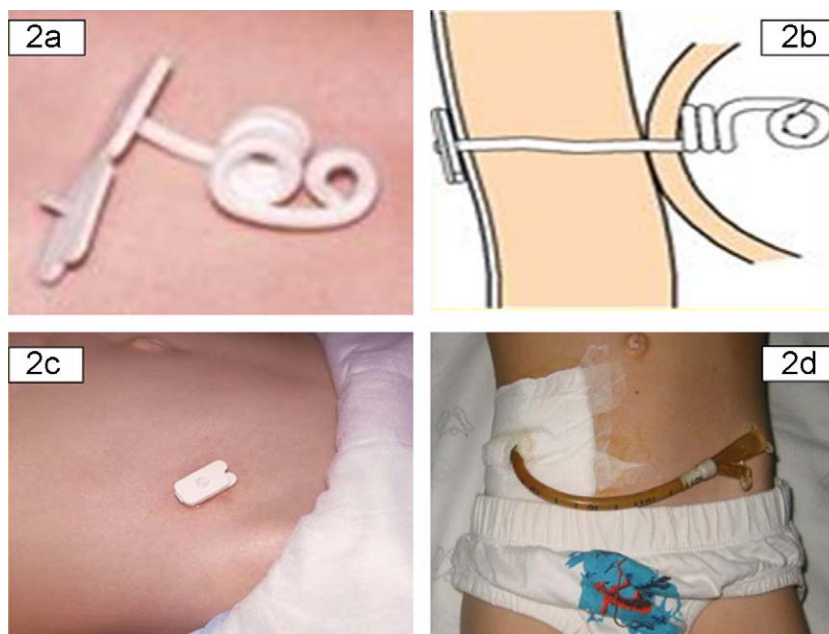


Figura 2 Botón y sonda de cecostomía. a) Catéter empleado con tapón que permite fáciles apertura y cierre. b) Esquema de cómo quedaría alojado el botón en el ciego. c) Imagen desde el exterior del abdomen con el tapón cerrado. d) Sonda de lavado acoplada al botón de cecostomía.

llegar entre 200 y 600 ml por día. Los cuidados incluyen curas diarias y entrenamiento a los padres para el mantenimiento del dispositivo.

Se ha considerado «mala evolución» a los casos en que tuvo que retirar la apendicocecostomía por mala función o mala tolerancia, «aceptable» si se logró la reducción de las impactaciones fecales y los síntomas previos pero aún con tendencia a impactarse esporádicamente, y «buena» o «muy buena» si alcanzó la mejoría y la ausencia de impactación, lo que manifiesta la satisfacción del paciente o la familia.

Resultados

Desde enero de 2002 se han realizado 9 apendicocecostomías en este centro, 9 apendicostomías en pacientes con mielomeningocele y 3 cecostomías en niños sin enfermedad neurológica. En todos los casos había incontinencia fecal diaria incontrolable y los afectados de mielomeningocele asociaban incontinencia urinaria con sondaje vesical intermitente.

Los 9 afectados de mielomeningocele tenían edades comprendidas entre los 3 y los 13 años (tabla 1), y previamente habían requerido múltiples tratamientos farmacológicos e ingresos para desimpactación. En ninguno de ellos se evidenció complicación quirúrgica inmediata y a medio plazo sólo una infección local periestomal leve en un paciente; todos los pacientes toleraron el estoma.

Un niño sano, actualmente de 10 años, sin enfermedad neurológica previa, presentaba heces duras desde los 10 meses, cada 2 o 3 días con estimulación, pese a tratamientos laxantes múltiples, y había requerido varias tandas de desimpactación e incluso una dilatación anal bajo anestesia. El estudio manométrico fue normal y la biopsia rectal no mostró alteraciones. A los 7 años, se le realizó una

cecostomía percutánea, que fue bien tolerada y sin complicaciones infecciosas ni mecánicas en el postoperatorio. Desde entonces, se le hacen lavados anterógrados diarios, con discreta mejoría clínica. Cuando los lavados se realizan en domicilio (los hace exclusivamente la madre) persiste cierta tendencia a impactación, pero la desimpactación es completa al realizarlos en este centro hospitalario, con necesidad de un único enema diario. Mantiene buena calidad de vida y realiza actividades físicas normales.

Otro niño, actualmente de 12 años de edad, sin encefalopatía y por lo demás sano, desde los 3 años tenía incontinencia fecal diaria asociada a estreñimiento, con heces semiduras y había requerido un ingreso para desimpactación y una dilatación anal bajo anestesia. La manometría fue normal, con algunos datos histológicos compatibles con leve miopatía visceral. Se realizó esfínteromiotomía rectal, sin mejoría de la incontinencia, y se procedió a cecostomía con 10 años, con lo que desapareció la incontinencia desde entonces y sin precisar nuevos ingresos para desimpactación, aunque requirió aún tratamiento laxante asociado puntualmente a menor trastorno emocional.

El último caso es muy similar: un niño de 8 años y medio, afectado de estreñimiento crónico refractario desde los 2 años, con deposiciones semanales e incontinencia asociada a estreñimiento casi a diario, en tratamiento domiciliario con enemas de limpieza y con múltiples impactaciones igualmente. No presentaba deterioro del crecimiento. La manometría, la biopsia rectal y el resto de las exploraciones complementarias no evidenciaron etiología clara de tal estreñimiento. En los últimos meses precisaba 2 enemas diarios de suero fisiológico, con los que logró muy escasas deposiciones, y persistieron las impactaciones. Hace un año se realizó cecostomía endoscópica con colocación de botón tipo Chait (plano y paralelo a la piel en el exterior y blando,

Tabla 1 Descripción de pacientes y técnicas empleadas

Pacientes	Indicación/enfermedad base	Técnica empleada	Complicaciones iniciales	Edad actual, años	Tiempo de evolución	Lavados anterógrados	Evolución/complicaciones	
Caso 1	Mielomeningocele	Apendicostomía (Malone)	No	13	4 años	SSF	Muy buena	
Caso 2				15	2 años		Muy buena	
Caso 3				6	3 años		Buena	
Caso 4				Infección local	11	3 años		Muy buena
Caso 5				No	13	3 años		Muy buena
Caso 6				5	3 años		Mala (cierra por mal uso familiar)	
Caso 7	Estreñimiento crónico refractario	Cecostomía percutánea	No	15	14 meses		Buena	
Caso 8				13	11 meses		Muy buena	
Caso 9				11	10 meses		Buena	
Caso 10				9	3 años	SSF +/- PEG	Aceptable	
Caso 11				12	1,5 años	SSF	Muy buena	
Caso 12				8,5	4 años		Buena	

PEG: solución de polietilenglicol; SSF: suero salino fisiológico.

con forma de cola de cerdo, en el interior), que se realizó sin incidencias. Actualmente se logran deposiciones más frecuentes, aún no diarias, sin impactación y ha desaparecido completamente la incontinencia fecal.

En 11 de los 12 casos se mantienen los lavados colónicos anterógrados, dada la buena aceptación familiar y su efectividad comprobada, pero en un paciente con mielomeningocele hubo de retirarse debido a las sucesivas impactaciones secundarias al mal empleo familiar de la ostomía.

Discusión

La idea de hacer un acceso al ciego a través de la pared, con el fin de irrigar el colon desde su porción proximal con el objetivo de vaciarlo totalmente parte del hecho de que la administración de enemas retrógrados en estos casos es menos eficaz al no alcanzar porciones proximales de colon y puede requerir volúmenes muy altos de líquido para obtener efectos menos satisfactorios.

La progresión del estreñimiento rebelde al tratamiento medicoconductual a la edad adulta tiene un impacto negativo en la adaptación social y en el estado emocional del paciente, y puede alterar la vida familiar. Además, los enemas rectales repetidos provocan un sentimiento anómalo en el niño y genera relaciones difíciles con los padres. Es una situación recurrente y por tanto no deben producirse abandonos terapéuticos, ya que conducen a la reaccumulación; especialmente los padres deben prestar todo su apoyo hasta la total resolución⁹.

El *toileting* o entrenamiento para adquirir una defecación voluntaria con una periodicidad adecuada no sería otra cosa que el uso apropiado del inodoro, con lo que se ayuda a reforzar el sentimiento de autonomía y normalidad en el niño, y resuelve por sí mismo el 15% de todos los casos^{10,11}. Todo esto se pierde en el momento en que el paciente entra en el círculo vicioso de la defecación bajo estimulación y la retención, sobre todo si se ve desestructurado al necesitar enemas frecuentes. Si hay una causa orgánica que perpetúa esto, se complica la evolución y se facilita la desestructuración. El objetivo del tratamiento del estreñimiento rebelde es reducir el impacto negativo en la adaptación social y emocional del paciente.

En algunos casos se requiere el empleo de técnicas quirúrgicas para resolver o mejorar el estreñimiento crónico refractario a otros tratamientos. Se han empleado miectomías, colostomías, colectomías y cecostomías para lavados anterógrados, como ya se ha señalado previamente^{12,13}.

El segundo caso sin mielomeningocele presentaba datos sospechosos de miopatía visceral leve; la miopatía visceral esporádica es una enfermedad rara, pero más frecuente que la familiar, y se cree que se transmite de forma autosómica recesiva¹. En este caso se descartó el antecedente familiar por el interrogatorio y examen físico de los familiares de primer grado e interrogatorio indirecto de familiares de segundo grado. La etiología es desconocida, hay estudios que indican que en la miopatía visceral familiar hay una transformación de las fibras musculares desde una forma puramente contráctil a un miofibroblasto con fenotipo sintetizador de colágeno¹⁴.

La apendicostomía es una técnica de contrastada efectividad en pacientes con afectación neurológica para tratar el estreñimiento, y permite un mejor manejo por parte de la familia. Como requisito para su eficacia, es indispensable que la familia cateterice diariamente la ostomía, pues si no se cerraría progresivamente. La variante de la cecostomía permite tener un botón que se puede cerrar o abrir y es más fácil de manejar sin demostrarse efectos secundarios importantes¹⁵. En ambos casos se pretende reducir el trauma que representan los enemas habituales y lograr una defecación mientras se está sentado en el retrete, lo que refuerza psicológicamente al niño^{16,17}. El tipo de técnica quirúrgica para realizar MACE (Malone Anterograde Continent Enema) debe seleccionarse según el paciente, y, en cuanto a la cecostomía, se puede realizar percutánea o endoscópica, como en este último paciente.

Hay pocas publicaciones en la literatura médica sobre eficacia de los enemas anterógrados en el estreñimiento no orgánico¹⁸, pero puede destacarse que esta técnica proporciona independencia y mejora la calidad de vida del paciente con impactaciones fecales recurrentes; este estreñimiento puede provocar al paciente distensión abdominal, dolor en hemiabdomen, pérdida de iones, riesgo de obstrucción intestinal, importantes sentimientos de pérdida de autoestima y dificultades de inserción social. Se necesita realizar en más pacientes para poder establecer verdaderos datos de efectividad.

La apendicostomía conlleva siempre unas complicaciones, independientemente del tipo de técnica quirúrgica: reflujo de heces, aire o agua por el estoma, estenosis del estoma, granulomas en el estoma, distensión abdominal y dolor si hay reflujo ileocecal. La cecostomía permite obviar algunas de estas complicaciones por la presencia del botón permanente, aunque igualmente pueden aparecer complicaciones debido al mal empleo por parte del paciente o su familia, con lo que aparecen de nuevo las impactaciones, y se precisan ocasionalmente reeducación y desimpactación hospitalaria, como en uno de los pacientes de los casos que aquí se presentan.

El enema anterógrado continente es una técnica de irrigación que precisa un aprendizaje por parte del propio paciente y de sus cuidadores. La enseñanza de esta técnica y el seguimiento de los objetivos del procedimiento es reducir las molestias provocadas por el estreñimiento crónico; deben realizarse a través de equipos especialistas en el cuidado de pacientes ostomizados. Estas técnicas no son irreversibles; permiten cerrar puntualmente la cecostomía, sin retirarla, para comprobar mejoría del paciente para, posteriormente, resuelta la etiología o establecida la autonomía emocional y orgánica del paciente, cerrar definitivamente el estoma.

Aunque la presente serie es corta en número de pacientes, no se han encontrado series similares publicadas con estos procedimientos en pediatría. Los resultados preliminares indican que es un procedimiento muy bien tolerado, y en general muy bien aceptado, pues produce mayor comodidad y el niño adopta una actitud mucho más sociable hacia su entorno al facilitar y mejorar la limpieza del colon; además, le permite mayor autonomía. Sería necesario mayor número de pacientes para evaluar de forma más precisa este tratamiento.

Bibliografía

1. Loening-Baucke V. Constipation in children. *N Engl J Med*. 1998;339:1155-6.
2. Sánchez Ruiz F. Aspectos clínicos. *An Pediatr (Barc)*. 2003;58:341-4.
3. Youssef NN, Di Lorenzo C. Childhood constipation; evaluation and treatment. *J Clin Gastroenterol*. 2001;33:199-205.
4. Malone PS, Ransley PG, Kiely EM. Preliminary report: The antegrade continence enema. *Lancet*. 1990;336:1217-8.
5. Griffiths DM, Malone PS. The Malone antegrade continence enema. *J Pediatr Surg*. 1995;30:68-71.
6. Curry JI, Osborne A, Malone PS. The MACE procedure: Experience in the United Kingdom. *J Pediatr Surg*. 1999;34:338-40.
7. Rivera MT, Kugathasans S, Berger W, Werlin SL. Percutaneous colonoscopic cecostomy for management of chronic constipation in children. *Gastrointest Endosc*. 2001;53:225-8.
8. Youssef NN, Barksdale EJ, Griffiths JM, Flores A, Lorenzo C. Management of intractable constipation with antegrade enemas in neurologically intact children. *J Pediatr Gastroenterol Nutr*. 2002;34:402-5.
9. Baker SS, Liptak GS, Colletti RB, Croffie JM, Di Lorenzo C, Ector W, et al. Constipation in infants and children: Evaluation and treatment. A medical position statement of the North American Society for Pediatric Gastroenterology and Nutrition. *J Pediatr Gastroenterol Nutr*. 1999;29:612-26.
10. Roma E, Adamidis D, Nikolara R, Constantopoulos A, Messaritakis J. Diet and chronic constipation in children: The role of fiber. *J Pediatr Gastroenterol Nutr*. 1999;28:169-74.
11. Moya M, Juste M. Manejo médico del estreñimiento funcional. *An Pediatr*. 2003;58:345-7.
12. Woodward MN, Foley P, Cusick EL. Colostomy for treatment of functional constipation in children: A preliminary report. *J Pediatr Gastroenterol Nutr*. 2004;38:75-8.
13. Villarreal J, Sood M, Zangen T, Flores A, Michel R, Reddy N, et al. Colonic diversion for intractable constipation in children: Colonic manometry helps guide clinical decisions. *J Pediatr Gastroenterol Nutr*. 2001;33:588-91.
14. Martin JE, Benson M, Swash M, Salih V, Gray A. Myofibroblasts in hollow visceral myopathy: The origin of gastrointestinal fibrosis?. *Gut*. 1993;34:999-1001.
15. Chait PG, Shandling B, Richards HF. The cecostomy button. *J Pediatr Surg*. 1997;32:849-51.
16. Gauderer MW, Decou JM, Boyle JT. Sigmoid irrigation tube for the management of chronic evacuation disorders. *J Pediatr Surg*. 2002;37:348-51.
17. Poirier M, Abcarian H, Nelson R. Malone antegrade continent enema: An alternative to resection in severe defecation disorders. *Dis Colon Rectum*. 2007;50:22-8.
18. Wong AL, Kravarusic D, Wong SL. Impact of cecostomy and antegrade colonic enemas on management of fecal incontinence and constipation: Ten years of experience in pediatric population. *J Pediatr Surg*. 2008;43:1445-51.