

ORIGINAL BREVE

Clínica, diagnóstico y tratamiento de las estenosis traqueales

I. Delgado Pecellín, J.P. González Valencia, M. Machuca Contreras y M. Pineda Mantecón

Unidad de Neumología Pediátrica, Hospital Infantil H.H.U.U. "Virgen del Rocío", Sevilla, España

Recibido el 15 de abril de 2008; aceptado el 14 de diciembre de 2008

Disponible en Internet el 18 de abril de 2009

PALABRAS CLAVE

Estenosis traqueal;
Traqueoplastia
deslizante;
Resección traqueal;
Estridor

Resumen

Introducción: En los últimos años se han desarrollado nuevas técnicas para el tratamiento de las estenosis traqueales (ET). El objetivo del presente estudio es analizar la clínica, el tratamiento y la evolución de las ET que se diagnosticaron en este hospital entre enero de 2004 y agosto de 2007.

Material y métodos: Revisión de historias clínicas con análisis de edad al diagnóstico, clínica, enfermedad de base, antecedentes de ventilación mecánica, grado de estenosis, técnica diagnóstica, tratamiento y evolución.

Resultados: Se encontraron 16 casos de ET, 2 congénitas y 14 adquiridas. La edad media de diagnóstico fue de 8,8 meses (de 23 días a 2,5 años). Catorce pacientes estuvieron intubados (de 3 a 44 días). Los síntomas guías fueron estridor inspiratorio (44%), dificultad para intubar o extubar (28%) y laringotraqueítis de repetición (39%). Tres pacientes se trataron con láser de dióxido de carbono y tuvieron múltiples reestenosis y reintervenciones. Tres pacientes se trataron con *split* cricotiroides y traqueoplastia con cartilago costal. Un paciente se trató con traqueoplastia deslizante. En 5 pacientes con escasos síntomas y ET leve se adoptó actitud expectante. A un paciente con membrana traqueal se le realizó resección y anastomosis terminoterminal. A un paciente se le realizó resección cricotraqueal parcial y tuvo 3 reestenosis. Dos pacientes presentaron un anillo vascular que se trató quirúrgicamente.

Conclusiones: Los pacientes asintomáticos pueden recibir una actitud expectante. La resección y anastomosis terminoterminal es la técnica de elección de las estenosis de corta longitud. En las ET de gran longitud, la traqueoplastia deslizante muestra buenos resultados con escasa morbimortalidad.

© 2008 Asociación Española de Pediatría. Publicado por Elsevier España, S.L. Todos los derechos reservados.

Correo electrónico: idelpe@terra.es (I. Delgado Pecellín).

KEYWORDS

Tracheal stenosis;
Pericardial
tracheoplasty;
Slide tracheoplasty;
Tracheal resection;
Stridor

Clinic, diagnosis and treatment of tracheal stenosis**Abstract**

Introduction: New surgical techniques have been developed for treatment of tracheal stenosis (TS) over the last few years. The aim of the present study is to examine the clinical, therapeutic characteristics and progress of the cases of TS diagnosed in our hospital from January 2004 to August 2007.

Methods: We have reviewed the clinical history, focusing on age at diagnosis, clinical signs and symptoms, baseline pathology, previous history of mechanical ventilation, degree of stenosis, diagnostic technique, treatment and progress.

Results: A total of 16 cases were found, (2 congenital and 14 acquired). Mean age at diagnosis was 8.8 months (23 days-2.5 years). Of these, 14 patients had been intubated (3-44 days). Clinical suspicion was prompted by inspiratory stridor (44%), difficulty to be extubated or intubated (28%) and recurrent laryngotracheitis (39%). Three patients received CO₂ laser therapy and suffered a high number of restenosis and required re-interventions. Three patients underwent costal cartilage tracheoplasty and tracheal-cricoid split, showing a good prognosis and one patient underwent a slide tracheoplasty. Five patients with only a few clinical signs and mild stenosis, were managed on a wait and see basis. One patient with tracheal membrane underwent resection of the stenosed portion and end-to-end anastomosis with favourable progress. Another patient had a partial cricotracheal resection but suffered three restenoses. Two patients underwent surgical correction of the vascular ring.

Conclusions: Asymptomatic patients may receive conservative therapy. In the case of short-segment stenosis, resection and end-to-end anastomosis is the therapy of choice and the long-segment stenosis has obtained good results by means of slide tracheoplasty, which involved no deaths and a very low morbidity.

© 2008 Asociación Española de Pediatría. Published by Elsevier España, S.L. All rights reserved.

Introducción

Las estenosis de la vía aérea incluyen una amplia variedad de entidades, congénitas o adquiridas¹, y son una causa de estridor y dificultad respiratoria en pediatría. Durante años, estas lesiones han estado olvidadas debido a la ausencia de técnicas quirúrgicas eficaces, por lo que muchos niños han estado condenados a la traqueostomía permanente con múltiples problemas (fonación, socialización, etc.)². Por otro lado, la marcada disminución de la mortalidad en las unidades de cuidados intensivos (UCI) pediátricos ha generado un aumento en la morbilidad derivada de la ventilación mecánica prolongada³.

A continuación se presentan 16 casos de estenosis traqueales (ET) diagnosticadas en este hospital. Este estudio es de interés por la evaluación de los resultados obtenidos mediante la aplicación de diferentes técnicas quirúrgicas.

Material y métodos

Se analizaron retrospectivamente las ET diagnosticadas en este hospital entre enero de 2004 y agosto de 2007. Las variables analizadas fueron edad al diagnóstico, clínica, enfermedades de base, antecedentes de ventilación mecánica, grado de estenosis (clasificación de Cotton), técnicas diagnósticas, tratamiento y evolución. El diagnóstico de

certeza se hizo mediante fibrobroncoscopio Olympus (2,8 y 3,6 mm).

Resultados

Se encontraron 16 casos de ET, 2 congénitas y 14 adquiridas. 9 eran varones y 7 eran mujeres. La edad media de diagnóstico fue de 8,8 meses (de 23 días a 2,5 años). Los antecedentes personales fueron 10 casos con cardiopatías congénitas, un paciente presentaba mielomeningocele, un paciente enfermedad de membrana hialina, una paciente displasia broncopulmonar, un paciente atresia esofágica y 2 pacientes estaban sanos. Catorce pacientes habían estado intubados (de 3 a 44 días). Se realizó resonancia magnética (RM) a los pacientes diagnosticados de anillos vasculares. La sospecha clínica se hizo por estridor inspiratorio en 8 casos (44%), hubo dificultad de extubación o intubación en 5 pacientes (28%) y laringotraqueítis graves de repetición en 7 pacientes (39%). Los tratamientos fueron los siguientes: 3 pacientes recibieron láser de dióxido de carbono y tuvieron hasta 4 reestenosis; 3 pacientes se trataron con traqueoplastia con cartílago costal y *split* traqueocricóideo con buena evolución clínica y adecuada luz traqueal en fibrobronoscopias de control y un paciente se trató con traqueoplastia deslizante y se pudo extubar en las primeras 24 h. En 5 pacientes con escasa clínica y estenosis leve se tomó una actitud expectante, observándose mejoría de la

luz traqueal en fibrobronoscopias de control; un caso con membrana traqueal se trató con resección y anastomosis terminoterminal, con buena evolución; a un paciente se le aplicó una resección cricotraqueal parcial y presentó 3 reestenosis, por lo que fue necesario la realización de una traqueostomía y varias reintervenciones, falleciendo a los 2,5 años por insuficiencia respiratoria aguda; 2 pacientes se intervinieron quirúrgicamente de un anillo vascular y presentaron buena evolución; el tratamiento y la evolución de un paciente se desconoce porque se trató y se controló en otro hospital. La mortalidad global fue del 6,25% (un caso de los 16). La [tabla 1](#) resume las características de los diferentes pacientes y los tratamientos aplicados en cada caso.

Discusión

La ET es una causa poco frecuente de estridor y distrés respiratorio en pediatría, es importante sospecharla clínicamente al poder comprometer la vida del paciente⁴. Puede ser congénita o adquirida⁵.

Las estenosis congénitas generalmente están causadas por agenesia de la pars membranosa con anillos circulares^{1,2}. Son una rara causa de asfixia neonatal grave⁵. Es una malformación muy poco frecuente, con una incidencia del 0,3 al 1% de todas las estenosis laringotraqueales. Hasta hace pocos años el único tratamiento era el conservador, y muchos pacientes fallecían por una obstrucción respiratoria aguda. Esta perspectiva ha cambiado con el desarrollo de distintas técnicas quirúrgicas. Se distinguen 3 formas anatómicas: segmentaria o focal, forma de embudo y difusa². La forma de presentación depende del tipo anatómico, grado de estenosis y presencia o no de procesos infecciosos sobreañadidos, que oscila entre el recién nacido con distrés respiratorio inmediato al que no se consigue intubar (con una elevadísima mortalidad) a casos muy sutiles en los que una reducción muy significativa de la sección traqueal pasa inadvertida durante meses o años hasta que una infección respiratoria sobreañadida precipita una obstrucción respiratoria que puede ser letal^{2,5}. El síntoma más frecuente es el estridor mixto o las sibilancias, seguido en orden de frecuencia del distrés respiratorio atípico, de formas atípicas de *croup* (recurrentes, duración anormalmente larga, escasa respuesta a tratamientos habituales) o bronquiolitis^{2,5}.

La ET adquirida se caracteriza por la existencia de noxas conocidas (intubaciones, quemaduras, cuerpos extraños o infección, anillos vasculares, etc.)⁴⁻⁶. Las anomalías asociadas pueden ser respiratorias (hipoplasia pulmonar, enfisema lobar, hernia diafragmática, diafragma accesorio, laringomalacia o estenosis bronquial), cardiovasculares (anillos vasculares) o esqueléticas^{4,7}. Se diferencia de la estenosis congénita por ser más grave, y puede asociarse a estenosis en otros segmentos de la vía aérea central o haber afectación de las cuerdas vocales o procesos inflamatorios cicatriciales supraglóticos. Suelen ser pacientes con antecedentes de intubación, imposibilidad de extubación o estridor postextubación y pacientes traqueostomizados con diagnóstico conocido de ET adquirida⁶.

El diagnóstico de la ET es fundamentalmente endoscópico², y debe documentarse el grado de ET, la distensibilidad

de la pared traqueal, el tipo de lesión, la localización, la extensión y la presencia o no de anomalías vasculares, la fístula traqueo-esofágica y el reflujo gastroesofágico^{2,8}. La tomografía computarizada y la RM son útiles para evaluar enfermedades congénitas asociadas.

El tratamiento debe ser individualizado, según el tipo de lesión, su longitud y las malformaciones asociadas². Se han utilizado múltiples formas terapéuticas que oscilan desde una actitud conservadora hasta distintas técnicas quirúrgicas^{2,9}. En pacientes asintomáticos o con síntomas moderados se aconseja seguir una actitud conservadora². En los casos de ET sintomática está indicado el tratamiento⁸. En los casos de segmento traqueal estenótico corto, la reparación con resección del segmento anastomótico y anastomosis terminoterminal ha obtenido buenos resultados, por lo que ha llegado a considerarse el tratamiento de elección^{1,7,8,10}. Este procedimiento también puede usarse en estenosis de gran longitud pero esto ocasiona una anastomosis a tensión y aumenta el riesgo de dehiscencia y de reestenosis. La mayoría de los autores no recomiendan esta técnica si la lesión afecta a más de 4 a 5 anillos traqueales o si la estenosis supera el 30% de la longitud traqueal^{2,8}. En los casos de segmento estenótico largo se han descrito varias técnicas quirúrgicas, entre éstas la traqueoplastia con cartilago, con parche pericárdico y la traqueoplastia deslizante, sin que haya una técnica quirúrgica claramente establecida^{2,4,7,8,10}. Kimura et al describieron la traqueoplastia anterior con cartilago costal a modo de injerto². Debido a que el cartilago es un material vivo autógeno, semirígido, que obtiene nutrición por difusión y no depende de un aporte vascular directo, parece ser el mejor material para utilizar como injerto. Además, esta técnica respeta el aporte vascular normal de la tráquea, no provoca sutura a tensión y, al ser un tejido vivo, crece con el tiempo². Sus principales inconvenientes son mortalidad perioperatoria del 15% en las mejores series^{2,11}, alto índice de complicaciones (42%), ingreso hospitalario muy prolongado con estancias en UCI alta durante el tiempo de tutorización traqueal², y dificultad de realización de suturas herméticas con un parche tan duro⁷. Los resultados a largo plazo obtenidos mediante esta técnica todavía se están por evaluar. A corto plazo hay un cierto riesgo de aparición de estenosis residual que normalmente cede con dilataciones neumáticas, aunque hay casos en que se ha precisado repetir el procedimiento quirúrgico con buenos resultados posteriores². En esta serie se han tenido 3 casos que han evolucionado favorablemente con esta técnica. Las [figuras 1 y 2](#) muestran un ejemplo de estenosis subglótica antes y después de la traqueoplastia con injerto de cartilago costal.

La traqueoplastia deslizante evita el uso de injertos y utiliza el propio tejido traqueal para la reconstrucción traqueal^{2,12}. En esta técnica, el segmento estenótico se divide transversalmente en su punto medio, en la mitad superior se realiza una incisión verticalmente, en su cara posterior y la mitad inferior se secciona en la zona anterior, posteriormente se deslizan juntos y se suturan. Su principal ventaja sobre la traqueoplastia con parche es la inmediata reconstrucción de la tráquea con tejido traqueal nativo, la rápida reepitelización de la herida con epitelio cilíndrico ciliado, la menor tendencia al desarrollo de tejido de granulación y la posibilidad de una rápida y precoz extubación así como de un adecuado crecimiento traqueal.

Tabla 1 Resumen de los pacientes diagnosticados de estenosis traqueal (primera parte)

	Edad al diagnóstico	Síntomas guía	Enfermedad de base	Ventilación mecánica	Broncoscopia	Tratamiento	Evolución
1	13 meses	Intubación difícil	Mielomeningocele Arnold Chiari II DBP VDVP	13 días	Estenosis subglótica del 90 al 100%	Traqueostomía y vaporización con láser de CO ₂	Neumonías de repetición
2	23 días	Estridor inspiratorio y dificultad respiratoria	Atresia pulmonar con septo íntegro	8 días tras intervención cardiopatía	Estenosis subglótica del 80 al 90%	Traqueoplastia anterior con cartílago costal y <i>split</i> traqueocricoideo posterior	Llanto disfónico
3	6 meses	Estridor inspiratorio desde el quinto día tras extubación, laringotraqueítis de repetición	Tetralogía de Fallot	6 días tras corrección cardiopatía	Estenosis subglótica del 80 al 90%	Traqueoplastia anterior con cartílago costal y <i>split</i> traqueocricoideo posterior	Favorable y asintomática
4	6 meses	Traqueobronquitis de repetición. graves (ingreso UCI)	<i>Sling</i> de la arteria pulmonar	No, previo al diagnóstico	Estenosis pulsátil de un tercio distal de tráquea del 40 al 50% de la luz	Traqueoplastia deslizante y corrección del anillo vascular.	Favorable Fibrobroncoscopia control: aumento evidente del calibre traqueal
5	7 meses	Estridor inspiratorio 8 días tras extubación	Canal AV completo, Síndrome de Down	7 días tras corrección cardiopatía	Estenosis subglótica del 90% luz traqueal	Resección cricotraqueal parcial	Reintervenciones Reestenosis de grado II o III tratadas con laringoplastia anterior con injerto cartílago costal, técnica de Cotton. Muerte por insuficiencia respiratoria aguda
6	18 meses	Estridor inspiratorio al tercer día de extubación y dificultad respiratoria	Tetralogía de Fallot	5 días tras corrección cardiopatía	Estenosis subglótica del 70% luz traqueal	Resección de la estenosis con cirugía endolaríngea con láser DE CO ₂ y traqueostomía expectante	Reestenosis en 3 ocasiones tratadas con láser de CO ₂ Decanulación con 3,5 años Asintomático
7	9 meses	Laringitis estridulosa grave Intubación difícil	Membrana hialina	3 días por membrana hialina	Estenosis subglótica del 60 al 70%		Fibrobroncoscopia control: estenosis subglótica del 40 al 50% de luz traqueal
8	4 meses	Laringitis estridulosa grave	CIA ostium secundum y CIV perimembranosa operada a los 2 meses	5 días tras corrección de la cardiopatía	Estenosis circular del 60 al 70%	Expectante	Fibrobroncoscopia de control con 8 meses: estenosis traqueal del 30 al 40% de luz traqueal
9	2 años	Disfonía persistente, tos estridulosa desde los 3 meses de edad	Ninguna	No	Estenosis del 40% del 1/3 distal de tráquea	Expectante	Bronquitis de repetición

10	4 meses	Intubación difícil tras extubación accidental Traqueostomía urgente	Gram inmaduro Displasia broncopulmonar Atelectasia de repetición LSD y LSI	30 días	Estenosis del 90% de la luz traqueal	Exéresis con láser de diodo y colocación de tubo en T de Montgomery	4 reestenosis tratadas con láser y mitomicina C, última intervención resección y anastomosis TT con buena evolución Asintomático
11	10 meses	Dificultad para extubar	Ventrículo derecho de doble salida, CIV subaórtica, estenosis de válvula pulmonar, CIA, insuficiencia tricuspídea. A los 8 meses cierre CIA y bandeado de la arteria pulmonar	1 mes y 20 días	En la tráquea a 3 cm de la glotis se aprecia una estenosis del 90% de la luz traqueal	Con 10 meses se corrige su cardiopatía (corrección CIV, ampliación del infundíbulo con parche y valvulotomía de la pulmonar) y resección de la porción estenótica y anastomosis término-terminal	Asintomático
12	6 meses	Estridor inspiratorio y espiratorio de 2 meses de evolución	No	No	Estenosis subglótica del 20 al 30%	Expectante	Asintomático
13	4 meses	Laringitis estridulosa grave que requirió traqueostomía urgente por imposibilidad de intubación	Atresia esofágica con fístula traqueoesofágica	1 día tras corrección de la fístula	Estenosis subglótica simétrica del 80% de la luz traqueal	-	-
14	3 meses	Dificultad de extubación tras corrección de cardiopatía congénita Diagnóstico de anillo vascular tras corrección de la cardiopatía	Atresia pulmonar con CIV y colaterales sistémicopulmonares. Arteria subclavia izquierda aberrante	44 días tras corrección cardiopatía	Compresión extrínseca de tercio distal de tráquea	Ligadura y sección de arteria subclavia izquierda aberrante	Muy favorable
15	1 mes	Estridor inspiratorio y dificultad respiratoria desde el cuarto día postoperatorio	Estenosis pulmonar intervenida	7 días	Estenosis subglótica del 80 al 90%	Traqueoplastia anterior con cartílago costal y <i>split</i> traqueocricóideo posterior	Muy favorable
16	2,5 años	Laringotraqueítis de repetición	Cardiopatía congénita	4 días	Estrechamiento de un tercio distal de tráquea, más marcada en zona izquierda	expectante	Favorable

CO₂: dióxido de carbono; DBP: displasia broncopulmonar; DVP: derivación ventrículo peritoneal; AV: aurículoventricular; CIA: comunicación interauricular; CIV: comunicación interventricular; LSD: lóbulo superior derecho; LSI: lóbulo superior izquierdo; TT: terminoterminal; UCI: Unidad de Cuidados Intensivos.

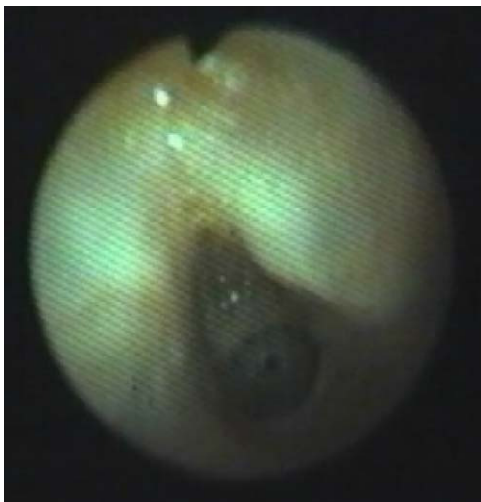


Figura 1 Imagen de estenosis subglótica de un niño con dificultad para la extubación.

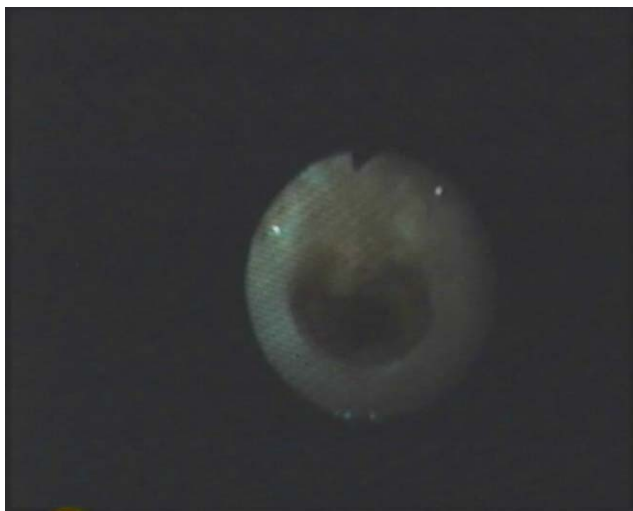

Figura 2 Imagen de estenosis subglótica tras traqueoplastia anterior con injerto de cartilago costal.

Actualmente, la mayoría de los autores consideran la traqueoplastia por deslizamiento como el tratamiento quirúrgico de elección para la ET que afecte a más de 5 anillos traqueales^{2,4,8}.

Los resultados obtenidos con las dilataciones de las ET con balón e implantación de *stent* son malos, con reestenosis de casi el 50%. No hay datos publicados sobre los resultados a largo plazo⁴. La traqueoplastia con parche de pericardio es otra técnica quirúrgica en la que la principal ventaja es que gracias a la flexibilidad del pericardio es posible un cierre hermético de la vía aérea. Sin embargo, esta flexibilidad ocasiona una tendencia al colapso por lo que requiere la unión de éste a las estructuras mediastínicas de alrededor,

así como una intubación prolongada. Presenta riesgo de necrosis del parche y de formación de tejido de granulación procedente del componente mesenquimatoso del parche que obliga a múltiples desbridamientos endoscópicos⁷.

La ET es un problema que puede comprometer la vida del paciente y que puede asociarse a otras malformaciones. Debe pensarse en la ET en pacientes con síntomas respiratorios persistentes o síntomas respiratorios que aparecen en el postoperatorio cardiovascular¹⁰. Los pacientes asintomáticos pueden recibir una actitud expectante. La resección y anastomosis terminoterminal son las técnicas de elección de las ET de corta longitud, aunque se han obtenido buenos resultados con la traqueoplastia con injerto costal. En las ET de gran longitud, la traqueoplastia deslizante muestra buenos resultados con escasa morbimortalidad. El tratamiento debe ser individualizado y es necesaria una estrecha colaboración entre cirujanos pediátricos, anestelistas, intensivistas y neumopediatras^{1,6,8}.

Bibliografía

1. Antón-Pacheco JL, Cano I, García A, Martínez A, Cuadros J, Berchi FL. Patterns of management of congenital tracheal stenosis. *J Pediatr Surg.* 2003;38:1452-8.
2. Matute de Cárdenas JA. Avances en cirugía laringotraqueal. *Cir Pediatr.* 2001;14:47-52.
3. Matute JM, Villafruela MA, Hernández JM, Vázquez J. Análisis de los fracasos del tratamiento de la estenosis subglótica en la infancia. *An Esp Pediatr.* 2000;52:342-4.
4. Houël R, Serraf A, Macchiarini P, Bruniaux J, Planché C. Tracheoplasty in congenital tracheal stenosis. *Int J Pediatr Otorhinolaryngol.* 1998;44:31-8.
5. Andrés Martín A, Pineda Mantecón M. Aportación de la fibrobroncoscopia pediátrica al diagnóstico de la patología respiratoria alta en el niño. *Neumosur.* 2000;12:110-9.
6. Prado F, Varela P, Boza MI, Koppmann A. Estenosis subglótica adquirida: tres años de experiencia (1999-2001). *Rev Chil Enf Respir.* 2003;19:71-7.
7. Kwan Kim H, Tae Kim Y, Whan Sung S, Dong Park J, Hyun Kang C, Jun Kim J, et al. Management of congenital tracheal stenosis. *Eur J Cardiothorac Surg.* 2004;25:1065-71.
8. Antón-Pacheco JL, Cano I, Comas J, Galleta L, Polo L, García A, et al. Management of congenital tracheal stenosis in infancy. *Eur J Cardiothorac Surg.* 2006;29:991-6.
9. Tocewicz K, Wren C, Warren S. Extensive patch tracheoplasty with silicon «T» tube stent in a 7 month-old infant. *Eur J Cardiothorac Surg.* 1993;7:101-3.
10. Yang JH, Jun TG, Sung K, Choi JH, Lee YT, Park PW. Repair of long-segment congenital tracheal stenosis. *J Korean Med Sci.* 2007;22:491-6.
11. Angel C, Murillo C, Zwischenberger J, Swichuk L, Graves D, Chermin J. Perioperative extracorporeal membrane oxygenation for tracheal reconstruction in congenital tracheal stenosis. *Pediatr Surg Int.* 2000;16:98-101.
12. Tsang V, Murday A, Gillbe C. Slide tracheoplasty for congenital funnel-shaped tracheal stenosis. *Ann Thorac Surg.* 1989;48:632-5.