

Síndrome lengua-cuello. Posible hipermovilidad articular como proceso etiopatogénico

Sr. Editor:

El síndrome lengua-cuello (SLC) es una entidad clínica infrecuente, reconocida por la International Headache Society (IHS) en su última revisión¹.

La hipótesis aceptada por la mayoría de los autores plantea que determinados movimientos de rotación cefálica producirían una subluxación transitoria de la articulación atlantoaxoidea con distensión de la cápsula articular, así como también compromiso de la rama ventral de C2^{2,3}.

Presentamos el caso de un paciente diagnosticado de SCL, con una peculiaridad no descrita previamente, que nos permite considerar nuevas posibilidades etiológicas sobre la base de las hipótesis fisiopatológicas ya planteadas.

Mujer de 13 años de edad, que había sido atendida por diferentes especialistas a causa de un dolor cervical alto episódico de 3 años de evolución. El dolor era intenso y brusco, siempre con una duración inferior a 60 s. El dolor paroxístico, no irradiado, se localizaba en el lado derecho de la región cervical alta y del occipucio, y se acompañaba de unas molestias tipo acorchamiento en la hemilengua derecha. Los episodios descritos se producían con los movimientos bruscos y rápidos del cuello en el plano axial hacia la derecha, sobre todo cuando realizaba los movimientos de pivotaje practicando baloncesto. La frecuencia de los episodios variaba según la frecuencia y la intensidad de la actividad deportiva. La exploración neurológica fue normal. Los episodios no pudieron reproducirse con los movimientos cervicales voluntarios o pasivos realizados durante la exploración. En la exploración física se demostró la presencia de una hipermovilidad articular en el contexto de una hiperlaxitud ligamentosa. La exploración realizada a los familiares directos de la paciente demostró que también el padre presentaba un *score* de Beighton compatible con el diagnóstico de hipermovilidad articular⁴. Las resonancias magnéticas (RM) craneal y cervical fueron normales. La tomografía computarizada (TC) cervical no demostró tampoco que existieran alteraciones osteoarticulares en la columna cervical. Durante la realización de la TC cervical, se midió el grado de rotación cervical axial, y el ángulo de giro producido entre la apófisis espinosa de C7 y el inion fue de 155°. Se descartó la presencia de una inestabilidad dinámica en la articulación atlantoaxoidea. Se recomendó el uso de un collarín cervical durante 3 meses y la sintomatología remitió. La evolución fue favorable, sin recurrencia de la sintomatología 4 años después.

Aunque son varios los procesos patológicos de la columna cervical relacionados con el SLC, la mayoría de los casos descritos en la edad pediátrica son procesos benignos que, como en

nuestro caso, no suelen asociarse con afecciones de tipo estructural⁵⁻⁸. La demostración de una hipermovilidad articular en nuestra paciente hizo que nos planteáramos la posibilidad de que existiera una relación causal con el SLC.

Las personas con articulaciones hiper móviles, en el contexto de una hiperlaxitud ligamentosa, son más flexibles y ágiles. En la mayoría de los casos esta condición es sólo una característica familiar y únicamente supone una variante de la normalidad. No siempre la hiperlaxitud articular produce síntomas o molestias osteoarticulares. En algunas ocasiones, esta hiperlaxitud se acompaña de síntomas tanto del aparato locomotor (artralgias, tendinitis, etc.) como de otros tejidos (hernias abdominales, venas varicosas, etc.). Estos casos se denominan *síndrome de hipermovilidad articular*. La hipermovilidad articular es, asimismo, una característica fenotípica presente en los trastornos hereditarios del tejido conectivo (síndrome de Marfan, síndrome de Ehlers-Danlos, entre otros)⁹.

El diagnóstico de *síndrome de hipermovilidad articular* se basa en los criterios de Brighton¹⁰ y utiliza también el *score* de Beighton⁴. La paciente que describimos y su padre cumplían con los criterios establecidos para determinar la presencia de articulaciones hiper móviles, aunque no presentaban los criterios diagnósticos para el *síndrome de hipermovilidad articular*.

En nuestra opinión, un mayor rango de movilidad en la articulación atlantoaxoidea, como el descrito en nuestra paciente, podría justificar la sintomatología si nos basamos en la hipótesis fisiopatológica aceptada para explicar el SLC². Es más, si tenemos en cuenta que la hipermovilidad articular es un rasgo constitucional (presente en personas con mayor flexibilidad) que disminuye con la edad, podríamos explicar por qué el SLC se ha descrito en la edad pediátrica sin afecciones estructurales asociadas y al igual que en el caso que presentamos, con un curso benigno y autolimitado.

Basándonos en la presencia de una hipermovilidad articular en el caso que describimos, y su posible implicación en la etiopatogenia del SLC, recomendamos que ante la sospecha diagnóstica se realice una exploración física que valore el rango de movilidad articular ya que, por tratarse de una entidad benigna, podría pasar desapercibida si no existe un alto grado de sospecha.

J. González de la Aleja Tejera^a y J. Porta-Etessam^b

Servicio de Neurología. ^aHospital Universitario 12 de Octubre. Madrid. ^bUnidad de Cefaleas. Hospital Clínico San Carlos. Madrid. España.

Correspondencia: Dr. J. González de la Aleja Tejera. Servicio de Neurología. Hospital Universitario 12 de Octubre. Avda. de Córdoba, km 5,400. 28041 Madrid. España. Correo electrónico: jesus_goal@yahoo.es

BIBLIOGRAFÍA

1. Headache Classification Subcommittee of the International Headache Society. The International Classification of Headache Disorders: 2nd ed. Cephalalgia. 2004;24 Suppl 1:9-160.
2. Bogduk N. An anatomical basis for the neck-tongue syndrome. J Neurol Neurosurg Psychiatry. 1981;44:202-8.
3. Toure G, Bicchieray L, Selva J, Vacher C. The intra-lingual course of the nerves of the tongue. Surg Radiol Anat. 2005;27:297-302.
4. Beighton PH, Solomon L, Soskolone CL. Articular mobility in an African population. Am Rheum Dis. 1973;32:413-8.
5. Chedrawi AK, Fishman MA, Miller G. Neck-tongue syndrome. Pediatr Neurol. 2000;22:397-9.
6. Jiménez-Caballero PE, Morin-Martin MM, Marsal-Alonso C. Neck-tongue syndrome. Rev Neurol. 2005;40:511.
7. Ayuso Blanco T, Arenas Planellas A, Quesada Jiménez P, Sarria Octavio de Toledo L, Escolar Castellón F. Neck-tongue syndrome secondary to abrupt head movements. Clinical study and conservative treatment. Neurología. 1991;6:328-30.
8. Camprubí Camprubí M, Balaguer A, Escofet C. Neck-Tongue syndrome, a disorder to remember An Pediatr (Barc). 2008;68:304-5.
9. Remvig L, Jensen DV, Ward RC. Epidemiology of general joint hypermobility and basis for the proposed criteria for benign joint hypermobility syndrome: review of the literature. J Rheumatol. 2007;34:804-9.
10. Grahame R, Bird HA, Child A, and The British Society for Rheumatology Special Interest Group on Heritable Disorders of Connective Tissue criteria for the benign joint hypermobility syndrome. The revised (Brighton 1998) criteria for the diagnosis of BJHS. J Rheumatol. 2000;27:1777-9.

Trombosis venosa cerebral en un paciente con disgerminoma en tratamiento quimioterápico

Sr. Editor:

La trombosis de los senos venosos cerebrales en los pacientes en edad pediátrica es una complicación infrecuente y de difícil diagnóstico, que debe sospecharse en enfermos oncológicos sometidos a tratamiento o con factores de riesgo para presentar estados procoagulantes, que desarrollen un cuadro neurológico progresivo.

Una niña de 12 años de edad, sin antecedentes patológicos de interés es diagnosticada de disgerminoma supraselar por un cuadro de panhipopituitarismo. Fue sometida a una resección transfenoidal parcial y posteriormente comenzó con un tratamiento quimioterápico, de cisplatino, etopóxido y bleomicina. Una semana después de recibir el primer ciclo, inicia un cuadro progresivo de cefalea holocraneal intensa que interfiere con el sueño, junto con náuseas, visión borrosa y dificultad para mover las extremidades izquierdas. En la exploración neurológica se observaron una hemiparesia izquierda leve (síndrome faciobraquiocrural) y un papiledema bilateral en la exploración del fondo de ojo. Se practicó una tomografía computarizada (TC) craneal que fue normal y se procedió al ingreso de la paciente. En las horas siguientes sufrió una progresión del cua-

dro con aparición de tetraparesia de predominio izquierdo y crisis parciales motoras con generalización secundaria, por lo que se decidió su ingreso en la unidad de cuidados intensivos pediátricos. Se practicó una resonancia magnética (RM) craneal con secuencias de angiorresonancia (2DTOF) que demostró la existencia de áreas de restricción de la difusión en región motora cortical bilateral, imagen compatible con un infarto venoso cortical derecho y una trombosis de los senos longitudinal, sigmoide y transversos derechos, así como del seno transversos izquierdo (figs. 1 y 2). El resto de estudios complementarios fueron normales. Las crisis fueron controladas con anticonvulsivos y la paciente fue tratada con medicación anticoagulante durante 3 meses. En el momento del alta no se apreciaron secuelas neurológicas en ninguna localización y durante el año de seguimiento posterior la paciente ha permanecido asintomática. Las RM de control realizadas a los 3 y a los 6 meses fueron normales.

La trombosis de los senos venosos cerebrales es una condición infrecuente, que ha sido relacionada con múltiples etiologías, si bien hasta en un 20 % de los casos no se encuentra un factor causal determinado¹. Entre los trastornos de la coagulación relacionados con mayor frecuencia destaca la mutación del factor V de Leiden, la hiperhomocisteinemia o las mutaciones del gen de la protrombina^{2,3}. Otro factor importante en su etiología es la enfermedad oncológica⁴, bien por alteraciones de la coagulación o bien por compresión de la masa tumoral sobre las venas cerebrales, o también por efectos derivados de los agentes quimioterápicos. El cuadro clínico incluye cefalea, que suele ser progresiva, intensa e inhabitual, aunque en ocasiones se presente como un *thunderclap headache* o cefalea “en trueno”, así como síntomas derivados del aumento de presión intracraneal producidos por la falta de retorno venoso en los senos trombosados: náuseas, vómitos, en ocasiones “en escopetazo”,

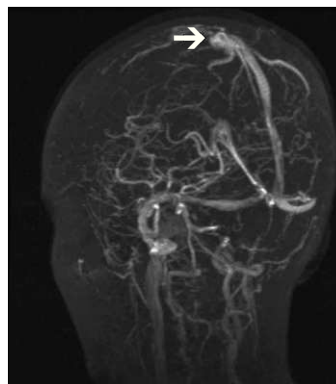


Figura 1. RM craneal, secuencia 2DTOF. Trombosis del seno longitudinal (flecha)

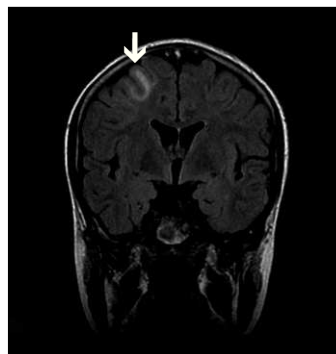

Figura 2. RM craneal, secuencia FLAIR coronal. Infarto venoso hemisférico derecho (flecha).