

Tumoración vaginal de diagnóstico prenatal

M. Montero Sánchez^a, M. Prada Arias^a, R. Muguerza Vellibre^a,
C. Sousa Rouco^b y A. Rodríguez Costa^a

^aSección de Cirugía Pediátrica. ^bServicio de Pediatría. Complejo Hospitalario Xeral Cies. Vigo. Pontevedra. España.

CASO CLÍNICO

Recién nacida a término de 3.860 g de peso, con diagnóstico prenatal a la 31 semana de gestación de tumoración vaginal; que es remitida a su centro de referencia en Cirugía Pediátrica.

Exploración física: buen estado general, activa, con buen tono. Auscultación cardiopulmonar normal, abdomen sin masas ni visceromegalias. Genitales externos femeninos, meato uretral permeable ortotópico, tumoración redondeada blanquecina de consistencia blanda, sésil, de aproximadamente 5 cm de diámetro, que prolapsa en la pared anterolateral derecha de la vagina y desplaza el orificio himeneal (fig. 1).

Pruebas complementarias: hemograma, bioquímica y pruebas de coagulación dentro de la normalidad. Se realizó una ecografía abdominal, pélvica y raquídea, que descartó la existencia de patología asociada.

PREGUNTA

¿Cuál es su diagnóstico?

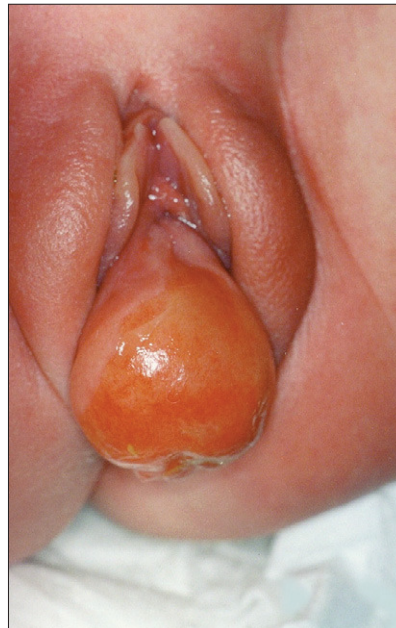


Figura 1. Recién nacida con tumoración vaginal que desplaza el orificio himeneal.

Correspondencia: Dra. M. Montero Sánchez.
Sección de Cirugía Pediátrica. Complejo Hospitalario Xeral Cies.
Pizarro, 22. 36204 Vigo. Pontevedra. España.
Correo electrónico: mmontero@wanadoo.es

Recibido en abril de 2006.
Aceptado para su publicación en agosto de 2006.

QUISTE DE GARTNER

Se practicó la intervención quirúrgica realizándose extirpación de la tumoración en su totalidad y vaginoplastia. El estudio anatomopatológico fue compatible con quiste de Gartner: formación quística tapizada de epitelio cúbico-cilíndrico, con focos de metaplasia escamosa madura y con líquido de coloración blanquecina en su interior.

El quiste de Gartner es un remanente del conducto mesonéfrico de Wolf y representa el tipo de tumor benigno vaginal encontrado con más frecuencia en la infancia. Son quistes de retención y no verdaderas neoplasias^{1,2}.

Los restos del conducto de Wolf se encuentran a lo largo de las paredes anterolaterales de la vagina y se presentan como una masa paravaginal quística, que puede alcanzar un tamaño considerable. Este conducto está activo durante el desarrollo fetal, pero normalmente desaparece después del parto. Cuando crece mucho, protruye en la pared vaginal y distiende el introito, manifestándose con morfología de cúpula o bien más redondeado, pudiendo ocupar completamente el canal vaginal. El delgado espesor del epitelio que lo recubre le da una apariencia traslúcida. A la palpación la masa suele estar tensa y fluctúa^{1,2}.

Los síntomas pueden ir desde la retención urinaria, dolor abdominal, hasta síntomas relacionados con un drenaje ectópico del uréter hacia el quiste^{2,3}. En la literatura especializada se han descrito menos de 50 casos de quiste de Gartner asociado a uréter ectópico y/o displasia renal, con menos de 10% de inicio neonatal^{4,5}.

El quiste de Gartner habitualmente tiene una única cavidad rellena de un fluido mucoide opalescente y recubierta por una capa de epitelio columnar o cuboidal, ocasionalmente asociado a células ciliadas. Una delgada capa muscular, por fuera del epitelio, separa el quiste del tejido conjuntivo paravaginal¹.

El diagnóstico diferencial debe realizarse con las siguientes patologías: himen imperforado, agenesia vaginal, pólipos vaginales, quiste paramesonéfrico o del conducto de Müller, quiste de inclusión, quiste parauretral, ureterocele ectópico y rhabdomyosarcoma vaginal^{1,4}.

En el caso del himen imperforado no es posible pasar un fino catéter hacia la vagina por la abertura lateral, al contrario de lo que ocurre en el quiste de Gartner¹.

La agenesia vaginal suele cursar sin masa fluctuante ni abombamiento. En alguna ocasión puede comenzar con un hidrocolpos^{1,4}.

Los pólipos vaginales son extremadamente raros en la infancia y suelen ser pólipos de granulación o de células escamosas¹.

El quiste paramesonéfrico es muy infrecuente y se produce por la falta de fusión de la porción vaginal del con-

ducto de Müller, suelen dar problemas en la menarquia cuando la cavidad del remanente no fusionado, que se localiza próximo al cérvix, comienza a rellenarse del fluido menstrual; estos quistes suelen retener epitelio columnar paramesonéfrico¹.

Los quistes de inclusión son raros en niñas, pero más comunes en adolescentes. Se pueden formar como resultado de un traumatismo sufrido en las paredes vaginales o tras un procedimiento ginecológico, cuando posteriormente el recubrimiento vaginal no recupera su normalidad. Contienen material espeso y caseoso, y su superficie está cubierta por epitelio escamoso¹.

El diagnóstico del quiste parauretral se basa en su localización en relación con la uretra, y en sus hallazgos histológicos. La mayoría se localizan en la pared uretrovaginal dorsal, hacia el tercio externo de la uretra¹.

Ante un ureterocele ectópico, la vagina está libre y las pruebas de imagen nos confirman el diagnóstico¹.

Finalmente y el caso más grave es el rhabdomyosarcoma, que es el tumor maligno de partes blandas más frecuente en la infancia, cuando se localiza en los genitales externos se presenta como una masa que protruye en el vestíbulo vaginal. La anatomía patológica confirma el diagnóstico¹.

Teniendo en cuenta la naturaleza benigna del quiste de Gartner, el tratamiento quirúrgico debe ser lo menos agresivo posible, extirpando completamente la lesión si es factible o bien marsupializando el quiste. Sin embargo, debido a su asociación con determinadas malformaciones urológicas es preciso descartarlas, apoyándose en las pruebas de imagen, como la ecografía, y la resonancia magnética, antes de plantear la cirugía^{1,2}.

BIBLIOGRAFÍA

- Hoffner WJ, Dewhursts CJ, Capraro JV. Tumors of the vulva and vagina during childhood. En: Huffman WJ, Dewhurst CJ, Capraro JV, editors. *The Gynecology of Childhood and Adolescence*. 2ª ed. Philadelphia: WB Saunders; 1981. p. 225-35.
- Ohya T, Tsunoda S, Arii S, Iwai T. Diagnosis and treatment for persistent Gartner duct cyst in an infant: A case report. *J Pediatr Surg*. 2002;37(4):E4.
- Leonovicz PF III, O'Connell BJ, Uehling DT. Vaginal ectopic ureter with Gartner's duct cyst. *J Urol*. 1997;158:2235.
- Holmes M, Upadhyav V, Pease P. Gartner's duct cyst with unilateral renal dysplasia presenting as an introital mass in a newborn. *Pediatr Surg Int*. 1999;15:277-9.
- Sheih CP, Li YW, Liao YJ, Huang TS, Kao SP, Chen WJ. Diagnosing the combination of renal dysgenesis, Gartner's duct cyst and ipsilateral mullerian duct obstruction. *J Urol*. 1998;159: 217-22.