

ORIGINAL BREVE

## Fascitis necrosante por *Staphylococcus aureus* resistente a la meticilina adquirido en la comunidad productor de leucocidina de Pantón-Valentine

M. Tobeña Rué<sup>a</sup>, F. Coll Usandizaga<sup>a</sup>, C. García Fontecha<sup>b</sup>, R. Bartolomé Comas<sup>c</sup> y F.A. Moraga Llop<sup>d,\*</sup>

<sup>a</sup>Servicio de Pediatría, Hospital Universitario Vall d'Hebron, Universidad Autónoma de Barcelona, Barcelona, España

<sup>b</sup>Servicio de Traumatología, Hospital Universitario Vall d'Hebron, Universidad Autónoma de Barcelona, Barcelona, España

<sup>c</sup>Servicio de Microbiología, Hospital Universitario Vall d'Hebron, Universidad Autónoma de Barcelona, Barcelona, España

<sup>d</sup>Unidad de Enfermedades Infecciosas Pediátricas, Hospital Universitario Vall d'Hebron, Universidad Autónoma de Barcelona, Barcelona, España

Recibido el 6 de octubre de 2008; aceptado el 27 de noviembre de 2008

Disponible en Internet el 5 de marzo de 2009

### PALABRAS CLAVE

Fascitis necrosante;  
*Staphylococcus aureus*;  
Resistencia a la  
meticilina;  
*Staphylococcus aureus* resistente a la  
meticilina adquirido  
en la comunidad;  
Epidemiología  
molecular;  
Leucocidina de  
Pantón-Valentine;  
Tratamiento  
antimicrobiano

### Resumen

El *Staphylococcus aureus* resistente a la meticilina adquirido en la comunidad (SARM-AC) es actualmente un microorganismo emergente en todo el mundo, que puede producir infecciones cutáneas y de partes blandas, algunas de éstas graves, como la fascitis necrosante, además de neumonía y osteomielitis.

A continuación se presenta un caso de fascitis necrosante en un niño de 14 meses de edad, que se confirmó mediante resonancia magnética, producido por SARM-AC productor de leucocidina de Pantón-Valentine. La evolución clínica fue buena después del tratamiento quirúrgico precoz y de la administración de clindamicina por vía intravenosa durante 2 semanas. En este trabajo se revisan los aspectos microbiológicos y las pautas de tratamiento de estas infecciones.

© 2008 Asociación Española de Pediatría. Publicado por Elsevier España, S.L. Todos los derechos reservados.

\*Autor para correspondencia.

Correo electrónico: fmoraga@acmcb.es (F.A. Moraga Llop).

**KEYWORDS**

Necrotizing fasciitis;  
*Staphylococcus aureus*;  
 Community-Acquired  
*Staphylococcus aureus*;  
 Methicillin-Resistant;  
 Molecular epidemiology;  
 Panton-Valentine leukocidin;  
 Antibiotic treatment

### Necrotizing fasciitis due to community-acquired panton-valentine leukocidin methicillin resistant *Staphylococcus aureus*

**Abstract**

Community-Acquired Methicillin-Resistant *Staphylococcus aureus* (CA-MRSA) is a worldwide emerging pathogen that is able to produce serious skin and soft-tissue infections such as necrotizing fasciitis, as well as pneumonia and osteomyelitis. We present a 14 month child with necrotizing fasciitis, confirmed by magnetic resonance imaging, produced by CA-MRSA Panton-Valentine leukocidin producer. The clinical outcome was good after early surgical treatment and the administration of intravenous clindamycin for two weeks. We review microbiological aspects and treatment guidelines of these infections.

© 2008 Asociación Española de Pediatría. Published by Elsevier España, S.L. All rights reserved.

**Introducción**

Los cambios epidemiológicos observados en los últimos años respecto a las infecciones producidas por *Staphylococcus aureus* son un hecho de importancia clínica y terapéutica, de gran trascendencia en la salud pública. Se observan con mayor frecuencia en la población pediátrica. En los últimos 10 años, se ha producido la emergencia de infecciones por *S. aureus* resistente a la meticilina adquirido en la comunidad (SARM-AC) en sujetos sin factores de riesgo conocidos y que no tienen relación con el sistema sanitario, en diferentes países (en especial en Estados Unidos). En 1998 Herold et al<sup>1</sup>, y un año después los Centers for Disease Control and Prevention<sup>2</sup>, publicaron las primeras descripciones en niños. Las infecciones más frecuentes se localizan en la piel y en las partes blandas, como en la primera serie pediátrica publicada en España en 2006<sup>3</sup>.

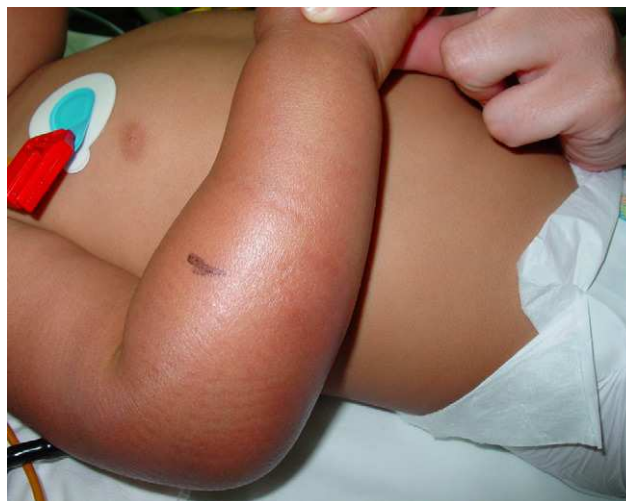La fascitis necrosante es una infección de partes blandas, rápidamente progresiva, que afecta a la piel, al tejido celular subcutáneo, a la fascia superficial y, ocasionalmente, a la fascia profunda; esta infección produce una necrosis hística con grave toxicidad sistémica. Se trata de una infección poco frecuente en los niños (de 10 a 12 casos al año en España) pero con una elevada mortalidad<sup>4</sup>. La etiología es generalmente polimicrobiana (del 70 al 80% de los casos por microorganismos aerobios y anaerobios); *Streptococcus pyogenes* es el más frecuente<sup>5</sup>. El *S. aureus* causa aproximadamente un 70% de las infecciones cutáneas y de partes blandas en el niño, y suele encontrarse asociado a *S. pyogenes* como causa de fascitis<sup>4</sup>, pero raramente es el único microorganismo.

A continuación se presenta el caso clínico de un niño de 14 meses con una fascitis necrosante por SARM-AC productor de leucocidina de Panton-Valentine, tratado con clindamicina por vía intravenosa y drenaje quirúrgico, con buena evolución clínica.

**Observación clínica**

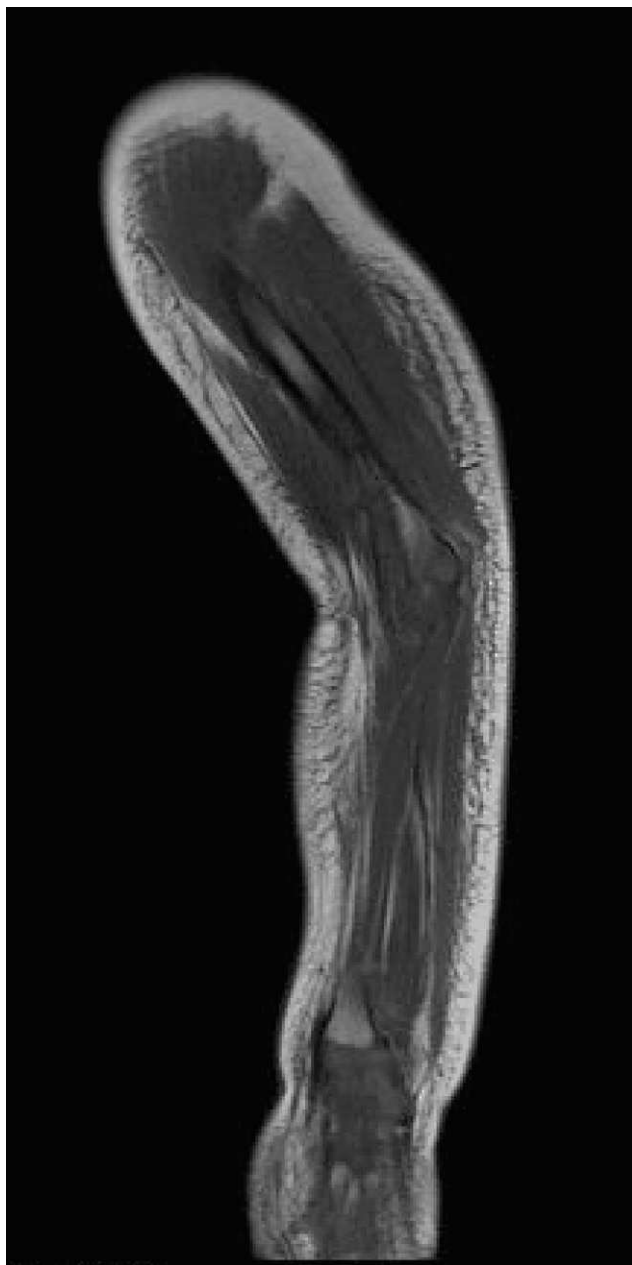
Varón de 14 meses de edad, nacido en España, hijo de padres ecuatorianos, sin antecedentes patológicos de

interés, que presenta tumefacción dolorosa del brazo derecho y fiebre de 48 h de evolución. Los padres refieren el antecedente de una picadura de insecto en el brazo 2 días antes. En la exploración clínica destaca la presencia de fiebre elevada (temperatura axilar de 39 °C), irritabilidad y lesión en el antebrazo derecho caracterizada por edema circular, dolor, calor y escaso eritema que se extiende desde la mano hasta el pliegue antecubital, con una zona más eritematosa en la cara lateral (fig. 1). Se le diagnostica celulitis y se inicia antibioticoterapia intravenosa con dosis de 100 mg/kg/día de amoxicilina con ácido clavulánico. Los resultados del análisis de sangre son hemoglobina de 12,3 g/dl, hematocrito del 38,3%, recuento de leucocitos de  $11,4 \times 10^9/l$  (el 2% son metamielocitos, el 13% son bandas, el 58% son segmentados, el 13% son linfocitos, el 14% son monocitos), recuento de plaquetas de  $315 \times 10^9/l$  y proteína C reactiva (PCR) de 13 mg/dl. Las pruebas de coagulación y de funcionalismo hepático y renal son normales. El hemocultivo es negativo.



**Figura 1** Lesión caracterizada por edema circular, dolor, calor y eritema que se extiende desde la mano hasta el pliegue antecubital.

A las 12 h del ingreso el niño empeora y se aprecia mal estado general, extensión de la tumefacción cutánea hasta la región deltoidea, aumento del dolor al tacto y elevación de la PCR a 32 mg/dl. Ante la sospecha clínica de fascitis necrosante, se amplía el espectro antibacteriano del tratamiento con clindamicina y se realiza una resonancia magnética; ésta muestra en el dorso del antebrazo una extensa colección subcutánea en relación con la fascia muscular, con hipercaptación y afectación entre los grupos musculares, que sugiere la presencia de fascitis (fig. 2). Se realiza intervención quirúrgica con abordaje dorsal del antebrazo, previa extracción de una muestra de pus del absceso para cultivo y tinción de Gram. Tras limpiar con suero fisiológico y raspar el tejido subcutáneo necrosado y la



**Figura 2** Resonancia magnética: colección subcutánea en íntima relación con la fascia muscular en el dorso del antebrazo, con hipercaptación de ésta.

fascia, se dejan puntos de aproximación y un drenaje subcutáneo. En el cultivo se aísla *S. aureus* resistente a penicilina y oxacilina, y sensible a ciprofloxacino, clindamicina, cotrimoxazol, eritromicina, gentamicina, linezolid, rifampicina, teicoplanina, tobramicina y vancomicina. Se mantiene monoterapia con clindamicina intravenosa durante 14 días. Los estudios de frotis nasal y cutáneos son negativos; el estudio inmunitario (inmunoglobulinas, complemento y subpoblaciones linfocitarias) es normal.

La detección de la resistencia a la meticilina de esta cepa de *S. aureus* se realiza mediante el método de difusión en agar, con discos de oxacilina (5 µg) y cefoxitina (30 µg) (Neo-Sensitabs<sup>®</sup>; Rosco Diagnostica); la detección del gen *mecA* se realiza con las técnicas de aglutinación con látex (Slidex<sup>®</sup> MRSA Detection, bioMérieux) y la de reacción en cadena de la polimerasa se realiza con los cebadores de nitrógeno ureico corporal 1 y 2, *mecA1* y *mecA2*. Mediante esta técnica se detecta que la cepa es productora de leucocidina de Panton-Valentine. La investigación de anaerobios, tanto en el hemocultivo como en el pus del absceso, es negativa.

La evolución del niño es favorable, con rápida disminución de la neutrofilia y los reactantes de fase aguda. Se realizan revisiones quirúrgicas y lavados diarios con suero fisiológico hasta que desaparece el tejido necrótico y se inicia la formación de tejido de granulación. En revisiones posteriores se observa una extensa cicatriz que se extiende desde la muñeca hasta el codo, sin que se aprecie déficits motores ni sensitivos.

## Discusión

La definición epidemiológica de SARM-AC se refiere a una cepa de *S. aureus* resistente a la meticilina (SARM) que se aísla en un paciente ambulatorio o en las primeras 48 h de ingreso en el hospital, sin historia en el año precedente de infección o colonización por SARM ni antecedentes de hospitalización o ingreso en un centro sociosanitario de larga estancia, de diálisis o cirugía, y que no es portador de un dispositivo intravascular o percutáneo<sup>6</sup>. Estudios recientes muestran un aumento del número de infecciones causadas por SARM-AC, sobre todo en Estados Unidos, localizadas preferentemente en la piel y las partes blandas; algunas de éstas son graves, como la fascitis necrosante, y también de otras infecciones, como la neumonía necrosante, la osteomielitis y el síndrome del shock tóxico<sup>6-9</sup>.

Las características microbiológicas de los SARM-AC incluyen la presencia del gen *mecA*, que forma parte de un islote genómico conocido como *Staphylococcal Cassette Chromosome mec* (SCCmec), que es el causante de la resistencia a la meticilina. Este gen codifica una nueva proteína ligada a la penicilina (PBP): la PBP-2a o PBP-2', con actividad transpeptidasa y muy baja afinidad por los antibióticos betalactámicos, por lo que estas cepas deben considerarse resistentes a estos antiinfecciosos. Hay 5 tipos de SCCmec, el IV y el V en SARM-AC y el I, el II y el III en SARM hospitalario. Las cepas de SARM-AC son sensibles a los antibióticos no betalactámicos, como clindamicina, cotrimoxazol, tetraciclinas, fluoroquinolonas, aminoglucósidos y macrólidos; esta característica las diferencia de los SARM adquiridos en el hospital, que suelen ser

multirresistentes<sup>6,10</sup>. Este hecho es importante ya que, al menos por ahora, permite establecer la sospecha de SARM-AC; sin embargo, también se han observado SARM-AC con resistencia adicional a la eritromicina. Otra característica de estas cepas es la de poseer distintos factores de virulencia, en especial la leucocidina de Pantón-Valentine, una toxina que ocasiona necrosis hística así como formación de abscesos, y que contribuye a la gravedad de estas infecciones (sobre todo de las cutáneas y de la neumonía), aunque hay cierta controversia respecto a la confirmación de lo observado en el modelo animal. En el SARM nosocomial la producción de leucocidina de Pantón-Valentine es menos frecuente (inferior al 5% de las cepas)<sup>6,10</sup>. Otros factores de virulencia se han identificado en el SARM-AC; los péptidos citolíticos de modulina soluble en fenol y el elemento móvil catabólico de arginina se han descrito recientemente como determinantes de gravedad en estas infecciones.

Las manifestaciones clínicas de la fascitis necrosante pueden ser inespecíficas en la fase inicial, lo que suele retrasar el diagnóstico y el tratamiento, y con esto empeorar el pronóstico. El diagnóstico debe considerarse ante cualquier infección de partes blandas acompañada de signos de toxicidad sistémica y de edema, incluso en ausencia de fiebre y leucocitosis. En la sintomatología local destacan la presencia de dolor desproporcionado a las manifestaciones cutáneas, edema y eritema con áreas de anestesia, así como una piel con «buen aspecto» al inicio, pero con aparición posterior de ampollas. El tejido subcutáneo se muestra pálido a la exploración quirúrgica y se despegue con facilidad de la fascia, que es una característica indicativa de fascitis necrosante.

Los factores predisponentes en el niño son la varicela, la onfalitis, la comorbilidad o la inmunosupresión (diabetes mellitus, neoplasias, infección por el virus de la inmunodeficiencia humana) y las lesiones traumáticas o quirúrgicas de las extremidades y el abdomen. Sin embargo, puede aparecer también tras contusiones o quemaduras, y es frecuente el antecedente en la anamnesis de una picadura (de araña en Estados Unidos) por el aspecto rojo de la lesión, en la que se pueden desarrollar áreas necróticas que confunden a veces a enfermos y médicos<sup>11,12</sup>. El diagnóstico requiere un índice alto de sospecha y, al inicio de la enfermedad, es correcto sólo entre un 15 y un 30% de los casos. La celulitis es el diagnóstico erróneo inicial más frecuente (59%)<sup>5</sup>.

En las formas leves y moderadas de las infecciones cutáneas y de partes blandas por SARM-AC, el tratamiento de elección es cotrimoxazol o clindamicina por vía oral; en las formas graves, éstos se utilizan en tratamiento secuencial, de vía intravenosa a oral. La clindamicina sólo se debe utilizar si la cepa es sensible a la eritromicina; si es resistente, hay que descartar una resistencia inducible a la clindamicina, mediante el denominado D-test (zona D en la difusión en disco)<sup>10</sup>.

En las formas graves se utilizará clindamicina o vancomicina por vía intravenosa; si hay sepsis, afectación pulmonar o infecciones multifocales, hay que administrar vancomicina. Cuando el sujeto tiene insuficiencia renal o se observa fracaso terapéutico con la vancomicina, se recomienda daptomicina o linezolid; la primera si hay bacteriemia asociada y el segundo si también hay afectación pulmonar. El linezolid tiene la ventaja de su administración oral, pero

**Tabla 1** Antibioticoterapia en las infecciones por *Staphylococcus aureus* resistente a la meticilina adquirido en la comunidad

Vía oral	Vía parenteral
Cotrimoxazol	Clindamicina
Clindamicina	Vancomicina
Tetraciclinas (doxiciclina, minociclina)	Teicoplanina
Ciprofloxacino	Linezolid
Linezolid	Daptomicina
Rifampicina con ácido fusídico	Tigeciclina
	Quinupristina y dalfopristina
	Rifampicina con ácido fusídico
	Antiinfecciosos no comercializados*

\*Glucopéptidos: dalbavancina, telavancina y oritavancina; cefalosporinas de amplio espectro: ceftobiprole y ceftaroline; otros antibacterianos: iclaprim.

no se recomienda si hay bacteriemia junto con la infección cutánea<sup>13-19</sup>. La clindamicina, el linezolid y el ácido fusídico inhiben la producción de leucocidina de Pantón-Valentine y otros factores de virulencia de los SARM<sup>16</sup>.

Si se sospecha una fascitis necrosante debe iniciarse antibioticoterapia empírica para microorganismos aerobios y anaerobios. La pauta inicial es una cefalosporina de tercera generación asociada a otro antimicrobiano con actividad frente a anaerobios (clindamicina o metronidazol)<sup>5</sup>. En la fascitis por *S. pyogenes* se utiliza la asociación de penicilina G sódica y clindamicina. Si se sospecha una fascitis por SARM-AC, el tratamiento recomendado es clindamicina, vancomicina, linezolid, daptomicina o tigeciclina. Otros antiinfecciosos, todavía en investigación, podrán ser en un futuro alternativas en el tratamiento de las infecciones graves de piel y de partes blandas, incluidas las producidas por SARM y SARM-AC (tabla 1)<sup>13-19</sup>.

Además del tratamiento antibiótico, es fundamental realizar una exploración quirúrgica precoz, con una resección amplia de los tejidos necróticos. La tomografía computarizada y la resonancia magnética ayudan a delimitar la extensión lesional y también son de gran utilidad para el diagnóstico diferencial entre celulitis y fascitis.

Diversos estudios proponen el uso de dosis elevadas de inmunoglobulina polivalente por vía intravenosa como tratamiento coadyuvante de la fascitis debido a su poder neutralizante de los superantígenos bacterianos<sup>10,20</sup>. La cámara hiperbárica no suele usarse en niños<sup>10</sup>. El tratamiento quirúrgico precoz es el único medio que permite modificar el pronóstico de la enfermedad.

Las medidas de control para evitar la diseminación hospitalaria del SARM-AC son el aislamiento de contacto del enfermo hasta no disponer de 3 cultivos seriados negativos. En los sujetos con infecciones cutáneas leves que permanecen en su domicilio, se extremarán las medidas de higiene, en especial de manos, y se cubrirá la lesión con un apósito. El cribado de los contactos comunitarios para la identificación de portadores no se recomienda, excepto en



situación de brote. La descolonización sólo está indicada en sujetos con infecciones recurrentes o en casos de brotes, y se realizará con mupirocina nasal y lavado de la piel con jabón de clorhexidina durante 5 días. En sujetos con recurrencias o si el *S. aureus* es resistente a la mupirocina, se utilizará ácido fusídico local y cotrimoxazol oral durante 7 días<sup>11,17</sup>.

## Agradecimientos

Al doctor Ignasi Barber por su ayuda en el diagnóstico por la imagen del enfermo.

## Bibliografía

1. Herold BC, Immergluck LC, Maranan MC, Lauderdale DS, Gaskin RE, Boyle-Vavra S, et al. Community-acquired methicillin-resistant *Staphylococcus aureus* in children with no identified predisposing risk. *JAMA*. 1998;279:593–8.
2. CDC. Four pediatric deaths from community-acquired methicillin-resistant *Staphylococcus aureus*—Minnesota and North Dakota, 1997–1999. *MMWR*. 1999;48:707–10.
3. Broseta A, Chaves F, Rojo P, Otero JR. Emergencia de un clon de *Staphylococcus aureus* resistente a meticilina de origen comunitario en la población pediátrica del sur de Madrid. *Enferm Infecc Microbiol Clin*. 2006;24:31–5.
4. Azkarate B, Von Wichmann de Miguel MA, Arruabarrena I, Martín Rodríguez FJ, Izquierdo JM, Rodríguez Arrondo F. Fascitis necrosante por *Streptococcus pyogenes* en dos pacientes previamente sanos. *Enferm Infecc Microbiol Clin*. 2002;20:173–5.
5. Cidoncha E, Urbano J, Marañón R, Rodríguez R, Aritmendi C, Parente A, et al. Fascitis necrosante por *Streptococcus pyogenes*. *An Pediatr (Barc)*. 2006;64:167–9.
6. Chaves F, Daskalaki M, Otero JR. Epidemiología de las infecciones por grampositivos multirresistentes. *Enferm Infecc Microbiol Clin*. 2008;26(Supl 2):4–12.
7. Gorwitz RJ. A review of community-associated methicillin-resistant *Staphylococcus aureus* skin and soft tissue infections. *Pediatr Infect Dis J*. 2008;27:1–7.
8. Loren G, Perdreau-Remington F, Rieg G, Mehd S. Necrotizing fasciitis caused by community-associated methicillin-resistant *Staphylococcus aureus* in Los Angeles. *N Eng J Med*. 2005;352:1445–53.
9. Luque A, Durán A, Bregada A, Frick A, Gallés C. Osteomielitis aguda y neumonía comunitaria por *Staphylococcus aureus* resistente a meticilina. *An Pediatr (Barc)*. 2008;68:373–6.
10. Pigrau C, Barberán J. Infecciones de piel y partes blandas por grampositivos multirresistentes. *Enferm Infecc Microbiol Clin*. 2008;26(Supl 2):21–30.
11. Gorwitz RJ, Jernigan DB, Powers JH, Jernigan JA, and Participants in the CDC-convened experts' meeting on management of MRSA in the community. Strategies for clinical management of MRSA in the community: Summary of an experts' meeting convened by the Centers for Disease Control and Prevention. 2006. Disponible en: [http://www.cdc.gov/ncidod/dhqp/ar\\_mrsa\\_ca.html](http://www.cdc.gov/ncidod/dhqp/ar_mrsa_ca.html).
12. Moran GJ, Krishnadasan A, Gorwitz RJ, Fosheim GE, McDougal LK, Carey RB, et al. Methicillin-resistant *S. aureus* infections among patients in the emergency department. *N Engl J Med*. 2006;355:666–74.
13. Widmer A. Ceftobiprole: A new option for treatment of skin and soft-tissue infections due to methicillin-resistant *Staphylococcus aureus*. *Clin Infect Dis*. 2008;46:656–8.
14. Fergie J, Purcel K. The treatment of community-acquired methicillin-resistant *Staphylococcus aureus* infections. *Pediatr Infect Dis J*. 2008;27:67–8.
15. Micek ST. Alternatives to vancomycin for the treatment of methicillin-resistant *Staphylococcus aureus* infections. *Clin Infect Dis*. 2007;45:S184–90.
16. Moellering Jr RC. Current treatment options for community-acquired methicillin-resistant *Staphylococcus aureus* infection. *Clin Infect Dis*. 2008;46:1032–7.
17. Kanafani ZA, Fowler Jr VG. *Staphylococcus aureus* infections: New challenges from an old pathogen. *Enferm Infecc Microbiol Clin*. 2006;24:182–93.
18. Stryjewski ME, Chambers HF. Skin and soft-tissue infections caused by community-acquired methicillin-resistant *Staphylococcus aureus*. *Clin Infect Dis*. 2008;46:368–77.
19. Paintsil E. Pediatric community-acquired methicillin-resistant *Staphylococcus aureus* infection and colonization: trends and management. *Curr Opin Pediatr*. 2007;19:75–82.
20. Darenberg J, Ihendyane N, Sjölin J, Aufwerber E, Haidl S, Follin P, et al. Intravenous immunoglobulin G therapy in streptococcal toxic shock syndrome: A European randomized, double-blind, placebo-controlled trial. *Clin Infect Dis*. 2003;37:333–40.