

La evolución fue favorable, manteniéndose la antibioterapia durante 10 días y recibiendo el alta a los 24 días de vida con exploración física normal. Las ecografías cerebrales seriadas fueron normales y el desarrollo psicomotor a los 12 meses de vida no muestra déficit.

Los primeros casos de infección neonatal por *E. sakazakii* fueron publicados en 1961⁴. La bibliografía internacional recoge hasta la fecha aproximadamente 70 casos de infección sistémica neonatal por *E. sakazakii*, ninguno de los cuales se ha publicado en nuestro país⁵⁻⁷.

Aunque no se ha identificado, se admite la existencia de una fuente de infección para recién nacidos, distinta a los preparados alimenticios en polvo^{2,6}. Se han descrito infecciones por *E. sakazakii* en recién nacidos, que al igual que nuestro paciente, no consumieron preparados en polvo⁸. Tampoco se ha demostrado la transmisión horizontal, a pesar del aislamiento de *E. sakazakii* en orina y heces de lactantes asintomáticos durante un brote en una UCIN². Así mismo, el aislamiento ocasional de este germen en secreciones vaginales, no ha sido suficiente para postular una transmisión vertical⁹.

La contaminación del equipo utilizado en la manipulación de preparados lácteos, también se ha relacionado como causa de algún brote, si bien en nuestro caso no hemos podido identificar fallos en los procedimientos de preparación del producto. Siguiendo las recomendaciones internacionales utilizamos preparados líquidos para lactantes y se siguen estrictamente las directrices para la manipulación de otros productos en polvo.

Se desconocen los factores que determinan la virulencia y la patogenicidad del *E. sakazakii*, pero se han descrito diferentes cepas de este germen según la producción de una endotoxina implicada en la patogenicidad. El estómago de los recién nacidos, sobre todo prematuros, es menos ácido, lo cual favorecería la supervivencia de este germen pese a que el nivel de contaminación intrínseca de los preparados sea muy bajo¹⁰.

**A. Aguirre Conde, A. Pérez Legorburu,
I. Echániz Urcelay, Z. Hernando Zárate
y J.K. Arrate Zugazabeitia**

Unidad Neonatal. Servicio de Pediatría.
Hospital de Basurto. Bilbao. España.

Correspondencia: Dra. A. Aguirre Conde.
Unidad Neonatal. Hospital de Basurto.
Avda. Montevideo, 18. 48013 Bilbao. España.
Correo electrónico: aguirre@hbas.osakidetza.net

BIBLIOGRAFÍA

- Informe de la reunión de la OMS y la FAO. *Enterobacter sakazakii* y otros microorganismos en los preparados en polvo para lactantes. Genève; 2004. Disponible en: ftp://ftp.fao.org/es/esn/jemra/mra6_es.pdf
- Biering G, Karlsson S, Clark NC, Karlsson, Jonsdóttir KE, Ludvigsson P, et al. Three cases of neonatal meningitis caused by *Enterobacter sakazakii* in powdered milk. *J Clin Microbiol.* 1989;27:2054-6.
- CDC. *Enterobacter sakazakii* infections associated with the use of powdered infant formula-Tennessee, 2001. *MMWR.* 2002;51:297-300.
- Urmenyi AM, Franklin AW. Neonatal death from pigmented coliform infection. *Lancet.* 1961;1:313-5.
- Drudy D, Mullane NR, Quinn T, Wall PG, Fanning S. *Enterobacter sakazakii*: An emerging pathogen in powdered infant formula. *Clin Infect Dis.* 2006;42:996-1002.
- López Sastre JB, Coto Cotallo D, Fernández Colomer B; Grupo de Hospitales Castrillo. Neonatal sepsis of nosocomial origin: An epidemiological study from the "Grupo de Hospitales Castrillo". *J Perinat Med.* 2002;30:149-57.
- Lai KK. *Enterobacter sakazakii* infections among neonates, infants, childrens and adults. *Medicine.* 2001;80:113-22.
- Stoll BJ, Hansen N, Fanarof AA, Lemons JA, for the National Institute of Child Health and Human Development Neonatal Research Network. *Enterobacter sakazakii* is a rare cause of neonatal septicemia or meningitis in VLBW infants. *J Pediatr.* 2004;144:821-3.
- Ongradi J. Vaginal infection by *Enterobacter sakazakii*. *Sex Transm Infect.* 2002;78:467.
- Pagotto FJ, Nazarowec-White M, Bidawid S, Farber JM. *Enterobacter sakazakii*: Infectivity and enterotoxin production *in vitro* and *in vivo*. *J Food Prot.* 2003;66:370-5.

Quilotórax bilateral secundario a fractura vertebral

Sr. Editor:

El quilotórax es una acumulación de líquido linfático en el espacio pleural. Es una patología no infrecuente cuya etiología más común a la edad pediátrica es la cirugía cardiotorácica. Otras causas de quilotórax descritas son tumores, malformaciones, trombosis en el sistema vena cava superior y traumatismos a nivel toracovertebral^{1,2}.

Se presenta el caso de un niño politraumatizado que a las 48 h del ingreso tras iniciar tolerancia oral a líquidos presenta disnea brusca por quilotórax bilateral.

Varón de 10 años de edad, sin antecedentes personales ni familiares de interés que ingresa en UCIP por politraumatismo tras ser arrollado por máquina agrícola. En la exploración física al ingreso destaca: una fractura abierta en tercio proximal de miembro superior izquierdo, una herida abierta con pérdida de sustancia en el tercer dedo de la mano izquierda, edema y deformidad a nivel de rodilla y tobillo derecho y múltiples erosiones en cara y tórax. El resto de la exploración física es normal.

Se realiza TC craneal y radiografía cervical normales. En radiografía de tórax y TC torácica se observa una contusión pulmonar con mínimo derrame pleural izquierdo. En la TC torácica y posterior RM se detecta una fractura a nivel del cuerpo de la segunda vértebra dorsal (D2) con ligero desplazamiento anterior sin compromiso medular (fig. 1). Se realiza radiografía de miembros superiores e inferiores donde se visualiza: una fractura oblicua desplazada de tercio medio del húmero izquierdo, una fractura proximal y distal de tibia y peroné derechos y una fractura falange distal del tercer dedo de la mano izquierda.

Se interviene bajo anestesia general de la fractura desplazada de húmero izquierdo. Tras extubación presenta leve polipnea con sa-

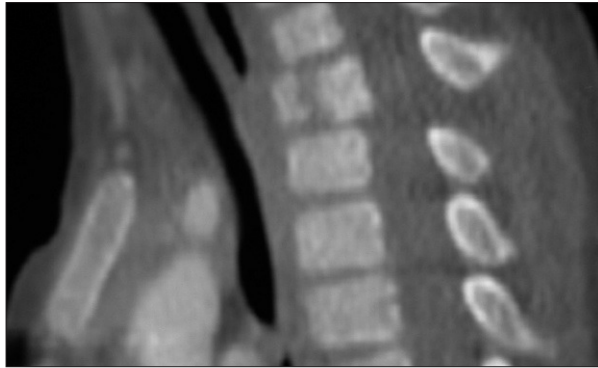


Figura 1. TC torácica: fractura vertebral del cuerpo anterior de D2.

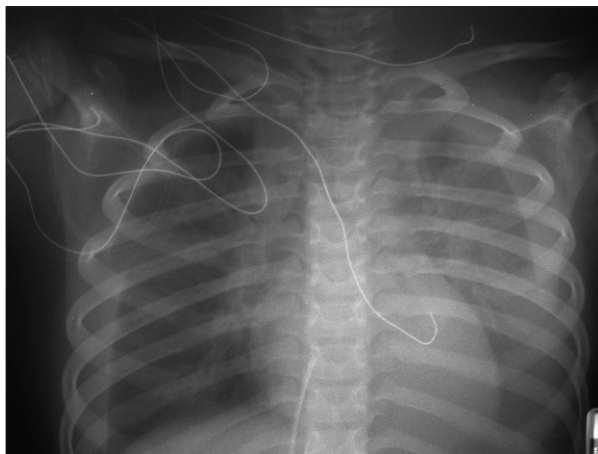


Figura 2. Radiografía tórax mostrando imagen de derrame pleural bilateral.

turación de oxígeno basal normal. A las 12 h postextubación inicia tolerancia oral con agua y zumos, presenta de forma progresiva en las siguientes 3-4 h, dificultad respiratoria con disociación toracoabdominal importante. Se realiza radiografía de tórax urgente (fig. 2) donde se aprecia un derrame pleural bilateral significativo que se confirma con ecografía torácica.

Ante la sospecha de hemotórax bilateral se realiza toracocentesis con posterior inserción de tubos de drenaje bilaterales. El líquido pleural presenta un aspecto hemático-lechoso. Bioquímica y citología del líquido pleural: 1.730 leucocitos/ μ l (75% mononucleares), hematíes 250.000/ μ l, glucosa 100 mg/dl; proteínas 2,8 g/dl, colesterol 63 mg/dl, triglicéridos 1.175 mg/dl. En las primeras 24 h drenan 900 ml de líquido pleural quiloso (400 ml del drenaje derecho y 500 ml del izquierdo). Se retiran tubos de drenaje al cuarto y sexto día de su inserción. Se decide mantener al paciente durante 7 días con nutrición parenteral exclusiva y posteriormente alimentación oral con dieta pobre en grasas. La evolución clínica y radiológica es favorable sin mostrar recidiva posterior del quilotórax.

El conducto torácico tiene su origen en la cisterna de Pecquet a nivel de la cara anterior de L2-L3 vértebras lumbares y desde aquí asciende oblicuamente hacia la izquierda por la cara anterior de las vértebras hasta desembocar en la unión de la subclavia izquierda con la yugular interna. Dependiendo del nivel en el que se produce la lesión del conducto torácico el quilotórax puede ser derecho, izquierdo o bilateral³⁻⁵. Conociendo

la relación del conducto torácico con los cuerpos vertebrales, es probable que la lesión del conducto torácico en nuestro paciente se produjera a nivel de la fractura del cuerpo de D2 antes de situarse el conducto totalmente en el lado izquierdo. El quilotórax de etiología traumática es de origen iatrogénico en el 80% de los casos; dentro de los asociados a traumatismo no iatrogénicos se han descrito casos por heridas penetrantes en cuello, tórax, abdomen y por traumatismos cerrados a nivel toracoabdominal^{4,5}. En estos casos puede ocurrir que la lesión del conducto torácico se detecte cuando el paciente inicie la alimentación oral. El conducto torácico moviliza 200 ml/h de linfa en un adulto y la sola ingesta de agua puede aumentar el flujo de linfa⁶ tal como ocurrió en nuestro paciente en el que detectamos la lesión del conducto torácico por el empeoramiento respiratorio brusco tras 4 h de ingesta oral de agua y zumos.

En cuanto al manejo del paciente, dado a que la simple ingesta de líquidos por vía oral había desencadenado el quilotórax, optamos por seguir un tratamiento conservador^{7,8} manteniendo al paciente durante una semana con nutrición parenteral y iniciándose posteriormente de forma progresiva alimentación enteral pobre en grasas. Debido a la posibilidad de recidiva del quilotórax el paciente se mantuvo con dieta baja en grasas durante un mes. Tras finalizar este período no se produjeron recurrencias del derrame pleural, encontrándose el paciente asintomático desde el punto de vista respiratorio.

M.ªM. Ballesteros García,

M.ªC. Escudero Canto,

I. Cuartero del Pozo,

M. Baquero Cano y E. Gil Pons

Hospital General Universitario de Albacete.

UCI Pediátrica. Albacete. España.

Correspondencia: Dra. M.ªM. Ballesteros García.

Avda. de la Estación, 6, 6.ºD. 02001 Albacete. España.

Correo electrónico: mdballesteros@sescam.jccm.es

BIBLIOGRAFÍA

1. Doerr CH, Allens MS, Nichols FC. Etiology of chylothorax in 203 patients. *Mayo Clin Proc.* 2005;80:867-70.
2. Beghetti M, La Scala G, Belli D, Bugmann PH, Kalangos A, Le Coultre C. Etiology and management of pediatric chylothorax. *J Pediatr.* 2000;136:653-8.
3. Prakash UB. Chylothorax and pseudochylothorax. *Eur Respir Mon Ch.* 2002;16:249-65.
4. Jenkins JL, Dillard F, Shesser R. Tension Chylothorax caused by occult trauma. *Am J Emerg Med.* 2004;22:321-2.
5. Silen ML, Weber. TR. Management of thoracic duct injury associated with fracture-dislocation of the spine following blunt trauma. *J Trauma Injury Infection Crit Care.* 1995;39:1185-7.
6. Merrigan BA, Winter DC, O'Sullivan GC. Chylothorax. *Br J Surg.* 1997;84:15-20.
7. Buttiker V, Fanconi S, Burger R. Chylothorax in children: Guidelines for diagnosis and management. *Chest.* 1999;116:682-7.
8. Cormack B, Wilson NJ, Finucane K, West TM. Use of monogen for pediatric postoperative chylothorax. *Ann Thorac Surg.* 2004; 77:301-5.