

# Displasia renal multiquística unilateral y megacaliosis contralateral. Una asociación inusual

R. Perera Soler, A.P. Ruiz González, N. Molini Menchón y V.M. García Nieto

Unidad de Nefrología Pediátrica. Hospital Nuestra Señora de la Candelaria. Santa Cruz de Tenerife. España.

La dilatación de vías urinarias no siempre es sinónimo de obstrucción. Es conocido que existen malformaciones con aparente hidronefrosis en las que el flujo de la orina no está interrumpido. Por otra parte, con cierta frecuencia, se observa que en un mismo paciente pueden coexistir dos o más malformaciones distintas de vías urinarias. Se presenta un caso clínico en el que coexistían una displasia renal multiquística unilateral y una megacaliosis contralateral, asociada a un megauréter segmentario distal ipsolateral. Esta asociación es inusual en la literatura médica.

A pesar de ello, la función glomerular renal es normal y existe, únicamente, un ligero defecto de la capacidad de concentración renal.

**Palabras clave:**

*Displasia renal multiquística. Megacaliosis. Defecto de la capacidad de concentración renal.*

**UNILATERAL MULTICYSTIC DYSPLASTIC KIDNEY AND CONTRALATERAL MEGALYCOSIS. AN UNUSUAL ASSOCIATION**

Dilation of the genitourinary tract is not always synonymous with obstruction. It is well known that malformations with apparent hydronephrosis and normal urinary flow can exist. In addition, two or more distinct malformations of the genitourinary tract can coexist in the same patient. We present a case of coexistence of a unilateral multicystic dysplastic kidney and contralateral megacalycosis associated with ipsilateral distal segmental megaureter. This association is unusual in the literature.

Glomerular renal function was normal, with only a slight defect of renal concentration capacity.

**Key words:**

*Multicystic dysplastic kidney. Megacalycosis. Defect of the renal concentration capacity.*

**INTRODUCCIÓN**

La displasia renal multiquística es una anomalía relativamente frecuente en el recién nacido. Su incidencia se estima en 1 por cada 4.300 recién nacidos vivos<sup>1,2</sup>.

Se trata de una anomalía del desarrollo en la cual el parénquima renal está virtualmente sustituido por tejido no funcionante, constituido por quistes no comunicados entre sí<sup>1</sup>. Invariablemente, se asocia a atresia ureteral completa o a obstrucción ureteral distal grave que ocurre en la etapa fetal precoz<sup>3</sup>.

Constituye la causa más frecuente de masa abdominal en el recién nacido y la forma más frecuente de enfermedad quística renal en el lactante.

Forma parte de las anomalías displásicas de presentación esporádica, si bien no se ha podido descartar la posible implicación de factores genéticos en su origen<sup>2</sup>.

En la literatura especializada sobre el tema, se describe la asociación de la displasia renal multiquística con otras malformaciones y con otras entidades patológicas, con una frecuencia que varía entre el 10 y el 75% de los casos<sup>1,3,4</sup>. En general, puede asociarse a otras malformaciones urológicas, principalmente, el reflujo vesicoureteral y la estenosis pieloureteral. Comunicamos un caso de displasia renal multiquística y megacaliosis, una asociación muy infrecuente, hasta ahora, en la literatura médica.

**CASO CLÍNICO**

Paciente varón que tiene, en la actualidad, 4 años de edad. En las ecografías realizadas intraútero, se descubrieron quistes en el riñón derecho e hidronefrosis izquierda. El embarazo fue controlado y a término. El peso fue adecuado para la edad gestacional (2.975 g) así como la talla (49 cm). En la exploración neonatal, llamó la atención la presencia de polidactilia en ambas manos. El resto de la exploración física neonatal fue normal.

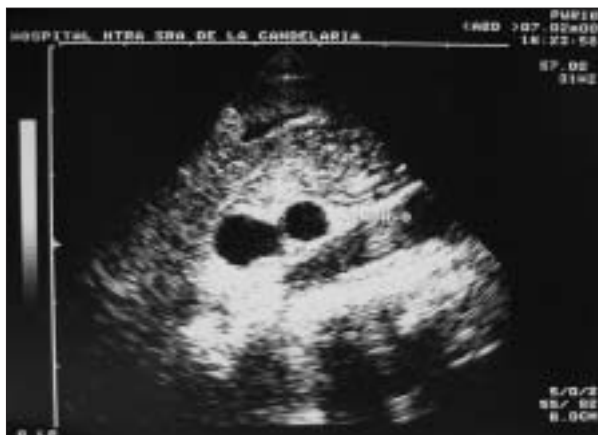*Correspondencia:* Dr. V.M. García Nieto.  
La Rosa, 79, 2.º izqda. 38001 Santa Cruz de Tenerife. España.  
Correo electrónico: vgarcia@comtf.es

Recibido en septiembre de 2003.  
Aceptado para su publicación en enero de 2004.

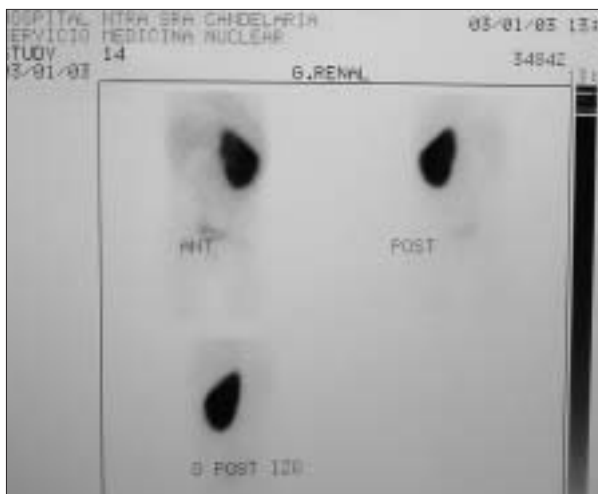
Entre los antecedentes familiares, su madre ha sido diagnosticada de hipercalciuria. Un primo de la madre es portador de un riñón en herradura y tiene, también, hipercalciuria. Un primo del padre ha sufrido cálculos renales.

En la primera ecografía efectuada después de nacer se evidenció una disminución del tamaño del riñón derecho (2,5 cm), con tres imágenes líquidas, sin parénquima renal (fig. 1).

En el estudio gammagráfico realizado con ácido dimercaptosuccínico ( $^{99m}\text{Tc}$ -DMSA) se comprobó anulación funcional de ese riñón (fig. 2) dato que se constató, asimismo, en el renograma realizado con  $\text{MAG-}^{99m}\text{Tc}$ . Por todo ello, se llegó a la conclusión de que el niño era portador de una displasia renal multiquistica derecha.



**Figura 1.** Ecografía renal realizada en los primeros meses de vida. Se evidencia una disminución del tamaño del riñón derecho (2,5 cm) con tres imágenes líquidas, sin constarse parénquima renal.

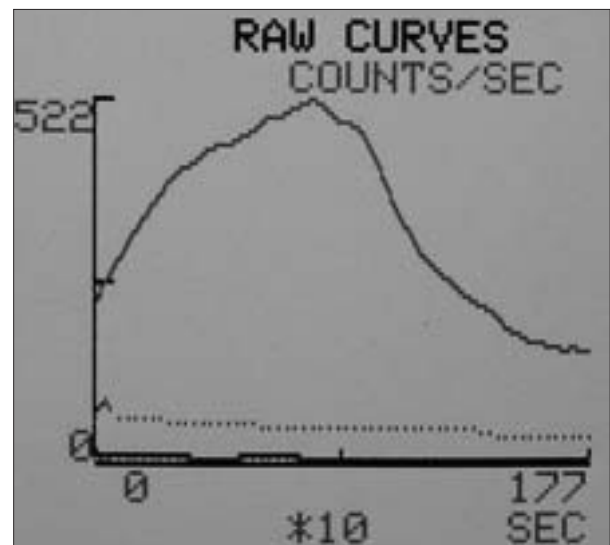


**Figura 2.** Gammaografía renal realizada con ácido dimercaptosuccínico (DMSA). Anulación funcional del riñón derecho. Riñón izquierdo con función renal normal e hipofijación del trazador en el polo superior.

En la ecografía inicial, se advirtió que el otro riñón, el izquierdo, medía 6,4 cm. Era aparentemente hidronefrótico y el uréter estaba dilatado y tortuoso hasta la vejiga. La cistouretrografía miccional fue normal. El estudio gammagráfico inicial, realizado con DMSA, fue normal. En el segundo estudio, se apreció una hipofijación del trazador en el polo superior izquierdo, sin signos de pielonefritis aguda (fig. 2). La apariencia constatada en el renograma fue que ese riñón estaba aparentemente hidronefrótico, junto con una dilatación ureteral izquierda de carácter no obstructivo (fig. 3). Se solicitó una urografía intravenosa, donde se evidenciaron megacálculos, pelvis renal de tamaño normal y dilatación del uréter terminal (megauréter segmentario) (fig. 4).

Durante todo el período de seguimiento, la función renal ha sido normal. En las determinaciones bioquímicas séricas se obtuvieron los siguientes resultados: creatinina, 0,25 mg/dl (filtrado glomerular según la fórmula de Schwartz, 103 ml/min/173 m<sup>2</sup>). El cociente entre las concentraciones urinarias de microalbúmina y creatinina (1,14  $\mu\text{g}/\mu\text{mol}$ ) fue normal. La osmolalidad urinaria máxima obtenida tras estimulación con desmopresina estaba discretamente disminuida (701 mOsm/kg). El hemograma y el perfil bioquímico fueron normales.

Durante su seguimiento hasta los 4 años de edad, el paciente no ha presentado incidencias de interés y mantiene un buen desarrollo ponderoestatural, en ausencia de infecciones urinarias. Se ha constatado un adecuado crecimiento renal izquierdo, con persistencia de las caliectasias y con función renal normal, salvo el pequeño defecto de la capacidad de concentración. Únicamente ha requerido un ingreso por una bronconeumonía que se resolvió sin problemas.



**Figura 3.** Renograma diurético realizado con  $\text{MAG-}^{99m}\text{Tc}$ . No existen datos de obstrucción de la vía urinaria en el riñón izquierdo.

## DISCUSIÓN

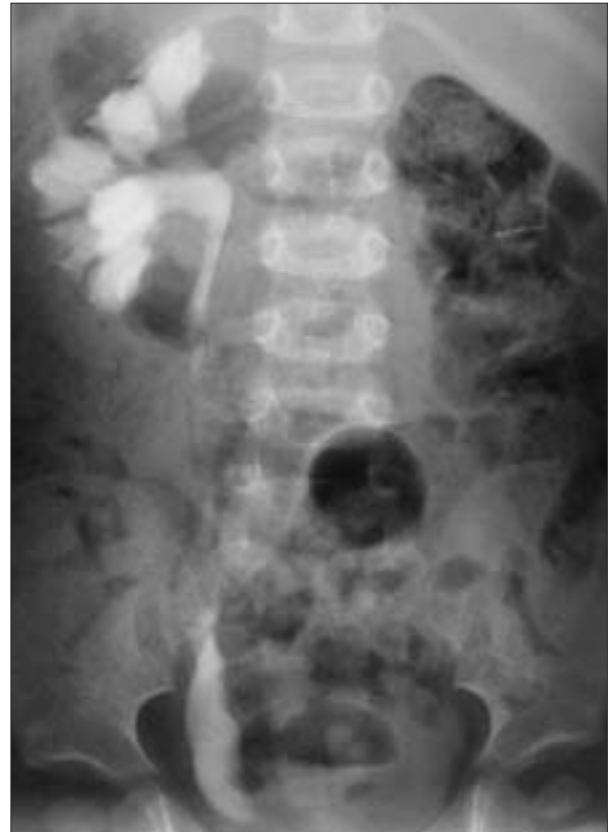La displasia renal multiquistica se asocia con otras malformaciones urológicas mayores como el reflujo vesicoureteral, la estenosis pieloureteral o el riñón en herradura. En la tabla 1, se muestran los resultados elaborados en varias series<sup>5-9</sup>. Recientemente, Abidari et al<sup>10</sup> han publicado un estudio longitudinal de seguimiento del tamaño renal contralateral en una serie de 48 pacientes diagnosticados de displasia renal multiquistica. Doce de ellos (25%) tenían una anomalía renal contralateral, una de las cuales era una megacaliosis. En el citado artículo no se citan datos clínicos ni analíticos de ese paciente<sup>10</sup>. No tenemos constancia de que esa asociación se haya descrito en alguna otra ocasión en la literatura médica.

La megacaliosis o hipoplasia medular fue descrita por Antonio Puigvert en el año 1963 para denominar a una situación caracterizada por el incremento en número y tamaño de todos los cálices de la unidad renal, de naturaleza no obstructiva y no evolutiva<sup>11,12</sup>. Es una anomalía infrecuente, generalmente unilateral y más frecuente en varones.

Aunque su patogenia no está aclarada, se trata de una dismorfogénia de las pirámides de Malpighi, en la que la hipoplasia piramidal altera la forma del cáliz aumentando su tamaño y volumen<sup>11</sup>. En concreto, la alteración embriológica afecta a la quinta división craneal del tubo de Kúpffer, a partir de la cual se formarán los tubos colectores de Bellini. Éstos se desarrollarán incompletamente, por lo que la pirámide se adaptará a la cortedad de aquéllos, reduciéndose a una "lengüeta" aplanada interpuesta entre la cortical del riñón y la cavidad del cáliz<sup>12</sup>. La hipoplasia medular condicionará la dilatación calicial<sup>11-13</sup>.

Carece de sintomatología clínica específica, y constituye un hallazgo casual en el curso de los exámenes radiológicos destinados a catalogar a un paciente con hematuria macroscópica, infección urinaria o litiasis renal. En los últimos años, como en nuestro paciente, ha empezado a diagnosticarse más precozmente al detectarse las dilataciones caliciales en las ecografías realizadas intraútero<sup>14</sup>.

En la bibliografía se ha descrito la asociación de megacaliosis con estenosis de la unión pieloureteral<sup>15</sup> y con doble sistema pieloureteral<sup>16,17</sup>. Es frecuente la asociación



**Figura 4.** Urografía intravenosa. Se aprecia dilatación marcada de los cálices del riñón izquierdo, pelvis renal normal y megaúreter segmentario distal ipsolateral.

con megaúreter segmentario distal ipsolateral, como en nuestro caso<sup>18</sup>.

La asociación con litiasis renal se ha atribuido a la estenosis urinaria y a la disminución del peristaltismo calicial debido a la dilatación. No se ha descrito, en esta entidad, el hallazgo de anomalías metabólicas causantes de litiasis. Los cálculos más prevalentes son los de estruvita y whewellita<sup>19</sup>.

El diagnóstico se establece, sobre todo, mediante la urografía intravenosa, que es característica. Así pues, se

**TABLA 1. Malformaciones urológicas asociadas a la displasia renal multiquistica**

Autor	Número de casos	Prevalencia*	Reflujo vesicoureteral	Estenosis pieloureteral	Riñón en herradura	Varios**
Atiyeh et al <sup>5</sup>	49	19 (39)	9 (18)	6 (12)	–	4 (8)
Sukthankar y Watson <sup>6</sup>	63	–	16 (25)	–	–	–
Karmazyn y Zerim <sup>7</sup>	59	19 (32)	15 (25)	–	–	4 (7)
Kaneko et al <sup>8</sup>	7	4 (57)	3 (42)	–	–	–
Molini y García <sup>9</sup>	20	4 (20)	1 (5)	1 (5)	1 (5)	1 (5)

Los resultados se expresan en número. Las cifras entre paréntesis corresponden al porcentaje.

\*Prevalencia de malformaciones urológicas contralaterales.

\*\*Incluye riñón hipoplásico, megaúreter, estenosis vesicoureteral y ectopia ureteral.

observa un riñón aumentado de tamaño con buena captación de contraste y sin signos de obstrucción, con dilatación generalizada de todos los cálices, que con frecuencia se encuentran aumentados de tamaño y que adoptan una morfología poliédrica con imágenes en aspecto de "mosaico romano".

La ecografía renal anticipa los hallazgos urográficos revelando una marcada ectasia calicial sin dilatación de la pelvis renal.

El estudio gammagráfico demuestra una buena captación del isótopo por parte del parénquima renal, con una curva de eliminación dentro de la normalidad<sup>20</sup>.

La función renal es normal. Únicamente es posible observar una disminución de la capacidad de concentración por la hipoplasia medular, como ocurre en nuestro paciente.

La megacaliosis no requiere tratamiento específico. Es importante tener en cuenta las complicaciones asociadas como la urolitiasis y las infecciones del tracto urinario.

Como se ha indicado, esta entidad debe figurar en el diagnóstico diferencial de la hidronefrosis prenatal.

En fin, en la literatura médica no es extraña la asociación de varias malformaciones renales en un mismo paciente. De hecho, se ha formulado una hipótesis en la que los distintos tipos de malformaciones renales obedecerían a una misma etiología subyacente y, para ello, se ha acuñado el término unificador CAKUT (*congenital anomalies of de kidney and urinary tract*)<sup>21</sup>.

## BIBLIOGRAFÍA

- Mentzer M, Mahan J, Koff S. Multicystic dysplastic kidney. Literature review. *Pediatric Nephrol* 1994;8:113-5.
- Srivastava T, Garola RE, Hellerstein S. Autosomal dominant inheritance of multicystic dysplastic kidney. *Pediatr Nephrol* 1999;13:481-3.
- Thomas D, Fitzpatrick MM. Unilateral multicystic dysplastic kidney. *Arch Dis Child* 1997;77:368-9.
- Jankauskiene A, Dodat H, Deiber M, Rosenberg D, Cochat P. Multicystic dysplastic kidney associated with Waardenburg syndrome type 1. *Pediatr Nephrol* 1997;11:744-5.
- Atiyeh B, Hussmann D, Baunn M. Contralateral renal abnormalities in multicystic dysplastic kidney disease. *J Pediatr* 1992; 121:65-7.
- Sukthankar S, Watson AR. Unilateral multicystic dysplastic kidney disease: Defining the natural history. *Acta Paediatr* 2000;89: 811-3.
- Karmazyn B, Zerlin JM. Lower urinary tract abnormalities in children with multicystic dysplastic kidney. *Radiology* 1997; 203:223-6.
- Kaneko K, Suzuki Y, Fukuda Y, Yabuta K, Miyano T. Abnormal contralateral kidney in unilateral multicystic dysplastic kidney. *Pediatr Radiol* 1995;25:275-7.
- Molini Menchón N, García Nieto V. Displasia renal multiquística en la infancia. Trastornos asociados. *BSCP Can Ped* 2001; 26:51-7.
- Abidari JM, Park KH, Kennedy WA, Shortliffe LD. Serial follow-up of the contralateral renal size in children with multicystic dysplastic kidney. *J Urol* 2002;168:1821-5.
- Puigvert A. Megacaliosis: diagnóstico diferencial con la hidrocaliectasia. *Med Clin (Barc)* 1963;41:294-302.
- Puigvert A. Semiología medular del riñón. Estudio clínico y radiográfico. Barcelona: JIMS, 1981; p. 63-65.
- Gittes RF, Talner LB. Congenital megacalices versus obstructive hydronephrosis. *J Urol* 1972;108:833-6.
- Vidal Company A, González Piñera J, Ruiz Cano R, Gutiérrez Junquera C, Lillo Lillo M. Megacaliosis diagnosticada en el estudio de una hidronefrosis prenatal. *An Esp Pediatr* 2001;54:74-7.
- Marsilli E, Camerani M, Maffei I, Zeni B, Scialpi M, Cauvin V, et al. Mégapolycalicose: A propos d'un cas avec diagnostic anté-natal et postnatal. *J Urol (Paris)* 1991;97:294-7.
- Cacciaguerra S, Bagnara V, Arena C, Rizzo L, Distefano A, Milone P, et al. Megacalycosis on duplex system upper moiety. *Eur J Pediatr Surg* 1996;6:42-4.
- Gutiérrez Baños JL, Martín García B, Hernández Rodríguez R, Picatoste Patiño J, Ladrón Gil C, Gurtubay Arrieta I. Estudio comparativo de los distintos medios diagnósticos en dos casos de megacaliosis. *Arch Esp Urol* 1987;40:7-11.
- Mandell GA, Snyder HM III, Heyman S, Keller M, Kaplan JM, Norman ME. Association of congenital megacalycosis and ipsilateral segmental megaureter. *Pediatr Radiol* 1986;17:28-33.
- Monreal García de Vicuña F, García Penit J, Miniño Pimentel L, Rousaud Barón A, Vicente Rodríguez J. La litiasis en la megacaliosis. *Arch Esp Urol* 1998;51:160-2.
- Gómez Tellado M, Pais E, Méndez R, Montero M, Vela D, Caramés J. Utilización del <sup>99m</sup>Tc DTPA en el seguimiento de 2 pacientes pediátricos diagnosticados de megacaliosis o enfermedad de Puigvert. *Arch Esp Urol* 1997;50:762-6.
- Pope JC 4th, Brock JW III, Adams MC, Stephens FD, Ichikawa I. How they begin and how they end: classic and new theories for the development and deterioration of congenital anomalies of the kidney and urinary tract, CAKUT. *J Am Soc Nephrol* 1999;10:2018-28.