

Múltiples pilomatrixomas asociados a enfermedad celíaca

Sr. Editor:

El pilomatrixoma es un tumor que fue descrito en 1880 por Malherbe y Chenantais que pensaban que se originaba de las glándulas sebáceas. Desde entonces se conoce como epiteloma de Malherbe. En 1961, Forbis y Helmig, estudiando 228 casos, concluyen que el tumor deriva de la matriz del pelo, por lo que proponen la denominación de "pilomatrixoma"¹. También se le llama pilomatricoma.

Es un tumor raro, cutáneo, que representa aproximadamente 1/1.000 de todos los tumores cutáneos. Es benigno y aparece sobre todo en niños por debajo de 10 años^{2,4,5}. Generalmente es único, la incidencia de tumoraciones múltiples es menor del 3,5% y suele ir asociado al síndrome de distrofia muscular miotónica³.

El tumor suele medir entre 3 y 30 mm, aunque se han descrito de mayores tamaños^{1,4}. Se presenta como un nódulo dérmico y subcutáneo, de crecimiento lento, móvil, de consistencia dura o pétreo. La piel subyacente puede ser normal, rosada o azulada. Es una lesión indolora, excepto en tumores grandes que provocan compresión⁵. En el 15-20% de casos se observa calcificación¹. Hay formas perforantes que provocan perforación traumática de la epidermis. También se han descrito tumores malignos con características de pilomatrixoma⁶.

La localización preferente es cefálica (40%), especialmente en el área periorbitaria; puede aparecer en el cuello, en los miem-

bros superiores y más raramente en tronco y miembros inferiores. Respeta mucosas, palmas y plantas^{1,2,4,5}.

No presenta regresión espontánea y el tratamiento de elección es la escisión quirúrgica completa⁵.

En nuestro caso se trataba de un niño de 4 años sin antecedentes familiares de interés. Era la tercera gestación de una madre de 39 años con embarazo normal y parto por cesárea. Apgar 9/10. Peso al nacer 3.350 g. Alimentado con lactancia materna 6 meses con introducción de gluten al octavo mes. Desarrollo pondostatural y psicomotor normal.

Presentaba una tumoración cutánea de 0,5 x 0,3 cm azulada en cuello, dura e indolora. El dermatólogo procedió a la exéresis de la misma, siendo el diagnóstico anatomopatológico de "epiteloma calcificado de Malherbe" (fig. 1).

A los 4 años y 6 meses presentó distensión abdominal con un descenso de un percentil tanto de talla como de peso. Se realizó serología para enfermedad celíaca de los siguientes anticuerpos: anti-gliadina (AAG) IgA 29 U/ml (0-20); AAG IgG 34 U/ml (0-20); anti-transglutaminasa 141 U/ml (0-20) y antiendomisio IgA 1/640; título (0-5). En la biopsia intestinal presentó atrofia vellositaria moderada con disminución de la relación vellosidad/cripta e intenso infiltrado inflamatorio. Con una dieta exenta de gluten se recuperó el estancamiento pondostatural y se negativizó la serología específica.

A los 5 años se evidenció la existencia de otras tres tumoraciones semejantes al tumor intervenido en el cuello, que se localizaban en la región supraciliar izquierda, preauricular derecha y nuca. Estos tumores se controlan periódicamente y están pendientes de exéresis.

En el 70% de los casos de distrofia muscular miotónica aparecen pilomatrixomas múltiples, por lo que muchos autores consideran que este tumor es un marcador cutáneo de distrofia miotónica^{1,3}. El tumor también se ha asociado con otras afecciones: síndrome de Gardner^{1,7,8}, síndrome de Raynaud¹, síndrome de West¹, xeroderma pigmentoso¹, síndrome del nevo epidérmico¹, trisomía 9⁸, síndrome de Rubinstein-Taybi⁸ y síndrome de Turner^{8,9}.

El interés de este caso radica en la poca frecuencia con la que aparecen múltiples pilomatrixomas y aunque consideramos que la asociación con enfermedad celíaca es casual, queremos comunicarla porque en la literatura revisada no hemos encontrado ninguna publicación con esta asociación.

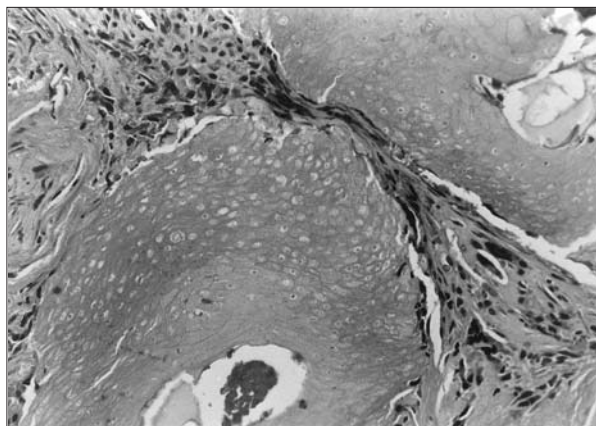


Figura 1. Estudio anatomopatológico de pilomatrixoma con áreas epiteliales momificadas, sombras nucleares y estroma fibrosa.

Agradecimiento

A la Dra. Consuelo Calabuig por facilitarnos la fotografía de la anatomía patológica de un pilomatrixoma.

A la Dra. Cecilia Martínez por facilitarnos el resultado de la biopsia intestinal.

I. Camiña Catalá, C. Lapetra Bernardos,

J.A. Rueda García y E. Aleixandre Martí

Centro de Salud de Benimaclet. Valencia. España.

Correspondencia: Dra. I. Camiña Catalá.
Guardia Civil, 22, 1-23ª 46020 Valencia. España.
Correo electrónico: rucam@inicia.es

BIBLIOGRAFÍA

1. Fernandes Pimentel MI, Torres Segura M, Ramos e Silva M. Pilomatrixoma. *An Bras Dermatol* 1991;66:15-8.
2. Harbon S, Choisnard S, Carbillet JP, Agache P, Laurent R, Ricbourg B. Malherbe's calcified epithelioma. Review of 80 cases. *Ann Chir Plast Esthet* 1990;35:277-82.
3. Salerni E, Bonatti ML, D'Aurizio C, Baldassarre M, D'Alessandro E, Prencipe M. Múltiple pilomatrixomas and myotonic dystrophy: A case report. *Riv Neurol* 1988;58:124-6.
4. Jang HS, Park JH, Kim MB, Kwon KS, Oh CK. Two cases of multiple giant pilomatrixoma. *J Dermatol* 2000;27:276-9.
5. Duflo S, Nicollas R, Roman S, Magalon G, Triglia JM. Pilomatrixoma of the head and neck in children: A study of 38 cases and a review of the literature. *Arch Otolaryngol Head Neck Surg* 1998;124:1239-42.
6. Mikhaeel NG, Spittle MF. Malignant pilomatrixoma with multiple local recurrences and distant metastases: A cases report and review of the literature. *Clin Oncol (R Coll Radiol)* 2001;13:386-9.
7. Rutten A, Wenzel P, Goos M. Gardner syndrome with pilomatrixoma-like hair follicle cysts. *Hautarzt* 1990;41:326-8.
8. Matsuura H, Hatamochi A, Nakamura Y, Endo H, Shinkai H. Múltiple pilomatrixoma in trisomy 9. *Dermatology* 2002;204:82-3.
9. Noguchi H, Kayashima K, Nishiyama S, Ono T. Two cases of pilomatrixoma in Turner's syndrome. *Dermatology* 1999;199:338-40.