

# *Criss-cross* con discordancia auriculoventricular, acabalgamiento de la válvula auriculoventricular derecha, doble salida del ventrículo derecho y preexcitación

A. Cabrera Duro, D. Rodrigo Carbonero, M. Luis García,  
E. Pastor Menchaca y J.M. Galdeano Miranda

Servicio de Cardiología Pediátrica. Hospital Infantil de Cruces. Vizcaya. España.

Se presenta un recién nacido con cianosis, disnea y taquicardia supraventricular por reentrada con buena respuesta al tratamiento. El diagnóstico de la cardiopatía se realizó por ecocardiografía. El paciente falleció súbitamente a los 6 días. El estudio anatómico confirmó la anomalía: corazón en *criss-cross* con discordancia auriculoventricular (AV), válvula derecha acabalgante, válvula AV izquierda estenótica en conexión con el ventrículo trabeculado anterior del que emergían los dos vasos, aorta y pulmonar.

La rotación precoz cuando la septación no ha concluido favorece las anomalías de las válvulas AV y las alteraciones del ritmo.

## Palabras clave:

Corazón en *criss-cross*. Discordancia auriculoventricular. Ventrículo derecho doble salida. Acabalgamiento de la válvula auriculoventricular.

## CRISS-CROSS HEART WITH ATRIOVENTRICULAR DISCORDANCE, STRADDLING A-V VALVE, DOUBLE OUTLET RIGHT VENTRICLE AND PREEXCITATION

We report the case of a newborn with cyanosis, dyspnea, and supraventricular tachycardia due to reentry with good response to medical therapy. The diagnosis was made by echocardiography. The patient died suddenly at 6 days of follow-up. Necropsy confirmed the following anomaly: *criss-cross* heart with straddling right atrioventricular valve, and left atrioventricular valve stenosis connected to the anterior trabeculated ventricle giving rise to the pulmonary artery and aorta.

Precocious rotation when septal closure is not concluded favors atrioventricular valve anomalies and rhythm disorders.

## Key words:

*Criss-cross heart. Atrioventricular discordance. Double outlet right ventricle. Straddling A-V valve.*

## INTRODUCCIÓN

En 1974, Anderson et al<sup>1</sup> y Ando et al<sup>2</sup> definieron por primera vez el concepto de corazón con circulación cruzada (*criss-cross*). Esta anomalía puede coexistir en situación normal o inversa con concordancia o discordancia auriculoventricular (AV) dependiendo de la rotación cardíaca sobre el eje longitudinal a favor o en contra de las manecillas del reloj<sup>3</sup>. Desde la primera publicación se han comunicado 110 casos de *criss-cross*<sup>4,5</sup>, 25 con discordancia AV<sup>6-11</sup>, cinco de ellos con doble salida del ventrículo derecho<sup>4-10</sup> y tres con acabalgamiento de la válvula AV derecha<sup>12</sup>.

Se presenta el caso de un recién nacido con *criss-cross*, discordancia AV, acabalgamiento de la válvula AV derecha, doble salida del ventrículo derecho, estenosis de la válvula AV izquierda y preexcitación.

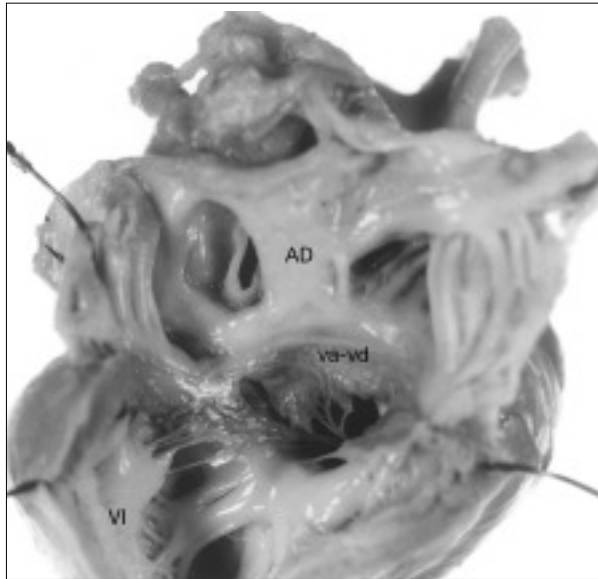
## OBSERVACIÓN CLÍNICA

Recién nacido a término con un peso de 2.900 g. A las 48 h de vida se apreció subcianosis, y polipnea moderada con pulsos palpables en las cuatro extremidades. En la auscultación se observaba soplo pansistólico IV/VI en mesocardio con segundo ruido reforzado. Hepatomegalia, 2 cm debajo del reborde costal. El electrocardiograma reveló ritmo sinusal de frecuencia 150; eje QRS, +90°, intervalo PR corto y empastado en derivación DI, aVL y precordiales izquierdas. Radiografía de tórax: cardiomegalia moderada con borde izquierdo prominente, arco aórtico izquierdo e hiperaflujo pulmonar. Ecocardiograma: la aurícula derecha se conecta a través de una válvula de morfo-

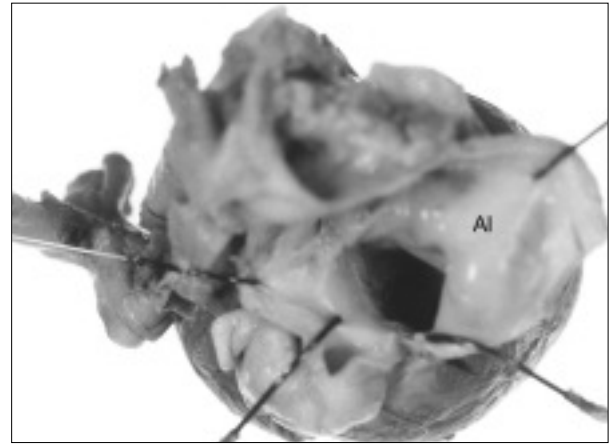
Correspondencia: Dr. A. Cabrera Duro.  
Alameda de Recalde, 35B, 2D. 48011 Bilbao. España.

Recibido en junio de 2003.

Aceptado para su publicación en julio de 2003.



**Figura 1.** Aurícula derecha (AD). Válvula derecha tricúspide (va-vd) acabalga sobre el septo interventricular. La valva posterior se inserta con su músculo papilar en el ventrículo posterior liso (VI). Las valvas septal y anterior se conectan con su músculo papilar al ventrículo anterior trabeculado.

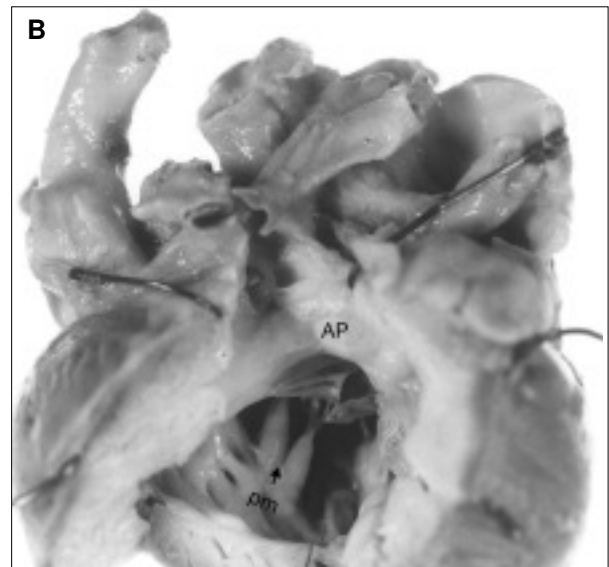
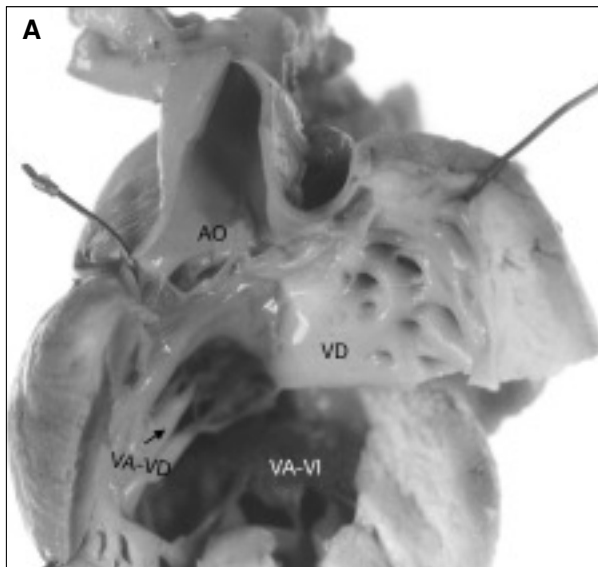


**Figura 2.** Aurícula izquierda (AI) con orejuela de morfología izquierda.

logía derecha con un ventrículo posterior liso y otro anterior trabeculado; la aurícula izquierda se conecta con un ventrículo anterior trabeculado; de dicho ventrículo emergen los dos vasos sigmoideos, ambos con infundíbulo.

A los 3 días, el paciente presentó varios episodios de taquicardia supraventricular que respondieron al trata-

miento médico. Al sexto día, el paciente falleció súbitamente. En la visión anatómica externa se observó ventrículo anterior derecho con arteria aorta anterior. Arterias coronarias del seno anteroderecho y posterior. Aurícula de anatomía derecha con válvula AV trivalva conectada al ventrículo posterior liso y por las valvas septal y anterior con el ventrículo anterior trabeculado (fig. 1). La aurícula izquierda con orejuela de morfología izquierda se conectaba al ventrículo anterior (fig. 2). El ventrículo anterior trabeculado tiene un músculo papilar anterolateral donde se inserta la valva anterior de la válvula AV derecha y recibe igualmente la válvula AV izquierda que está estenótica. El ventrículo da salida a los dos vasos sigmoideos con doble infundíbulo en las arterias aorta (fig. 3A)



**Figura 3.** A) Ventrículo anterior trabeculado (VD) recibe la válvula anterior derecha (va-vd) y la válvula posterior estenótica (VA-VI). De dicho ventrículo emergen la arteria aorta (AO) con infundíbulo. B) Ventrículo derecho trabeculado del cual emergen la arteria pulmonar (AP) con infundíbulo. Se visualizan los músculos papilares (pm) de la válvula AV derecha.

y en la pulmonar (fig. 3B). Las arterias coronarias nacen de los senos posterior y derecho.

## DISCUSIÓN

El corazón en *criss-cross* se produce por una rotación sobre el eje longitudinal tras la septación. La presencia de una válvula derecha acabalgando sobre el septo interventricular y asociada a un defecto ventricular posterior<sup>13,14</sup> sugiere que no es obligatorio la septación previa para que exista esta patología. Bharati et al<sup>15</sup> clasificaron los acabalgamientos valvulares por la relación de las válvulas AV con los ventrículos en tres tipos: completo (cada ventrículo recibe músculos papilares, valvas y parte del anillo de una válvula), basilar (sólo parte del anillo) y periférico (músculos papilares).

En 1974<sup>16</sup> se publicó un caso de acabalgamiento de la válvula tricúspide conectada principalmente con un ventrículo de morfología izquierda situado posterior y dominante. La válvula AV izquierda mitral se insertaba en el borde superior del septo interventricular que presentaba un defecto tipo cojines endocárdicos. El ventrículo derecho anterior con cuerpo de entrada hipoplásico se conectaba con la arteria pulmonar. En este tiempo, esta anomalía se consideraba como una forma parcial de discordancia AV<sup>1,2,3,8</sup>. La observación de un caso de acabalgamiento de la válvula AV derecha tricúspide con conexión con el ventrículo izquierdo posterior nos reafirma en que no es necesaria la septación del corazón para que se produzca un *criss-cross*.

En 1979, Otero et al<sup>17</sup> publicaban un caso muy similar con acabalgamiento de la válvula AV derecha con atresia o agenesia de la válvula AV izquierda y conexión del apéndice izquierdo con el ventrículo anterior derecho que estaba hipoplásico. Del ventrículo derecho emergían dos vasos con infundíbulo bilateral. Se planteaba como fundamento del defecto un fallo del desarrollo de la válvula izquierda. La presencia de ambas válvulas AV permeables de morfología derecha e izquierda, en nuestro caso, no apoyan esta teoría.

Nosotros pensamos que el corazón en *criss-cross* con discordancia y acabalgamiento de la válvula derecha es una realidad. La rotación precoz cuando la septación no ha concluido favorece las anomalías de las válvulas AV y las alteraciones de ritmo.

## BIBLIOGRAFÍA

- Anderson RH, Shinebourne EA, Gerlis IM. Criss-Cross atrioventricular relationships producing paradoxical atrioventricular concordance or discordance; their significance to nomenclature of congenital heart disease. *Circulation* 1974;50:176-81.
- Ando M, Takao A, Cho E, Vehara K, Nihmura I. Criss-Cross heart by abnormal rotation of bulboventricular loop: Diagnostic considerations for complex cardiac anomaly. *Proc Pediatric Cir Soc* 1974;4.
- Anderson RH. Criss-Cross Hearts revisited. A question of definition. *Ped Cardiol* 1982;3:305-13.
- Attie F, Muñoz-Castellanos L, Owseyeritz Y, Flores-Delgado I, Testelli MR, Buendia A, et al. Crossed atrioventricular connections. *Am Heart J* 1980;99:163-72.
- Nagatsu M, Harada Y, Takendi T, Goto H, Ota Y. Can concordant Criss-Cross heart be ameliorated by hemodynamic changes? *Ann Thorac Surg* 1995;60:699-700.
- Tadavarthy SM, Formanek A, Castañeda-Zúñiga W, Moller JH, Edward JE, Amplatz K. The three types of Criss-Cross Heart; a simple rotational anomaly. *Br J Rad* 1981;54:736-40.
- Marino B, Chiarello L, Bosman C, Marsico F, Calabro R, Reale A, et al. Criss-Cross Heart with atrioventricular connection. *Pediatr Cardiol* 1982;3:315-8.
- Symon JC, Shinebourne EA, Joseph MC, Lincon CH, Ho Y, Anderson RH. Criss-Cross heart with congenitally connected transposition. Report of a case with d-transposition aorta and ventricular preexcitation. *Europ J Cardiol* 1977;5:493-5.
- Mills GV, Moulart A, Harinck E, Wernick A, Oppenheimer-Dekker A. Subcostal two-dimensional echocardiographic recognition of a criss-cross heart with discordant ventriculoarterial connection. *Pediatr Cardiol* 1982;3:19-22.
- Robinson PJ, Kumpeng V, Macartney FJ. Cross sectional echocardiographic and angiocardigraphic correlation in criss-cross hearts. *Br Heart J* 1985;54:61-7.
- Morelli PJ, Kimball TR, Witt SA, Meyer RA. Echocardiographic considerations in demonstrating complex anatomy of criss-cross atrioventricular valves and discordant atrioventricular and ventriculoarterial relations. *J Am Soc Echocardiogr* 1996;9:727-9.
- Tabry IF, McGoan DC, Danielson GK, Wallace RB, Tajik AJ, Seward JB. Surgical management of straddling atrioventricular valve. *J Thorac Cardiovasc Surg* 1979;77:191-201.
- Libertson RK, Paul MH, Muster AJ, Arcilla RA, Eckner FA, Lev M. Straddling and displaced atrioventricular orifices and valves with primitive ventricles. *Circulation* 1971;43:210-26.
- Sieg K, Hagler DJ, Ritter DG, McGoan DC, Maloney JD, Seward JB, et al. Straddling right atrioventricular valve in criss-cross atrioventricular relationship. *May Clin Proc* 1977;52:561-8.
- Bharati S, McAllister HA, Lev M. Straddling and displaced atrioventricular orifices and valves. *Circulation* 1979;60:673-84.
- Bilbao F, Cabrera A, Azcuna JI, Chouza M, Esteban I. Acabalgamiento de la válvula auriculoventricular derecha con grandes vasos en relación normal. *An Esp Pediatr* 1974;7:251-5.
- Otero Coto E, Wilkinson JL, Dickinson DE, Rufilanchas JJ, Marquez J. Gross distortion of atrioventricular and ventriculoarterial relations associated with left juxtaposition of atrial appendages. Bizarre form of atrioventricular criss-cross. *Br Heart J* 1979;41:486-92.