

ventrículo derecho es hipertrófico, con función normal o levemente reducida. Es frecuente la presencia de insuficiencia aórtica. El tamaño y función del ventrículo izquierdo suelen ser normales, excepto en los casos de insuficiencia aórtica importante o hiperflujo pulmonar. Puede observarse el conducto permeable (más tortuoso de lo habitual) y las arterias colaterales aortopulmonares¹.

Antes de que se dispusiera del tratamiento con infusión continua de PGE₁, casi el 50% de pacientes que dependían de la permeabilidad del conducto fallecían en el primer año de vida. Este tratamiento suele conseguir la estabilidad hasta la intervención quirúrgica¹.

Los tumores intracardíacos no son infrecuentes en los pacientes pediátricos. Diversos autores han comunicado prevalencias inferiores al 1%, tanto en pacientes ingresados como en estudios *post mortem*^{2,7}. Pueden presentarse de diversas formas, como insuficiencia cardíaca (incluso *hydrops* fetal), arritmias, síncope, muerte súbita, dolor torácico, embolias, malestar general, pérdida de peso, anorexia o fiebre^{2,8,9}. Los más comunes en el primer año de vida son los rhabdomiomas y los teratomas, mientras que en niños de 1 a 15 años, la mayoría son rhabdomiomas, fibromas y mixomas. No existen diferencias significativas en cuanto a prevalencia entre ambos sexos. Los hallazgos electrocardiográficos son inespecíficos. Pueden observarse taquiarritmias auriculares y ventriculares, bloqueos de rama y auriculoventriculares, alteraciones del segmento ST y de la onda T y signos de preexcitación. La radiografía de tórax puede mostrar silueta cardíaca normal o aumentada. En ocasiones puede observarse calcificación en la zona del tumor¹⁰. Pueden existir hallazgos de laboratorio anómalos, como anemia o policitemia, leucocitosis, trombopenia o trombocitosis y aumento de la VSG. El ecocardiograma permite determinar la localización, el tamaño y la extensión de los tumores cardíacos (tanto antes como después de la cirugía), así como la gravedad de la obstrucción del flujo en los casos en que se produzca. La RM consigue una mejor resolución tridimensional y permite distinguir un tumor de un trombo, sobre todo si se utiliza contraste⁸. Está especialmente indicada en los casos en los que el ecocardiograma no aporta información suficiente. Los rhabdomiomas son los tumores más frecuentes en la edad pediátrica². La visualización de una masa intracardíaca en un ecocardiograma realizado a un niño menor de 5 años sugiere el diagnóstico de rhabdomioma. Suele localizarse en el septo interventricular o la pared libre ventricular. El tamaño de estos tumores es variable, desde milímetros a varios centímetros. En más del 50% de los casos se asocian a esclerosis tuberosa, en particular cuando son múltiples. Macroscópicamente son masas firmes, lobuladas, de color pardo claro. Pueden ser un hallazgo accidental en un ecocardiograma o ser sintomáticos, incluso en forma de muerte súbita. Si es sintomático se recomienda la resección quirúrgica, que en ocasiones debe repetirse por recidiva, pues no siempre es posible una resección completa. La evolución más frecuente de estos tumores es la regresión espontánea en el seguimiento ecocardiográfico¹¹. Las manifestaciones neurológicas de la esclerosis tuberosa (generalmente en forma de convulsiones) pueden presentarse en cualquier momento de la evolución de los pacientes afectados, aunque en nuestro caso aún no se han observado.

La asociación de APDSI y tumores cardíacos es muy infrecuente y los casos publicados hasta ahora, excepcionales. En nuestro paciente, dada la inicial ausencia de síntomas atribuibles

al tumor (arritmias, obstrucción de flujo) se decidió tratar únicamente la APDSI. La última revisión, en la que no se han referido síntomas cardiológicos y un ecocardiograma ha mostrado reducción del tamaño del tumor, nos ha llevado a mantener una actitud expectante.

**J.R. Pereira Moral^a, M. Burgueros Valero^b,
M.ºD. Rubio Vidal^b y L. García-Guereta Silva^b**

^aHospital Universitario Puerta de Hierro.

^bHospital Universitario La Paz. Madrid. España.

Correspondencia: Dr. J.R. Pereira Moral.

San Marcial, 28, 1.º C. 28931 Móstoles. Madrid. España.

Correo electrónico: robertoperaira@hotmail.com

BIBLIOGRAFÍA

- Murphy DJ, Mee RBB. Atresia pulmonar asociada con defectos del tabique interventricular. En: Crawford MH, DiMarco JP, editores. *Cardiología*. Volumen II. Madrid: Harcourt, 2002; p. 7101-10.
- Ludomirsky A. Cardiac Tumors. En: Garson A Jr, Bricker JT, McNamara DG, editores. *The Science and practice of pediatric cardiology*. Volumen III. Malvern: Lea and Febiger, 1990; p. 1647-55.
- Hofbeck M, Sunnegardh JT, Burrows PE, Moes CA, Lightfoot N, Williams WG, et al. Analysis of survival in patients with pulmonary valve atresia and ventricular septal defect. *Am J Cardiol* 1991;67:737-43.
- Johnson MC, Strauss AW, Dowton SB, Spray TL, Huddleston CB, Wood MK, et al. Deletion within chromosome 22 is common in patients with absent pulmonary valve syndrome. *Am J Cardiol* 1995;76:66-9.
- Scambler PJ, Kelly D, Lindsay E, Williamson R, Goldberg R, Shprintzen R, et al. Velo-cardio-facial syndrome associated with chromosome 22 deletions encompassing the DiGeorge locus. *Lancet* 1999;339:1138-9.
- Bull K, Somerville J, Ty E, Spiegelhalter D. Presentation and attrition in complex pulmonary atresia. *J Am Coll Cardiol* 1995; 25:491-9.
- Nadas AS, Ellison RC. Cardiac tumors in infancy. *Am J Cardiol* 1968;21:363-6.
- Guiraudon C. Tumores cardíacos. En: Crawford MH, DiMarco JP, editores. *Cardiología*. Vol. II. Madrid: Harcourt, 2002; p. 871-8.
- García Guereta L, Burgueros M, Elorza MD, García Alix A, Benito F, Gamallo C. Cardiac Rhabdomyoma Presenting as Fetal Hydrops. *Pediatr Cardiol* 1986;7:171-4.
- Soler-Soler J, Romero-González R. Calcified intramural fibroma of the left ventricle. *Eur J Cardiol* 1975;3:71-3.
- Marx GR, Bierman FZ, Matthews E, Williams R. Two dimensional echocardiographic diagnosis of intracardiac masses in infancy. *J Am Coll Cardiol* 1984;3:827-32.

Síndrome de Morris

Sr. Editor:

El síndrome de resistencia total a los andrógenos fue descrito por Morris como síndrome de feminización testicular¹. Wilkins postuló la falta de respuesta a los andrógenos como causa etiopatogénica². Posteriormente se localizó el *locus* para el gen del receptor de los andrógenos (rA) en el brazo corto del cromosoma X³ y su clonación se realizó en 1988^{4,5}. Este síndrome se

TABLA 1. Estudios hormonales de la paciente

	45 días	10 años 8 meses	12 años 10 meses	Valores normales
LH (mU/ml)		2	54	< 4
FSH (mU/ml)		40,6	125,2	< 6,5
Testosterona (ng/ml)	0,25	23	33	< 20
DH- testosterona (ng/ml)	0,52	0,53		< 0,15
Estradiol (pg/ml)		< 10	6	< 20

LH: hormona luteotrófica; FSH: hormona foliculoestimulante; DH-Testosterona: dihidrotestosterona.

En todas las edades la paciente presentaba estadio puberal Tanner 1.

debe a una anomalía del gen que codifica el rA, lo cual provoca una falta de respuesta de las células diana. Esta alteración puede ser total o parcial condicionando distintos fenotipos que abarcan desde la feminización genital externa completa hasta únicamente infertilidad y/o ginecomastia en varones aparentemente normales⁶.

El diagnóstico es precoz cuando se realiza en un recién nacido o lactante con hernia inguinal en cuyo interior se descubren testes, y tardío, cuando el hallazgo se realiza en una adolescente que se estudia habitualmente por amenorrea primaria. Du-

rante la pubertad la falta de respuesta a los andrógenos condiciona hipersecreción de LH y el fallo tubular condiciona elevación de la FSH, elevándose los niveles de T y estradiol; aparece hiperplasia de las células de Leydig y no existe maduración de la línea germinal. Debe realizarse extirpación gonadal y remodelación vaginal, asignación de sexo femenino y descartar portadoras en la fratria (herencia recesiva ligada a X).

Paciente atendida a la edad de 40 días, sin antecedentes familiares de interés ni consanguinidad entre los padres. Embarazo gemelar con placentas individuales. Parto a término, eutócico, segunda gemela, peso de recién nacido, 2.380 g. Destaca la presencia de hernia inguinal bilateral que, una vez reducida, permite palpar en ambos canales inguinales unas tumoraciones que impresionan de corresponder a gónadas con genitales externos femeninos normales.

El cariotipo fue 46,XY, la cromatina sexual negativa y en la biopsia se detectó parénquima testicular en ambas masas inguinales; los estudios analíticos convencionales fueron normales, los estudios hormonales en ese momento y posteriormente se reflejan en la tabla 1. Hermana, fenotipo y cariotipo femenino, normales. En la ecografía pélvica se observó la presencia de saco herniario bilateral en cuyo interior se encuentran unas estructuras de ecogenicidad uniforme, sólidas, de 1,3 × 0,6 cm, siendo de diámetros inferiores en el lado derecho, sin imagen uterina. En el vaginograma se rellenó vagina de 2,7 × 1,7 cm de diámetro sin alteraciones en su morfología y sin relleno de otros órganos y estructuras. Se realiza extirpación quirúrgica de las gónadas; se observó parénquima testicular en ambas piezas, arquitectura testicular conservada y tubos seminíferos inmaduros con células de Sertoli, con abundante tejido intersticial entremezclado y células de Leydig que se disponen en cúmulos (fig. 1); vagina bien conformada. En controles ecográficos posteriores se identifica útero atrófico que posteriormente se reduce a un esbozo rudimentario.

A los 12 años y 7 meses con estadio puberal I de Tanner se inicia tratamiento para la inducción de caracteres sexuales secundarios con estrógenos conjugados a dosis inicial de 0,3 mg/día.

Estudio genético realizado por amplificación mediante reacción en cadena de la polimerasa (PCR) de los exones 2 a 8 del gen rA y de sus ramas de corte y empalme y posterior caracterización mediante secuenciación cíclica:

1. Paciente, mutación AR3179delT (delección de una timina en la posición 3179 del gen del rA).
2. Hermana gemela, no se observa la mutación delT n3179.
3. Madre, delección de timina en el n3179 en el exón 5 (delT n3179) en heterocisogamia.

La mutación AR3179delT corresponde a una delección de una timina en la posición 3179 del gen del rA. Esta delección en el exón 5 causa una alteración en la pauta de la lectura de la proteína (que consta normalmente de 910-919 aminoácidos) desde el codón 766 con la aparición de una proteína truncada que ha perdido la mayor parte de su porción C terminal. La mayoría de las mutaciones descritas son puntuales y en mucha menos proporción se describen defectos estructurales y delecciones^{6,7}. La delección que se presenta en nuestra paciente sólo se ha comunicado únicamente en tres ocasiones⁸⁻¹⁰, siendo esta alteración la responsable del cuadro clínico de la paciente al originarse una proteína truncada incapaz de establecer la unión con los A para inducir la expresión de los genes específicos dependientes de andrógenos.

**P. Fariña Guerrero^a, C. Lorenzo Legeren^a,
G. Novoa Gómez^a, M. Garrido Valenzuela^b
y C. Quintero García^c**

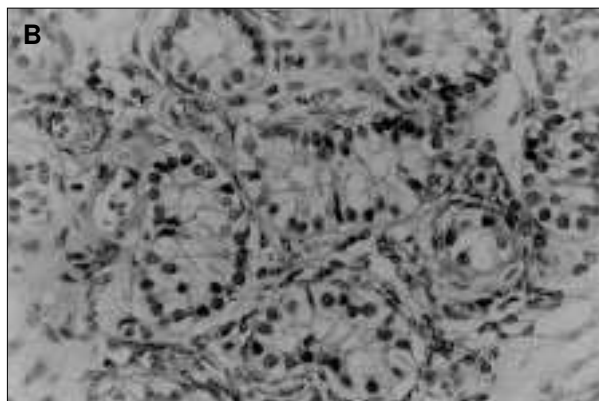
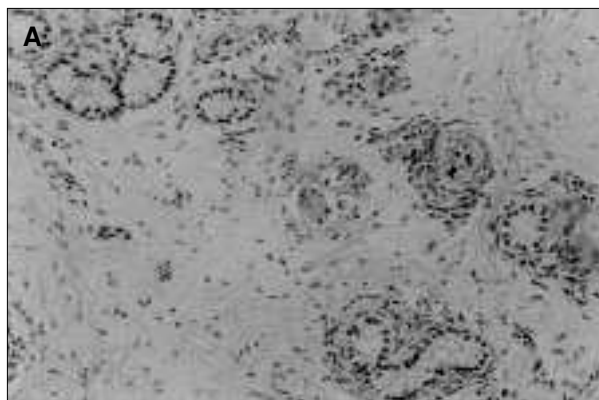


Figura 1. Arriba: Parénquima testicular con túmulos seminíferos inmersos en tejido intersticial. Se reconocen pequeñas acumulaciones de células de Leydig (cl) (trícromico de Masson, ×20). Abajo: túbulos seminíferos inmaduros con células de Sertoli (cs) (hematoxilina-eosina, ×40).

^aDepartamento de Pediatría.

^bServicio de Cirugía Infantil. Departamento de Pediatría. Hospital Materno-Infantil del Complejo Hospitalario Cristal-Piñor. Orense.

^cUnidad de Medicina Molecular. Hospital de Conxo. Santiago de Compostela. España.

Correspondencia: Dr. P. Fariña Guerrero. Departamento de Pediatría.

Complejo Hospitalario Cristal-Piñor. Orense. España. Correo electrónico: pablofag@wanadoo.es

BIBLIOGRAFÍA

- Morris JM. The Syndrome of testicular feminization in male pseudohermaphrodites. *Am J Obstet Gynecol* 1953;65:1192-211.
- Wilkins L. Heterosexual development. En: The diagnosis and treatment of endocrine disorders in childhood and adolescence. Springfield: Thomas, 1950; p. 256-79.
- Mingeon BR, Brown TR, Axelman J, Mingeon CJ. Studies of the locus for androgen receptors: Localization on the human X chromosome and evidence for homology with the tmf locus in the mouse. *Proc Natl Acad Sci USA* 1981;78:6339-43.
- Chang C, Kokontis J, Liao S. Molecular cloning of human and rat cDNA encoding androgen receptors. *Science* 1988;240:324-6.
- Lubahn DB, Joseph DR, Sullivan PM, Willard HF, French FS, Wilson EM. Cloning of human androgen receptor complementary DNA and localization to the X chromosome. *Science* 1988; 240:327-30.
- Gottlieb B, Pinsky L, Beitel LK, Trifiro M. Androgen insensitivity. *Am J Med Genet (Semin Med Genet)* 1999;89:210-7.
- Quigley CA, De Bellis A, Marsche KB, El-Awady MK, Wilson EM, French FS. Androgen receptor defects: Historical, clinical and molecular perspectives. *Endocr Rev* 1995;16:271-321.
- Baldazzi L, Baronzini C, Pirazzoli P, Balsamo A, Capella M, Marchetti G, et al. Two mutations causing complete androgen insensitivity; a frame-shift in the steroid binding domain and a Cys/Phe substitution in the second zinc finger of the androgen receptor. *Hum Mol Genet* 1994;3:1169-70.
- Chung HW, Kim SC, Kim HL. Frame-shift mutation in hormone binding of human androgen receptor gene causes complete androgen insensitivity. *Mol Cells* 1998;8:741-5.
- Ahmed SF, Cheng A, Dovey L, Hawkins JR, Martin H, Rowland J, et al. Phenotypic features, androgen receptor binding, and mutational analysis in 278 clinical cases reported as androgen insensitivity syndrome. *J Clin Endocrinol Metab* 2000;85: 658-65.

Eritema discrómico *perstans*

Sr. Editor:

El eritema discrómico *perstans* o dermatosis cenicienta es un trastorno pigmentario de la piel de naturaleza adquirida y evolución crónica, que se caracteriza por la existencia de múltiples máculas de coloración azul-grisácea localizadas en tronco, cuello, cara y extremidades. Estas lesiones, que a veces muestran un borde activo algo eritematoso, son asintomáticas o mínimamente pruriginosas^{1,2}. Considerada inicialmente propia de la población hispanoamericana, se ha descrito después en personas de muy diferentes orígenes raciales³. Estimando de interés su cono-

cimiento, se describe un caso de una enfermedad probablemente infradiagnosticada⁴.

Se trata de una niña de 10 años de edad, de raza blanca, que, desde hace un año, presenta elementos maculares azul-grisáceos iniciados en la frente pero de localización preferentemente truncal en la actualidad. No se asocian a sintomatología alguna. Antecedentes familiares y personales sin interés, no existiendo evidencia de exposición a circunstancias ambientales o ingestión de sustancias de riesgo relacionables con el trastorno.

Exploración física: buen estado general, desarrollo normal, múltiples manchas azuladas, generalmente menores de 5 mm, localizadas preferentemente en el tronco con distribución en "árbol de Navidad" (fig. 1); alcanzan el cuello y son más tenues en la cara y la frente. Se observan algunos elementos en las extremidades. Las áreas palmo-plantares y las mucosas se encuentran respetadas.

Exámenes complementarios: hemograma; bioquímica sérica; inmunoglobulinas; ferrocínética y estudio endocrinológico (TSH basal, T₃ libre, T₄ libre; cortisol basal, ACTH basal, prolactina basal), normales; ANA y anti-ADN (negativos); serología frente a virus de hepatitis A, B, C y VIH, negativos; parasitológico de heces, negativo; sistemático de orina, radiografías de tórax y ecografía abdominopélvica, normales; pruebas epicutáneas de contacto, negativas. Biopsia cutánea: acumulaciones de melanófagos en la dermis compatibles con la fase tardía del eritema discrómico *perstans*.

La entidad fue descrita en 1957 por Ramírez en El Salvador entre sujetos que presentaban lesiones maculares de la apariencia

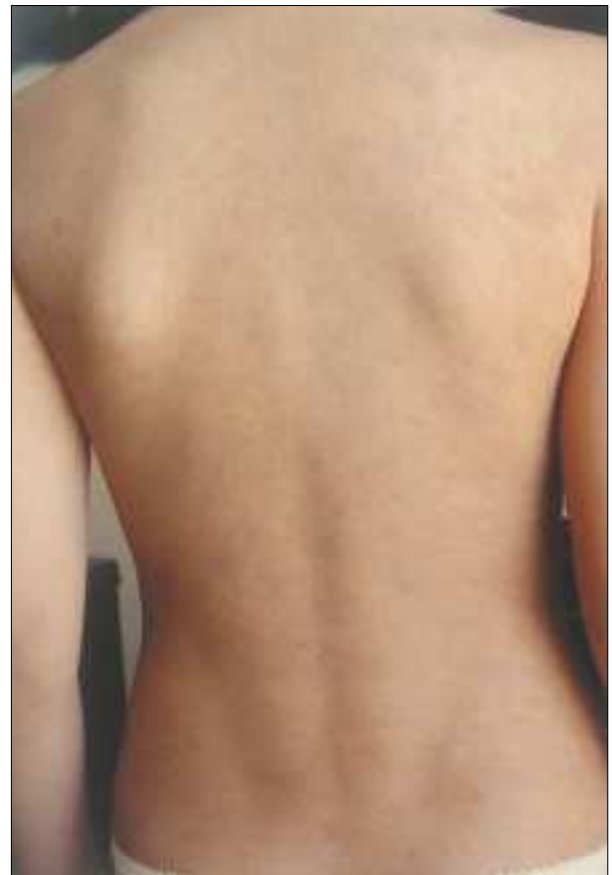

Figura 1. Máculas azuladas y grisáceas ocupando toda la espalda y dispuestas en "árbol de Navidad".