

Colestasis en el recién nacido y lactante. Orientación diagnóstica

J. Manzanares López-Manzanares y E. Medina Benítez

Sección de Gastroenterología, Hepatología y Nutrición Pediátrica.
Hospital Universitario 12 de Octubre. Madrid. España.

INTRODUCCIÓN

La colestasis se define fisiológicamente como un proceso en el que existe disminución del flujo biliar, evidencia histológica de depósito de pigmentos biliares en los hepatocitos y conductos biliares, y aumento de la concentración sérica de los productos excretados en la bilis, bilirrubina, ácidos biliares, colesterol, etc.¹⁻³. La colestasis puede deberse a la alteración de la formación de bilis por el hepatocito o a la obstrucción de su flujo en la vía biliar, intrahepática o extrahepática². Hablamos de colestasis neonatal cuando se presenta en los primeros 3 meses de vida.

La colestasis del lactante es un síndrome clínico caracterizado por ictericia, acolia total o hipocolia, y coluria, que cursa con alteración de la función hepática y elevación de la bilirrubina directa o conjugada (> 2 mg/dl) y de los ácidos biliares séricos⁴.

El término colestasis hace referencia a la existencia de alteración en el flujo biliar. Se caracteriza por la retención de ácidos biliares, bilirrubina y otros componentes de la bilis. Dado que existe una hipercolemia fisiológica en los lactantes (colestasis fisiológica), la utilización de los ácidos biliares séricos para definir la colestasis debe tener en cuenta la elevación de los mismos en los primeros 6 meses de vida⁵. Desde el punto de vista clínico es más útil emplear la concentración de bilirrubina sérica para definir la colestasis, ya que no existe ninguna condición fisiológica que curse con hiperbilirrubinemia conjugada. Todo aumento de la bilirrubina directa o conjugada mayor del 15-20% de la bilirrubina total es patológico y debe ser investigado⁶. Hay que señalar que la cifra de bilirrubina directa no se correlaciona *a priori* con la alteración del flujo biliar o con un diagnóstico específico.

Los recién nacidos y lactantes pequeños tienen una inmadurez funcional y anatómica que justifica que las en-

fermedades hepáticas que se manifiestan en estas edades tengan la ictericia como signo principal y que otros procesos extrahepáticos o sistémicos puedan condicionar colestasis⁷.

La incidencia acumulada de todos los procesos que causan colestasis oscila entre 1/2.500 y 1/5.000 nacidos vivos, aunque la frecuencia de cada trastorno individual varía según raza, género y etnia. La frecuencia de las principales causas de colestasis son: hepatitis neonatal idiopática: 1/4.800-9.000⁸; atresia de vías biliares extrahepáticas: 1/8.000-18.000⁹; escasez de conductos biliares intrahepáticos: 1/70.000; déficit de α_1 -antitripsina con colestasis neonatal: 1/10.000-20.000; enfermedad de Byler: 1/50.000-100.000 y quiste de colédoco: 1/13.000-2.000.000.

El porcentaje relativo de frecuencia de la hepatitis neonatal idiopática ha disminuido a medida que se han identificado nuevos cuadros que anteriormente se incluían en este concepto. Actualmente esta categoría puede subdividirse en varias, basándose en la fisiopatología y los hallazgos histológicos. Estos cuadros se recogen en la tabla 1¹⁰.

El diagnóstico diferencial de los procesos que causan colestasis en este período de la vida es difícil por la escasa expresividad del hígado y la superposición de los rasgos clínicos, datos analíticos y hallazgos histológicos^{1,4,6}. La lista de procesos es muy extensa e incluye: anomalías estructurales, extrahepáticas e intrahepáticas, que causan obstrucción al flujo biliar, y causas infecciosas, tóxicas o metabólicas que alteran los mecanismos de síntesis y excreción de las sales biliares. La tabla 2 muestra una clasificación de las causas de colestasis¹.

El cuadro clínico, con independencia de la causa, se manifiesta por ictericia, coluria, e hipocolia o acolia, reflejando la disminución subyacente del flujo biliar. Evolutivamente, y dependiendo de la enfermedad de base,

Correspondencia: Dr. J. Manzanares López-Manzanares.

Sección de Gastroenterología. Centro Materno-Infantil. Hospital Universitario 12 de Octubre.
Avda. de Córdoba, s/n. 28042 Madrid. España.
Correo electrónico: jmanzanares@hdoc.insalud.es

Recibido en octubre de 2002.

Aceptado para su publicación en noviembre 2002.

puede aparecer prurito, xantomas, etc. Las causas más frecuentes en nuestro medio son la atresia de vías biliares extrahepáticas (25-35%), la hepatitis neonatal idiopática (30-35%), el déficit de α_1 -antitripsina (7-17%), el síndrome de Alagille o escasez ductal sindrómica (6%) y la colestasis intrahepática familiar progresiva (5-6%)^{6,11}.

La evaluación diagnóstica del recién nacido con colestasis debe realizarse de un modo sistematizado, lógico y coste-efectivo. Un equipo coordinado integrado por clínicos, cirujanos, radiólogos y bioquímicos debe minimizar la realización de pruebas diagnósticas innecesarias y lograr un diagnóstico correcto en el período de tiempo más corto posible¹². Es esencial diferenciar entre colestasis intrahepática o extrahepática y, si es posible, lograr un diagnóstico específico. Puesto que una gran mayoría de los pacientes tendrán atresia de vías biliares extrahepáticas, una parte importante de la evaluación estará dirigida a confirmar o descartar la obstrucción de la vía biliar extrahepática y la necesidad o no de una exploración quirúrgica¹³. La mayor parte de los cuadros que causan colestasis neonatal son cuadros progresivos y graves, que aunque no tengan tratamiento curativo siempre se benefician de un tratamiento médico sintomático y de un adecuado soporte nutricional.

El primer paso del diagnóstico ante un recién nacido o lactante con ictericia es confirmar la presencia de colestasis, demostrando el aumento de bilirrubina conjugada en sangre o la presencia de bilirrubina en orina, descartando así los cuadros que cursan con hiperbilirrubinemia indirecta. En todo recién nacido con ictericia prolongada (más de 15 días) es preciso descartar colestasis mediante la determinación de bilirrubina directa. Ya se ha comentado que una bilirrubina conjugada mayor de 2 mg/dl o superior al 15% de la bilirrubina total es siempre patológica y debe estudiarse. La ictericia es clínicamente evidente en el recién nacido con cifras de bilirrubina superiores a 5 y a 2-3 mg/dl en el niño mayor. Si estamos frente a una colestasis, la investigación debe determinar la intensidad de la disfunción hepática y excluir, lo más rápidamente posible, los procesos que aunque comprometan la vida son potencialmente tratables (cuadros infecciosos, enfermedades endocrinológicas y metabólicas) e identificar las anomalías corregibles del árbol biliar: quiste de colédoco, atresia de vías biliares extrahepáticas, perforación espontánea de la vía biliar, cálculos, etc.

EXPLORACIÓN FÍSICA

La anamnesis debe ser completa y recoger información familiar, y del período prenatal y neonatal inmediato. La exploración física ha de ser exhaustiva y muy cuidadosa, pues sus hallazgos pueden orientar la dirección de los siguientes estudios (facies dismórfica, soplo pulmonar, microcefalia, malformaciones congénitas, etc.). Es esencial valorar la hepatomegalia (tamaño, características de la superficie y del borde, y consistencia del hígado), su situación en la cavidad abdominal y la esplenomegalia. La exploración neurológica es muy importante, pues en determinadas enfermedades los síntomas neurológicos pueden ser la primera manifestación (enfermedades mitocondriales, peroxisomales, displasia septoóptica). Otros síntomas como irritabilidad, letargia, vómitos o dificultad en la alimentación sugieren enfermedad metabólica. La hepatitis neonatal es más frecuente en varones y con bajo peso al nacer, con una incidencia familiar del 10-15%, mientras que la atresia biliar es más frecuente en mujeres, con peso adecuado y no se refieren casos familiares. El comienzo tardío de la ictericia y de la acolia, o hipocolia, son más frecuentes en las enfermedades intrahepáticas.

TABLA 1. Causas de colestasis intrahepática

<i>Persistente</i>
Hepatitis neonatal idiopática
Colestasis intrahepática familiar progresiva
Trastornos del transporte canalicular
Ácidos biliares
CIFP1 (deficiencia de FIC1)
CIFP2 (deficiencia de BSEP)
Fosfolípidos (deficiencia de MDR3)
Trastornos de la biosíntesis de los ácidos biliares
Con escasez de ductos intrahepáticos
Síndrome de Alagille
Escasez "no sindrómica"
<i>Recurrente</i>
Colestasis intrahepática recurrente benigna (CIRB)
(deficiencia de FIC1)
Colestasis hereditaria con linfedema (síndrome de Aegaeas)

Modificada de Balistreri¹⁰.

Las heces deben ser examinadas personalmente por el médico para confirmar la acolia. Unas heces acólicas persistentes (blancas o grises) sugieren atresia biliar, aunque los trastornos intrahepáticos también pueden ocasionar también acolia (colestasis intrahepática familiar progresiva, escasez de ductos, hepatitis neonatal idiopática).

Las heces deben ser examinadas personalmente por el médico para confirmar la acolia. Unas heces acólicas persistentes (blancas o grises) sugieren atresia biliar, aunque los trastornos intrahepáticos también pueden ocasionar también acolia (colestasis intrahepática familiar progresiva, escasez de ductos, hepatitis neonatal idiopática).

ESTUDIO BIOQUÍMICO

El estudio bioquímico de la colestasis debe ser secuencial. En un primer nivel se valorará la función hepática, se descartará insuficiencia hepática aguda grave y se efectuará el cribado de los trastornos más frecuentes. El segundo nivel estará orientado al diagnóstico de los procesos más infrecuentes (tabla 3).

En la colestasis, los parámetros de función hepática, bilirrubina, aminotransferasas, fosfatasa alcalina y lípidos están elevados de una manera variable e inespecífica, aunque el colesterol sérico puede tener un cierto poder discriminador. De todos los parámetros bioquímicos que se utilizan en la evaluación del lactante colestático sólo la gammaglutamil transpeptidasa (GGT) sérica ha confirmado su valor en el diagnóstico diferencial¹⁴. Esta enzima tiene su origen en las células epiteliales del árbol biliar y canalículo hepático, túbulo renal proximal, ductos y

TABLA 2. Diagnóstico diferencial de la colestasis neonatal

<p>Hepatitis neonatal</p> <p>Idiopática</p> <p>Viral</p> <ul style="list-style-type: none"> Citomegalovirus Rubéola Reovirus tipo 3 Herpes virus: simple 1 y 2, zóster, herpes virus humano tipo 6 Adenovirus Enterovirus Parvovirus B19 Coxsackie ECHO virus Virus de la inmunodeficiencia humana (VIH) Hepatitis B Hepatitis C <p>Bacteriana y parasitaria</p> <ul style="list-style-type: none"> Sepsis bacteriana. Infección urinaria (gramnegativa) Sífilis Listeriosis Toxoplasmosis Tuberculosis Malaria <p>Obstrucción biliar</p> <p>Colangiopatías</p> <ul style="list-style-type: none"> Atresia biliar extrahepática Quiste de colédoco Colangitis esclerosante neonatal Perforación espontánea de la vía biliar Estenosis biliar Fibrosis hepática congénita Enfermedad de Caroli Anomalías de la unión biliopancreática <p>Otros</p> <ul style="list-style-type: none"> Síndrome de bilis espesa/tapón mucoso Colelitiasis Tumores/masas (intrínsecas/extrínsecas) <p>Síndromes colestáticos genéticos</p> <ul style="list-style-type: none"> Escasez de conductos intrahepáticos sindrómica (síndrome de Alagille) Escasez de conductos intrahepáticos no sindrómica Colestasis intrahepática familiar progresiva (CFIP) <ul style="list-style-type: none"> CIFP 1: Defecto de ATPasa P (alteración del transporte de aminofosfolípido) CIFP 2: Defecto de SGPG (alteración del transporte del ácido biliar) CIFP 3: defecto MDR3 (alteración del transporte fosfatidilcolina) Colestasis hereditaria con linfedema (síndrome de Aagaens) Colestasis familiar de los indios de Norteamérica Colestasis de los esquimales Colestasis recurrente benigna Síndrome de Dubin-Johnson neonatal (deficiencia de MRP2) 	<p>Enfermedades metabólicas</p> <ul style="list-style-type: none"> Déficit de α_1-antitripsina Trastornos del metabolismo de los aminoácidos <ul style="list-style-type: none"> Tirosinemia Hipermetioninemia Deficiencia de mevalonatinasa Trastornos del ciclo de la urea <ul style="list-style-type: none"> Deficiencia de arginasa Trastornos del metabolismo lipídico <ul style="list-style-type: none"> Enfermedad de Niemann-Pick A y C Enfermedad de Gaucher Enfermedad de Wolman Trastornos del metabolismo de los hidratos de carbono <ul style="list-style-type: none"> Galactosemia Fructosemia Glucogenosis tipo IV Trastornos de la síntesis de ácidos biliares <ul style="list-style-type: none"> Déficit de 3-βOH-Δ5-C27-esteroides deshidrogenasa/isomerasa Déficit de Δ4-3-oxosteroide 5β-reductasa Deficiencia de oxysterol 7α-hidroxilasa Déficit enzima clivadora de 24,25 dihidroxicolanoico Trastornos peroxisomales <ul style="list-style-type: none"> Síndrome de Zellweger Enfermedad de Refsum neonatal Otras enzimopatías Enfermedades mitocondriales (cadena respiratoria) Fibrosis quística Enfermedad por depósito de hierro neonatal <p>Endocrinopatías</p> <ul style="list-style-type: none"> Hipopituitarismo (displasia septoóptica) Hipotiroidismo <p>Tóxicos</p> <ul style="list-style-type: none"> Nutrición parenteral Fármacos Metales <p>Miscelánea</p> <ul style="list-style-type: none"> Shock/hipoperfusión Histiocitosis X Obstrucción intestinal Linfocitosis eritrofagocítica Lupus eritematoso neonatal Cirrosis infantil de la India Oxigenación con membrana extracorpórea (ECMO) Trisomías autosómicas <ul style="list-style-type: none"> Síndrome de Down Trisomías 18, 22 Enfermedad venooclusiva Enfermedad del injerto contra el huésped Síndrome de Prune-Belly
---	---

ácinos pancreáticos y borde en cepillo de los enterocitos. Valores séricos por encima de 400-500 U/l en un recién nacido o lactante con colestasis se asocian con atresia de vías biliares extrahepáticas, ductopenia (síndrome de Alagille), déficit de α_1 -antitripsina, deficiencia de MDR3, enfermedad de Niemann-Pick tipo C¹⁵ u otras entidades que causan lesión del árbol biliar (quiste de colédoco, colangitis esclerosante). En otras formas de colestasis la elevación de la GGT es menor. Existe un grupo de pacientes

con colestasis y valores normales de GGT, que actualmente se incluyen en el grupo de colestasis de origen genético denominado colestasis intrahepática familiar progresiva, algunos de los cuales tienen mal pronóstico con evolución rápida a cirrosis biliar^{16,17} y errores del metabolismo de los ácidos biliares¹⁸. La diferencia entre ambos radica en el prurito, presente siempre en la colestasis intrahepática familiar progresiva y ausente en los trastornos de la síntesis de los ácidos biliares.

PRUEBAS COMPLEMENTARIAS

Un paso clave en el estudio del lactante colestático es la evaluación de la vía biliar extrahepática por ultrasonografía abdominal¹⁹. La ecografía es el estudio inicial de imagen más útil para obtener información sobre tamaño y estructura hepática, además de información sobre la patencia de la vía biliar extrahepática, distinguiendo entre colestasis de causa extrahepática o intrahepática, y establecer la indicación de un tratamiento quirúrgico o médico. La ecografía abdominal permite detectar la existencia de cálculos o barro biliar en vesícula o en colédoco, diagnosticar el quiste de colédoco, excluir la presencia de ascitis y otras anomalías asociadas con un diagnóstico específico (asplenia o poliesplenia, hígado en línea media, malrotación intestinal, ausencia de vena cava inferior, vena porta preduodenal, *situs inversus*). La ausencia de vesícula y de visualización del colédoco orientan a la atresia de vías biliares extrahepáticas, diagnóstico que debe ser confirmado con otras técnicas de imagen (gammagrafía hepatobiliar, etc.) y con biopsia hepática, ya que la ecografía nunca puede confirmar o descartar totalmente la atresia biliar. La identificación de una vía biliar anormal permite establecer otros diagnósticos: quiste de colédoco, colangitis esclerosante neonatal.

La utilidad de la gammagrafía hepática con derivados del ácido iminodiacético marcados con tecnecio-99m radica en la demostración de la permeabilidad del sistema biliar si se comprueba el paso del trazador al intestino²⁰. La ausencia de excreción no es diagnóstica de atresia biliar, sino que indica la necesidad de otros estudios para excluir la obstrucción anatómica. Se recomienda la realización de la prueba tras 5 días de tratamiento con fenobarbital (5 mg/kg/día). Presenta un 10% de falsos positivos y negativos, necesita mucho tiempo y su realización puede retrasar el diagnóstico. En pacientes con atresia biliar, por lo menos al inicio del cuadro, la función parenquimatosa no está comprometida y la captación es normal, aunque no hay excreción al intestino. Por el contrario, en la hepatitis neonatal hay un retraso en la captación por la disfunción hepatocelular y sí hay excreción al intestino, aunque puede estar retrasada.

La visualización de la vía biliar extrahepática puede ser necesaria para confirmar los diagnósticos de atresia de vías biliares extrahepáticas o quiste de colédoco. Las técnicas disponibles son la colangiografía transhepática percutánea y la colangiografía retrógrada endoscópica (CRE). La colangiografía transhepática percutánea es difícil de realizar en recién nacidos y lactantes por el pequeño tamaño de los conductos biliares intrahepáticos y porque en la gran mayoría de entidades nosológicas no hay dilatación de los mismos. La CRE puede ser útil en pacientes seleccionados con colestasis obstructiva para confirmar el diagnóstico de atresia biliar^{21,22}. Es una técnica difícil que se realiza bajo anestesia general y que exige una gran experiencia del endoscopista, además de instrumental

TABLA 3. Niveles en el estudio

<i>Primer nivel</i>
Historia clínica
Exploración física
Inspección visual de heces
Sangre: hemograma, estudio de coagulación, bilirrubina total y directa, AST, ALT, GGT, fosfatasa alcalina, LDH, colinesterasa, amonio, glucosa, α -fetoproteína, colesterol y triglicéridos, hierro y ferritina, ácidos biliares totales, cuantificación y fenotipo de α_1 -antitripsina, serología TORCH, lúes y virus hepatotropos (citomegalovirus, rubéola, herpes), serología virus de la hepatitis B y C, cultivos
Orina: sistemático (DRAS). cultivos, cuerpos reductores, succinil-acetona
Imagen: ecografía convencional y ecografía-Doppler, gammagrafía hepatobiliar, radiografía de esqueleto
Histología: biopsia hepática.
Otros: paracentesis (si ascitis)
<i>Segundo nivel</i>
Sangre: proteinograma, inmunoglobulinas, cortisol, función tiroidea, aminoácidos, actividad galactosa-1-fosfato-uridiltransferasa, cariotipo, serología para virus de la inmunodeficiencia humana; serología: parvovirus B19 y herpes humano 6; otros estudios: CDT (transferrina deficiente en hidratos de carbono); lactato, piruvato y cuerpos cetónicos; estudios genéticos
Orina: aminoácidos, metabolitos de los ácidos biliares, ácidos orgánicos
Imagen: colangiografía transhepática percutánea, colangiografía resonancia
Otros: electrolitos en sudor; estudios enzimáticos en leucocitos, fibroblastos (biopsia de piel), hígado, músculo, etc.; médula ósea

AST: aspartato aminotransferasa; ALT: alanino aminotransferasa; GGT: gammaglutamil transpeptidasa; LDH: lacticodeshidrogenasa.

(duodenoscopia de visión lateral) adaptado a las características del paciente pediátrico. Recientemente se está utilizando la colangiografía resonancia^{23,24} que, aunque exige anestesia, presenta menor riesgo que las técnicas anteriores. La experiencia de cada centro dictará la técnica que debe utilizarse en estos pacientes.

Ningún parámetro bioquímico o prueba de imagen no invasivos, aislados o en combinación, ha demostrado la suficiente capacidad discriminadora para descartar la atresia biliar, ya que el 10% de los lactantes con colestasis intrahepática tienen hallazgos clínicos y de laboratorio que se solapan con los de los pacientes con obstrucción extrahepática¹³.

HISTOLOGÍA

La biopsia hepática percutánea es el procedimiento más eficaz y definitivo en la valoración de un paciente con colestasis²⁵. Es una técnica diagnóstica muy útil que puede hacerse con seguridad en los lactantes de cualquier edad (sin contraindicaciones obvias) con sedación intravenosa y adecuada monitorización. Zerbini publicó el 100% de sensibilidad y el 76% de especificidad de la biopsia hepática para el diagnóstico de atresia²⁵. En niños de más de 6 semanas de edad el diagnóstico de atresia

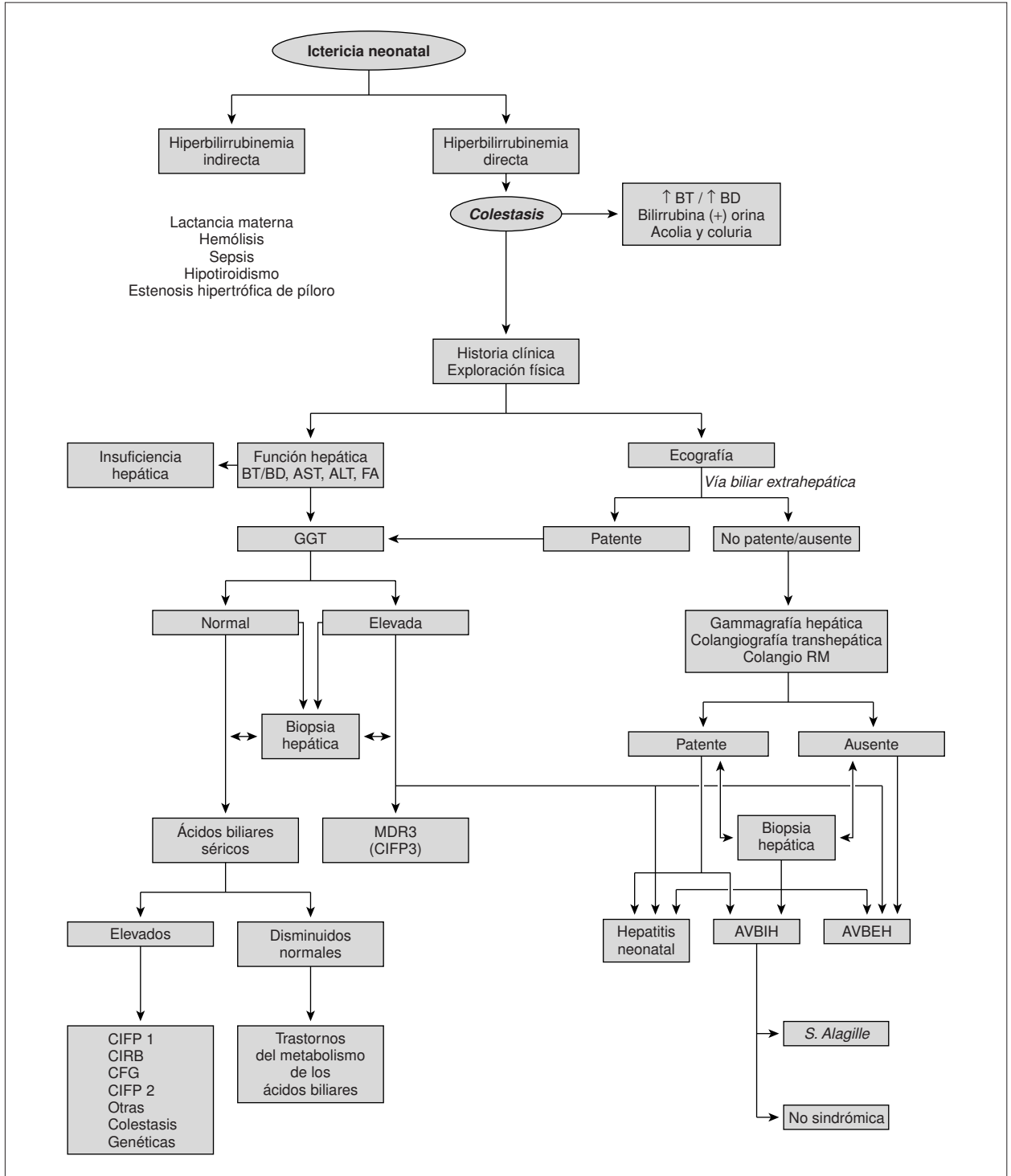


Figura 1. Algoritmo diagnóstico de la colestasis neonatal.

puede hacerse con seguridad en el 90-95% de los casos. El diagnóstico es más difícil en los menores de esa edad, ya que no ha habido suficiente tiempo para que los cambios histológicos característicos de la atresia biliar (proliferación ductulillar, agrandamiento del espacio porta con escaso infiltrado inflamatorio, fibrosis portal, taponés bi-

liares, estasis biliar y escasa afectación lobulillar) sean manifiestos. En estos pacientes puede ser necesario repetir la biopsia después de algunas semanas para excluir la obstrucción biliar. Además, la biopsia hepática puede sugerir un trastorno metabólico o una enfermedad de depósito como causa del cuadro de colestasis. La escasez de

conductos biliares interlobulares puede estar presente precozmente o hacerse evidente en biopsias sucesivas (dependiendo de la edad). La microscopia electrónica puede revelar la ausencia de peroxisomas o la presencia de mitocondrias anormales. En ocasiones pueden identificarse inclusiones virales.

En los casos excepcionales en los que no se ha podido realizar el diagnóstico de obstrucción biliar extrahepática con las técnicas anteriores puede ser necesaria una minilaparotomía exploratoria con colangiografía intraoperatoria y biopsia hepática abierta. El acceso a la vía biliar en la colangiografía intraoperatoria se realiza habitualmente a través de la vesícula pero puede ser técnicamente muy difícil de realizar si esta es pequeña o atrésica. En ocasiones es muy difícil, o incluso imposible, obtener el relleno correcto de los conductos biliares proximales. Estos procedimientos diagnósticos deben ser realizados por cirujanos pediátricos con experiencia en cirugía biliar y radiólogos intervencionistas expertos. El gastroenterólogo pediátrico debe estar presente en el quirófano para participar en la toma de decisiones. El objetivo es confirmar la indicación de una cirugía definitiva (hepatopuertoenterostomía).

El algoritmo de la figura 1 muestra una posible guía de actuación en la evaluación de un lactante con colestasis.

BIBLIOGRAFÍA

- Suchy FJ. Approach to the infant with cholestasis. En: Suchy FJ, Sokol RJ, Balistreri WF, editors. *Liver diseases in children*, 2nd ed. Philadelphia: Lippincott, Williams and Wilkins, 2001; p. 187-94.
- Trauner M, Meier PJ, Boyer JL. Molecular pathogenesis of cholestasis. *N Engl J Med* 1998;339:1217-27.
- Koopen NR, Muller M, Vonk RJ, Zimniak P, Kuipers F. Molecular mechanisms of cholestasis: Causes and consequences of impaired bile formation. *Biochim Biophys Acta* 1998;22:1-17.
- Roberts EA. The jaundiced baby. En: Kelly DA, editor. *Diseases of the liver and biliary system in children*, 1st ed. Oxford: Blackwell-Science, 1999; p. 11-45.
- Suchy FJ. Physiologic cholestasis: Elevation of primary bile acid concentration in normal infants. *Gastroenterology* 1981;80:1037-41.
- Balistreri WF. Liver disease in infancy and childhood. En: Schiff ER, Sorrell MF, Madrey WC, editors. *Schiff's disease of the liver*, 8th ed. Philadelphia: Lippincott-Raven, 1999; p. 1357-512.
- Watkins JB. Neonatal cholestasis: Development aspects and current concepts. *Sem Liver Dis* 1993;13:276-88.
- Dick MC, Mowat AP. Hepatitis syndrome in infancy an epidemiological survey with 10 year follow up. *Arch Dis Child* 1985; 60:512-6.
- Perlmutter DH, Shepherd RW. Extrahepatic biliary atresia: A disease or a phenotype. *Hepatology* 2002;35:1297-304.
- Balistreri WF. Intrahepatic cholestasis. *J Pediatr Gastroenterol Nutr* 2002;35(Suppl 1):17-23.
- Mieli-Vergani G, Howard ER, Mowat AP. Liver disease in infancy: A 20-year perspective. *Gut* 1991;32(Suppl):123-8.
- El-Youssef M, Whittington PF. Diagnostic approach to the child with hepatobiliary disease. *Sem Liver Dis* 1998;18:195-202.
- Balistreri WF. Neonatal cholestasis. *J Pediatr* 1985;106:171-84.
- Maggiore G, Bernard O, Hadchouel M, Lemonnier A, Alagille D. Diagnostic value of serum gamma-glutamyltranspeptidase activity in liver diseases in children. *J Pediatr Gastroenterol Nutr* 1991;12:21-6.
- Yerushalmi B, Sokol RJ, Narkewicz MR, Smith D, Ashmead JW, Wenger DA. Niemann-Pick disease in neonatal cholestasis at a North American center. *J Pediatr Gastroenterol Nutr* 2002;35: 44-50.
- Jacquemin E, Hadchouel M. Genetic basis of progressive familial intrahepatic cholestasis. *J Hepatol* 1999;31:377-81.
- Thompson R, Jansen PLM. Genetic defects in hepatocanalicular transport. *Sem Liver Dis* 2000;20:365-72.
- Balistreri WF. Inborn errors of bile acid biosynthesis and transport: Novel form of metabolic liver diseases. *Gastroenterol Clin North Am* 1999;28:145-72.
- Paltiel HJ. Imaging of neonatal cholestasis. *Semin Ultrasound CT MR* 1994;15:290-305.
- Johanson K, Alton HM, Chapman S. Evaluation of mebrofenin hepatoscintigraphy in neonatal-onset jaundice. *Pediatr Radiol* 1998;28:937-41.
- Wilkinson ML, Mieli-Vergani G, Ball C, Portmann B, Mowat AP. Endoscopic retrograde cholangiopancreatography in infantile cholestasis. *Arch Dis Child* 1991;66:121-3.
- Ohnuma N, Takahashi T, Tanabe M, Yoshida H, Iwai J. The role of ERCP in biliary atresia. *Gastrointest End* 1997;45:365-70.
- Guibaud L, Lachaud A, Touraine R, Guibal AL, Pelizzari M, Basset T, et al. MR cholangiography in neonates and infants: Feasibility and preliminary applications. *AJR Am J Roentgenol* 1998; 170:27-31.
- Jaw TS, Kuo YT, Liu GC, Chen SH, Wang CK. MR cholangiography in the evaluation of neonatal cholestasis. *Radiology* 1999;212:249-56.
- Zerbini MCN, Gallucci SDD, Maezono R, Ueno CM, Porta G, Maksoud JG, et al. Liver biopsy in neonatal cholestasis: A review on statistical grounds. *Mod Pathol* 1997;10:793-9.