

Hiperplasia suprarrenal congénita: asociación con translucencia nuchal fetal aumentada

B. Flores Antón^a, B. Bonet Serra^{a,b}, B. Adiego Burgos^c, J. Martínez Orgado^a, A. Martín Ancel^a y J. Pérez-Lescure Picarzo^a

^aÁrea de Pediatría y Neonatología. ^cÁrea de Ginecología y Obstetricia. Fundación Hospital Alcorcón. Universidad Rey Juan Carlos. ^bFacultad de Ciencias Experimentales y Técnicas. Universidad San Pablo-CEU. España.

Se presenta el caso de un recién nacido con hiperplasia suprarrenal congénita y aumento de la translucencia nuchal fetal. También se describen las posibles interferencias que pueden encontrarse en las determinaciones hormonales cuando los valores de la misma superan ampliamente el rango habitual de los ensayos.

Palabras clave:

Hiperplasia suprarrenal congénita. Edema nuchal. Translucencia nuchal. 17-hidroxiprogesterona.

CONGENITAL ADRENAL HYPERPLASIA: AN ASSOCIATION WITH INCREASED FETAL NUCHAL TRANSLUCENCY

A neonate with increased nuchal translucency and congenital adrenal hyperplasia is described. The possible interferences in hormone assays when values are much higher than the average assay range are also discussed.

Key words:

Congenital adrenal hyperplasia. Nuchal edema. Nuchal translucency. 17-hydroxyprogesterone.

INTRODUCCIÓN

La hiperplasia suprarrenal congénita es una enfermedad poco frecuente en la infancia, si bien sus consecuencias pueden ser devastadoras si no se diagnostica en los primeros días de vida. En las niñas, la presencia de genitales ambiguos obliga a descartar dicha enfermedad; no obstante, en los varones afectados las alteraciones genitales pueden ser muy sutiles. Por ello, cualquier rasgo físico que induzca a la sospecha de hiperplasia suprarrenal congénita de forma precoz podría ser de gran utilidad.

OBSERVACIÓN CLÍNICA

Se trataba de una gestación controlada en una mujer sana de 32 años, secundigesta, con un hijo previo varón sano y sin antecedentes familiares de interés.

A las 12 semanas de gestación se realizó una ecografía que demostraba una biometría fetal acorde, una translucencia nuchal aumentada de 8 mm en forma de higroma quístico tabicado y un estudio de flujo en ductus venoso normal (figs. 1 y 2). El cribado bioquímico realizado en la 14 semana arrojó un riesgo para aneuploidía de 1/12.349 (bajo riesgo). Sin embargo, y debido a la presencia del higroma, se realizó amniocentesis a las 14 semanas de gestación con el resultado de cariotipo 46XX citogenéticamente normal. Los controles ecográficos sucesivos no demostraron la presencia de anomalías morfológicas, excepto el higroma quístico que persistió sin cambios hasta las 35 semanas de gestación, fecha de la última ecografía.

El nacimiento tuvo lugar a término mediante parto vaginal en podálica. El recién nacido pesó 3.300 g (P₅₀), 49,5 cm de longitud (P₅₀₋₇₅), 35,7 cm de perímetro cefálico (P₇₅₋₉₀), con una puntuación Apgar 8/9.

El recién nacido presentaba genitales ambiguos con hipertrofia de clítoris, fusión de labios mayores y apertura de seno urogenital en la base del clítoris (estadio IV de Prader). Destacaba también un pliegue nuchal redundante y llamativo. En la ecografía abdominal se observaron glándulas suprarrenales grandes, de aspecto "arrugado" o "cerebroide" característico de una intensa hipertrofia de éstas y genitales internos femeninos normales. Ante estos hallazgos, y conociendo el cariotipo fetal XX, se sospechó hiperplasia suprarrenal congénita y, tras extracción de analítica, se inició tratamiento a los 3 días

Correspondencia: Dr. B. Bonet Serra.

Unidad de Pediatría. Fundación Hospital Alcorcón.
Avda. Budapest, 1. 28922 Alcorcón. Madrid. España.
Correo electrónico: bbjbonet@fhacorcon.es

Recibido en julio de 2002.

Aceptado para su publicación en octubre de 2002.

de edad con hidrocortisona (bolo a 25 mg/m² y posteriormente 15 mg/m²/día, oral), fludrocortisona (100 µg/día, oral) y suplementos de sodio orales a 4 mEq/kg/día.

Los resultados preliminares del estudio hormonal mostraron valores de testosterona muy elevados (2.160 ng/ml; valor normal, < 0,6 ng/ml) así como los de androstendiona (17,5 ng/ml; valor normal, < 0,5 ng/ml), pero sorprendió el valor de la 17-hidroxiprogesterona, que sólo estaba aumentada en 2 veces su valor normal (10,63 nmol/l; valor normal, 1,82-4,5 nmol/l). Estos hallazgos no parecían coincidir con los de la hiperplasia suprarrenal congénita clásica donde típicamente la 17-hidroxiprogesterona alcanza valores que suelen ser de 10 a 1.000 veces superiores a los normales. Dada la elevada sospecha clínica de hiperplasia suprarrenal congénita se decidió continuar el tratamiento pautado. A los 7 días, el resultado del cribado neonatal confirmó la existencia de unos valores de 17-hidroxiprogesterona mucho más elevados (640 nmol/l; valor normal, 1,82-4,5 nmol/l) y compatibles con el diagnóstico de hiperplasia suprarrenal congénita.

A los 7 días de vida presentó intolerancia digestiva, distensión abdominal, hipoactividad, poliuria de 6,6 ml/kg/h, acidosis metabólica y natriuresis elevada (excreción fraccionada de sodio del 7%). Este cuadro cursó sin descompensación hemodinámica y cedió con aporte intravenoso de líquidos y aumentando la dosis de hidrocortisona a 40 mg/m², por lo que se consideró secundario a una crisis de pérdida salina. Cinco días después disminuyó la dosis de hidrocortisona a 20 mg/m². Posteriormente permaneció asintomática y se le dio el alta a los 14 días de vida con esa misma dosis de hidrocortisona, 100 µg/día de fludrocortisona y aportes de sodio a 7 mEq/kg/día.

DISCUSIÓN

La hiperplasia suprarrenal congénita es una enfermedad autosómica recesiva producida por déficit enzimáticos en la esteroidogénesis adrenal. De ellos, el más frecuente (95% de los casos) es el déficit de 21-hidroxilasa, que se encuentra en 1:14.199 nacidos vivos¹. El déficit de la 21-hidroxilasa produce una acumulación de sus precursores, entre ellos la 17-hidroxiprogesterona, así como un aumento en la producción de andrógenos suprarrenales. La exposición a los andrógenos causa la virilización de los fetos femeninos afectados, siendo ésta la causa más frecuente de ambigüedad genital en niñas.

Consideramos que el presente caso brinda aspectos clínicos que merecen ser comentados. El aumento de translucencia nucal es un hallazgo escasamente descrito en la hiperplasia suprarrenal congénita. En la revisión bibliográfica que hemos llevado a cabo sólo hemos encontrado una publicación donde han descrito 4 casos, en 2 familias, con un aumento en la translucencia nucal de fetos con hiperplasia suprarrenal congénita clásica². La translucencia nucal aumentada entre las semanas 10 y 14 de gestación representa un hallazgo en la ecografía prenatal

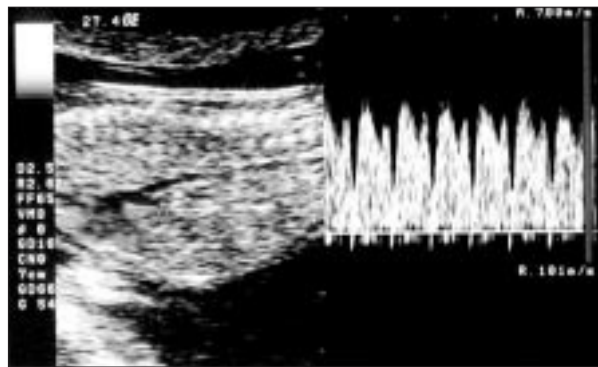


Figura 1. Estudio Doppler: onda de velocidad de flujo en ductus venoso normal.

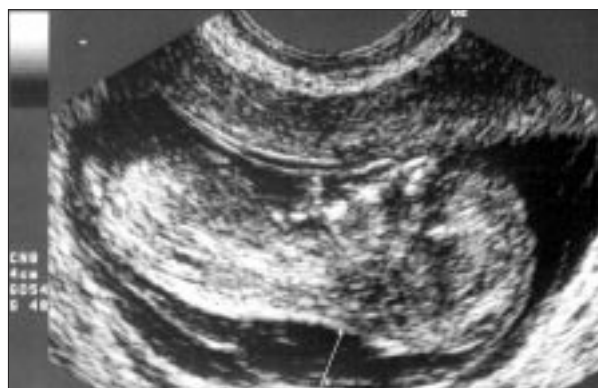

Figura 2. Estudio morfológico: translucencia nucal aumentada (línea blanca).

que se asocia con numerosas entidades clínicas. Constituye un marcador de cromosopatías, como el síndrome de Down³, y también se ha asociado a anomalías estructurales, en especial cardiopatías congénitas y diversos síndromes⁴. Las causas del edema fetal nucal son múltiples. Puede estar originada por problemas cardíacos fetales u otras causas de hydrops fetal. No se conocen los mecanismos que lo producirían en la hiperplasia suprarrenal congénita. En ninguno de los casos descritos con edema nucal fetal asociado, incluido el nuestro, se han observado alteraciones cardíacas fetales o en el recién nacido. Sin embargo, es posible que pudieran existir alteraciones cardíacas que durante la vida fetal dieran lugar a esta alteración; de hecho, se ha descrito el caso de un recién nacido con miocardiopatía congénita cuya función cardíaca se normalizó inmediatamente tras la administración de corticoides, lo que permite sugerir la existencia de afectación de la función cardíaca asociada a la hiperplasia⁵. Esta afectación sí podría provocar un aumento de la translucencia nucal. Por el contrario, las alteraciones metabólicas de la hiperplasia suprarrenal congénita (hipoaldosteronismo) producirían una hipovolemia por natriuresis, y no a una hipervolemia fetal que pudiera justificar el aumento de líquido en la región nucal fetal. Sea cual sea el me-

canismo fisiopatológico que conduce al aumento de la translucencia nucal, consideramos que el número de casos ya descritos es suficiente para alertar al obstetra y al neonatólogo de una posible hiperplasia suprarrenal congénita, especialmente en los varones, donde la primera manifestación de la misma puede ser una crisis pierdesal difícil de diagnosticar y/o la muerte del recién nacido.

El segundo aspecto destacable del presente caso se refiere a las pruebas de laboratorio. En la hiperplasia suprarrenal congénita, la 17-hidroxiprogesterona se eleva a valores tan elevados, que si el laboratorio no lo tiene en cuenta y modifica la técnica de determinación, el ensayo puede ofrecer unos resultados erróneos, ya que la reacción puede quedar bloqueada por la gran cantidad de antígeno presente (efecto Hook). Por este motivo, algunos autores defienden el valor del perfil urinario de esteroides (que no requiere técnicas especiales) para el diagnóstico de hiperplasia suprarrenal congénita⁶. En nuestro caso, el diagnóstico parecía obvio (recién nacido XX con genitales ambiguos, con hiperplasia suprarrenal en las ecografías, genitales internos femeninos, aumento de andrógenos); sin embargo, el bajo valor de la 17-hidroxiprogesterona observado en nuestro laboratorio nos hizo buscar otras etiologías y creó un cierto grado de incertidumbre. No obstante, no hizo cambiar nuestra actitud ante la elevada sospecha clínica.

Finalmente, resulta interesante comentar la gran variabilidad que hemos encontrado en la bibliografía respecto a la dosificación de la hidrocortisona y fludrocortisona en el tratamiento de estos recién nacidos^{7,8}. Actualmente, la mayoría de los autores recomiendan iniciar el tratamiento con hidrocortisona a una dosis media de 15 mg/m²/día, y se puede aumentar a 20 mg/m²/día en el primer mes de vida. Sin embargo, otros autores también han sugerido, de la escuela de Lyon, la utilización de dosis mucho más elevadas (50 mg/m²/día) durante los primeros 15 días de vida y a 25 mg/m²/día los siguientes⁷. Tampoco existe unanimidad en cuanto a la distribución de la dosis; así algunos autores recomiendan una pauta de 3 dosis iguales, administrada cada 8 h, mientras que otros autores utilizan 2 o 3 dosis, administrando una dosis mayor por la mañana^{7,8}. También existen autores que recomiendan administrar la mitad o los 2 tercios de la dosis por la noche

al acostarse, con el fin de disminuir el pico de secreción de adrenocorticotropina (ACTH) que se observa a las 2-4 h de la madrugada; sin embargo, no es seguro que los resultados a largo plazo sean mejores^{7,8}. Aunque se necesitan más estudios para delimitar con exactitud la dosis óptima necesaria, es posible que ésta varíe para cada paciente, y se vea influida por diversos factores, como la absorción intestinal y la variabilidad genética en el metabolismo del cortisol. En nuestro caso iniciamos el tratamiento con una dosis relativamente baja, y ello es probable que provocará la descompensación metabólica observada a la semana de vida, lo que permite sugerir la utilización de las pautas de tratamiento que utilizan dosis mayores, por lo menos durante los primeros días de tratamiento.

BIBLIOGRAFÍA

1. Pang S, Wallace MA, Hofman L, Thuline HC, Dorche C, Lyon ICT, et al. Worldwide experience in newborn screening for classical congenital adrenal hyperplasia due to 21-hydroxylase deficiency. *Pediatrics* 1988;81:866-74.
2. Masturzo B, Hyett JA, Kalache KD, Rumsby G, Jauniaux E, Rodeck CH. Increased nuchal translucency as a prenatal manifestation of congenital adrenal hyperplasia. *Prenat Diagn* 2001;21:314-6.
3. Snijders RJ, Noble P, Sebire N, Souka A, Nicolaides KH. UK multicentre project on assessment of risk of trisomy 21 by maternal age and fetal nuchal-translucency thickness at 10-14 weeks of gestation. *Ultrasound Obstet Gynecol* 1998;11:391-400.
4. Souka AP, Krampl E, Bakalis S, Heath V, Nicolaides KH. Outcome of pregnancy in chromosomally normal fetuses with increased nuchal translucency in the first trimester. *Ultrasound Obstet Gynecol* 2001;18:9-17.
5. Boston BA, DeGross C, Hanna CE, Reller M. Reversible cardiomyopathy in an infant with unrecognized congenital adrenal hyperplasia. *J Pediatr* 1994;124:936-8.
6. Honour JW, Brook CG. Clinical indications for the use of urinary steroid profiles in neonates and children. *Ann Clin Biochem* 1997;34:45-54.
7. Oliver A, Ezquieta B, Gussinyé M. Hiperplasia suprarrenal congénita. En: Argente Oliver J, Carrascosa Lezcano A, Gracia Bouthelie R, Rodríguez Hierro F, editors. *Tratado de Endocrinología Pediátrica y de la adolescencia*, 2ª ed. Barcelona: Doyma, 2000; p. 995-1042.
8. Forest MG, Castro-Feijoo L. Hiperplasia suprarrenal congénita. En: *Tratado de Endocrinología Pediátrica*, 3ª ed. Madrid: McGraw-Hill-Interamericana 2002; p. 970-1005.