

# La valvuloplastia en la estenosis valvular aórtica crítica del neonato

J. Villalba Nogales, I. Herráiz Sarachaga, R. Bermúdez-Cañete Fernández, M.<sup>a</sup>J. Maitre Azcárate, J. Mora de Oñate, A. González Rocafort y M. Quero Jiménez

Servicio de Cardiología Pediátrica. Hospital Ramón y Cajal. Madrid. España.

## Objetivos

Evaluar los resultados inmediatos obtenidos mediante valvuloplastia aórtica con balón en el periodo neonatal, así como la evolución ecocardiográfica a largo plazo, identificando variables predictivas en relación a la evolución. Identificar el grado de concordancia entre los estudios hemodinámicos y ecocardiográficos.

## Pacientes y métodos

Se analizaron los resultados obtenidos en 26 procedimientos realizados en una población compuesta por 18 varones y 8 mujeres (2,25:1) cuyas edades fueron de 2 a 49 días (16,1 ± 12,9 días). Todos fueron estudiados e intervenidos en el Servicio de Cardiología Pediátrica del Hospital Ramón y Cajal de Madrid, entre junio de 1989 y junio de 2001. El tiempo de seguimiento osciló entre 0 y 144 meses (39,5 ± 39,7 meses).

## Resultados

Los efectos inmediatos observados mediante el estudio ecocardiográfico fueron un descenso significativo en el gradiente Doppler máximo (de 77,8 a 32,4 mmHg;  $p < 0,0001$ ) y del gradiente Doppler medio (de 41,7 a 18,5 mmHg,  $p < 0,05$ ). Los estudios hemodinámicos reflejaron un descenso significativo de la presión sistólica del ventrículo izquierdo (de 119,8 a 82,8 mmHg,  $p < 0,0001$ ) y un aumento de la presión sistólica aórtica (de 56,8 a 66,6 mmHg,  $p < 0,007$ ). El gradiente pico hemodinámico descendió de 63,1 a 17,7 mmHg,  $p < 0,0001$ ). La insuficiencia aórtica se incrementó de manera significativa en el 23% de los casos.

El seguimiento ecocardiográfico demostró un aumento significativo del tamaño telediastólico del ventrículo izquierdo (VIDD) y una reducción del gradiente Doppler máximo y medio. El porcentaje de éxito inicial fue del 68,7% y el análisis de supervivencia libre de intervención sobre la válvula se mostró del 65,8% a los 45 meses. El análisis de riesgos proporcionales demostró que el gradiente posvalvuloplastia resultante de la intervención era un factor predictivo de posteriores intervenciones sobre la válvula.

## Palabras clave:

*Estenosis aórtica. Valvuloplastia. Intervencionismo. Ecocardiografía.*

## BALLOON VALVOPLASTY FOR CRITICAL AORTIC VALVE STENOSIS IN NEONATES

### Objectives

To evaluate the immediate results obtained with balloon aortic valvuloplasty in neonates and long-term echocardiographic outcome as well as to identify variables predictive for outcome. To identify the degree of agreement between hemodynamic and echocardiographic study.

### Patients and methods

We analyzed the results obtained in 26 procedures performed in 18 boys and 8 girls (2.25:1), aged 2 to 49 days (16.1 ± 12.9 days). All procedures were performed in the Pediatric Cardiology Unit of Ramón y Cajal Hospital in Madrid between June 1989 and June 2001. Follow-up was from 0 to 144 months (39.5 ± 39.7 months).

### Results

The immediate effects observed through echocardiographic study were a significant decrease in the maximum Doppler gradient (from 77.8 to 32.4 mm Hg;  $p < 0.0001$ ) and in the medium Doppler gradient (from 41.7 to 18.5 mm Hg;  $p < 0.05$ ). Hemodynamic studies showed a significant decrease in left ventricular systolic pressure (from 119.8 to 82.8 mm Hg;  $p < 0.0001$ ) and an increase in aortic systolic pressure (from 56.8 to 66.6 mm Hg;  $p < 0.007$ ). The hemodynamic peak gradient decreased from 63.1 to 17.7 mm Hg;  $p < 0.0001$ . In 23% of the patients, aortic insufficiency significantly increased.

Echocardiographic follow-up showed a significant increase in the telediastolic size of the left ventricle and a decrease in the maximum and medium Doppler gradient. The procedure showed initial success in 68.7% and analysis of survival free of valvular surgery was 65.8% at 45 months. Proportional risk analysis revealed that the

**Correspondencia:** Dr. J. Villalba Nogales.  
C.S. Collado Villalba Estación (IMSALUD).  
Los Madroños, 5. 28400 Madrid. España.  
Correo electrónico: javier.villalba@navegalia.com

Recibido en diciembre de 2001.

Aceptado para su publicación en septiembre de 2002.

**post-valvuloplasty gradient was a predictive factor for future valvular surgery.**

**Key words:**

***Aortic stenosis. Valvuloplasty. Surgery. Echocardiography.***

## INTRODUCCIÓN

La estenosis valvular aórtica crítica en la etapa neonatal es una entidad cuyo pronóstico, habitualmente fatal, obliga a adoptar una actitud terapéutica urgente con el objeto de paliar o abolir su marco clínico fundamental: la insuficiencia cardíaca grave y/o el shock cardiogénico. Aparece en el 3-6% de todas las malformaciones cardiovasculares<sup>1</sup>, pero en el grupo neonatal representa el 1-3% de todas las lesiones cardíacas que dan sintomatología en este período de tiempo<sup>2</sup>.

El sustrato morfológico en neonatos con estenosis valvular aórtica sintomática representa un amplio espectro de malformaciones y, a menudo, incluye pacientes con hipoplasia del anillo, displasia valvular, hipoplasia del ventrículo izquierdo, anomalías de la válvula mitral y fibroelastosis endocárdica. En el neonato con estenosis valvular aórtica crítica, la válvula puede ser una masa gelatinosa, nodular, apenas parecida a una válvula. Puede tener varias valvas asimétricas y de distinto tamaño. La fusión comisural, en grado variable, es lo que quizá determina la intensidad de la obstrucción, derivando de esta fusión un orificio excéntrico en la mayoría de los casos. El grosor de las valvas suele estar aumentado y la flexibilidad, disminuida, aunque esto es variable<sup>3</sup>.

La intervención sobre la válvula se indica desde el mismo momento del diagnóstico, sobre todo si el recién nacido presenta signos de insuficiencia cardíaca, edema y/o cardiomegalia en la radiografía de tórax, y de hipertrofia del ventrículo izquierdo o patrón de tensión en el electrocardiograma. Cuando el área valvular es menor de  $0,5 \text{ cm}^2/\text{m}^2$  también indica una estenosis grave<sup>4</sup>. Un gradiente pico mayor de 50 mmHg establece el diagnóstico, pero un valor inferior no lo excluye, ya que, en casos de insuficiencia cardíaca congestiva, puede existir depresión de la función contráctil del ventrículo izquierdo.

La primera reseña histórica de valvuloplastia aórtica con éxito se debe a Lababidi et al en 1983<sup>5</sup>, en un adulto. Es en 1986, cuando Lababidi y Weinhaus<sup>6</sup> refieren la primera valvuloplastia con balón eficaz en 2 recién nacidos con estenosis aórtica valvular crítica, con reducción del gradiente y mejoría clínica que se mantuvo a los 5 meses de seguimiento.

En general, la valvuloplastia aórtica con balón, reduce el gradiente en el 60% desde los valores obtenidos pre-valvuloplastia, sin un incremento importante de la insuficiencia aórtica, de forma que puede establecerse como procedimiento al menos tan efectivo como la cirugía en

el alivio de la estenosis valvular y menos agresivo que ésta en el período de edad neonatal.

El presente estudio se justifica por el escaso número de trabajos que, durante el período neonatal, consiguen unir tan importante número de casos con un seguimiento tan largo, como lo es el presente, para poder extraer consecuencias inmediatas y pronósticas a largo plazo.

## PACIENTES Y MÉTODOS

### Población de estudio

Se analizan los resultados obtenidos de 26 procedimientos realizados en una población compuesta por 18 varones y 8 mujeres (relación 2,25:1), y cuyas edades a las que fueron sometidos a la valvuloplastia fueron de 2 a 49 días ( $16,1 \pm 12,9$  días). Aquí se incluyen 3 niños que, aunque estrictamente no pertenecían por edad al grupo neonatal, sí que lo hacían por la entidad anatomoclínica de la estenosis valvular aórtica crítica de la que fueron diagnosticados y que se encuentra más cerca de este grupo que propiamente de la estenosis aórtica del niño mayor, y así nos ha parecido conveniente hacerlo.

Sus pesos oscilaron entre 2,2 y 4,3 kg ( $3,2 \pm 0,5$  kg), y las tallas entre 48 y 53 cm ( $51 \pm 1,9$  cm); con ello la superficie corporal fue de  $0,21 \pm 0,02 \text{ m}^2$  ( $0,17$  a  $0,24 \text{ m}^2$ ). El tiempo de seguimiento se estableció entre 0 y 144 meses ( $39,5 \pm 39,7$  meses), siendo realizados todos los procedimientos en el Servicio de Cardiología Pediátrica del Hospital Ramón y Cajal de Madrid entre junio de 1989 y junio de 2001. Parte de los niños de este estudio ya habían sido objeto de referencia en una revisión sobre los factores pronósticos en la valvuloplastia aórtica<sup>7</sup>.

Las lesiones asociadas que se encontraron fueron: 14 niños asociaban un conducto arterioso permeable, cinco tenían un foramen oval permeable, y en otros cinco se encontró una anomalía mitral (incluido un caso con estenosis mitral); 3 casos se describieron como corazón izquierdo hipoplásico o con ventrículo izquierdo pequeño; en dos más se apreció fibroelastosis endocárdica, y tres fueron intervenidos previamente de coartación de aorta. Sólo un caso presentaba comunicación interventricular.

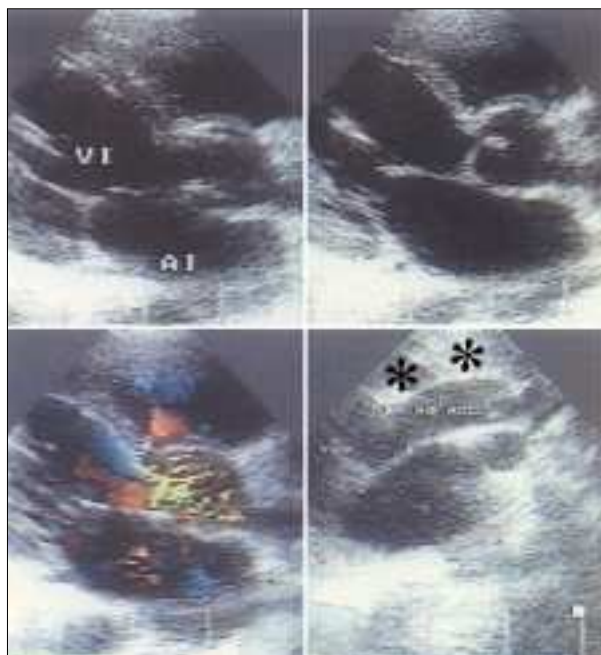
### Criterios de inclusión y exclusión

Se consideraron criterios de inclusión aquellos de indicación de intervención sobre la válvula aórtica según los hallazgos clínicos, electrocardiográficos o ecocardiográficos. Se excluyeron los niños que asociaban alguna malformación tipo estenosis subaórtica o supraválvular que pudieran interferir con los resultados finales. No fueron criterios de exclusión la asociación con otras malformaciones.

### Metodología diagnóstica

En todos los niños se realizaron previamente los estudios correspondientes para llegar al diagnóstico y cuanti-

ficar el grado de estenosis valvular. Se tomaron, según un protocolo previamente establecido, los datos ecocardiográficos y hemodinámicos necesarios para el estudio posterior. En algunos casos en los que hubo que hacerlo



**Figura 1.** Composición ecocardiográfica con cuatro imágenes prevulvoplastia aórtica. En las dos superiores (eje largo paraesternal) se observa una valva sigmoidea gruesa con escasa cúpula sistólica y una “cintura” en la unión sinotubular. Abajo e izquierda, se aprecia la turbulencia que se inicia adyacente a la zona sinusal. Abajo y a la derecha, se pone en evidencia la ausencia de dilatación de aorta ascendente que sugiere una estenosis “atípica”. VAO: válvula aórtica. Ao ASC: aorta ascendente. VI: ventrículo izquierdo. AI: aurícula izquierda.

de manera retrospectiva, se recurrió a las películas de vídeo, CD, etc., para completar el protocolo.

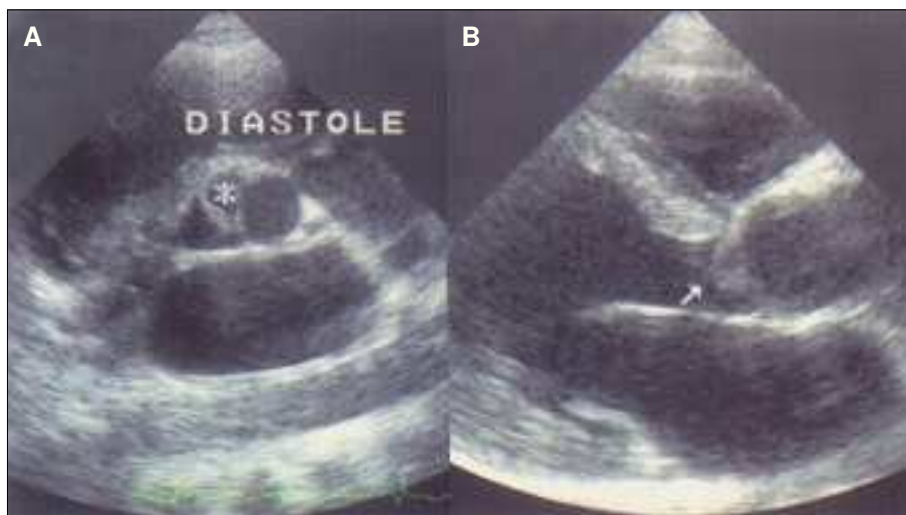
Se tomó el registro más cercano al procedimiento, el eco prevulvoplastia osciló entre los 0 y 21 días previos a la intervención ( $3,8 \pm 5,9$  días), y el posvulvoplastia, entre los 0 y los 20 días ( $3,4 \pm 5,3$  días).

Se obtuvieron registros ecocardiográficos en modo M del tamaño telediastólico del ventrículo izquierdo, del tamaño sistólico, fracción de eyección, fracción de acortamiento, septo interventricular y pared posterior del ventrículo izquierdo. Posteriormente, a través de ecocardiografía bidimensional (2D), se estudió la anatomía intracardiaca y extracardiaca (fig. 1), se valoraron fundamentalmente la válvula mitral, el ventrículo izquierdo, la válvula aórtica y la aorta ascendente; con el sistema Doppler y Doppler-color se estudiaron las turbulencias producidas por las estenosis e insuficiencias valvulares, y se valoraron los gradientes máximos y medios en cada paciente.

En la sala de cateterismo se registraron las presiones al menos de ventrículo izquierdo, sistólica y telediastólica, y de aorta ascendente y descendente: sistólica, diastólica y media. Mediante la angiografía se estudió la morfología del ventrículo izquierdo y de las válvulas mitral y aorta, con su grado de competencia, así como la aorta torácica. Se anotaron los datos técnicos del procedimiento y las incidencias del mismo en un protocolo similar.

### Seguimiento

El registro de los datos de la evolución de los niños incluidos en el estudio se dio por finalizado en junio del año 2001. El seguimiento se hizo mediante los estudios ecocardiográficos correspondientes, valorando la evolución del tamaño telediastólico del ventrículo izquierdo, la fracción de acortamiento y los gradientes Doppler máximos y medios. También se estudió la evolución de la competencia valvular (fig. 2).



**Figura 2.** Imagen ecocardiográfica posvulvoplastia aórtica. En A se observa una sigmoidea gruesa tricomisural con un velo hipoplásico (asterisco). En B, también en diástole, es evidente un prolapso valvular (flecha) que justifica la regurgitación aórtica posvulvoplastia.

Antes de la semana desde la intervención, fecha establecida para estudiar la mortalidad inherente al procedimiento, fallecieron 4 niños (15,3%): uno durante la valvuloplastia, dos en las 24 h posteriores y, el último 3 días después por un proceso de sepsis. Sólo se redilató un caso (3,8%), también con balón, al 1,3 meses tras la primera intervención. Se derivaron a cirugía 5 niños (19,2%), por valvuloplastia ineficaz o por complicaciones posteriores. Todos ellos se apartaron del estudio en el momento de pasar a la nueva situación.

### Metodología estadística

Los datos se introdujeron en el programa estadístico PRESTA V2.2 suministrado por el servicio de bioestadística clínica del hospital, aplicando el test de Wilcoxon bien para datos apareados o independientes, según el caso. Se han considerado valores de *p* estadísticamente significativos cuando la probabilidad de rechazo de la hipótesis nula fue superior a 0,95 (*p* > 0,05).

Para analizar la influencia de los gradientes previo o posterior a la valvuloplastia en la evolución de los niños, se ajustaron modelos de regresión de riesgos proporcionales (método de regresión de Cox), considerando significativo un riesgo relativo que no incluya la unidad en su intervalo de confianza del 95%.

Finalmente, se realizó un análisis de la supervivencia en el tiempo a través del método de Kaplan-Meier, considerando un intervalo de confianza del 95% de la función. Los resultados se expresan según la media de la distribución, la desviación estándar y el rango de la misma.

## RESULTADOS

### Resultados ecocardiográficos: efectos inmediatos

El análisis descriptivo de los valores ecocardiográficos obtenidos en modo M, tanto los previos a la valvuloplastia como inmediatamente posteriores, y los obtenidos en el último seguimiento, se recogen en la tabla 1.

El tamaño del anillo aórtico osciló entre 5 y 11 mm ( $7,1 \pm 1,2$  mm). Se valoró la insuficiencia aórtica en 6 grados (desde 0, sin insuficiencia; 1, grado leve; 2, leve a moderada; 3, moderada; 4, moderada a grave; 5, grave); ningún niño tenía previamente insuficiencia aórtica, tras la valvuloplastia se incrementó en 19 casos, si bien sólo se elevó por encima de un grado en 9 niños (34,6%).

El gradiente máximo por ecografía, prevalvuloplastia, se situaba entre 17 y 125 mmHg ( $77,8 \pm 28,5$  mmHg) y el gradiente medio fue de  $41,7 \pm 15,9$  mmHg (22 a 68 mmHg), si bien este último dato sólo figura en el 35% de los casos. Hay que destacar que 2 casos se encontraban en franca insuficiencia cardíaca, por lo que los gradientes alcanzados no se encontraban tan altos como era esperable. El resto de signos electrocardiográficos y ecocardiográficos, sin embargo, atestiguaban que se trataba de una estenosis aórtica crítica. Posvalvuloplastia, el gradiente máximo descen-

dió a  $32,4 \pm 13,9$  mmHg (7-63 mmHg) y el medio a  $18,5 \pm 6,4$  mmHg (13-33 mmHg). Con ello, la reducción del gradiente ecocardiográfico fue de  $45,4 \pm 28,9$  mmHg (0 a 95 mmHg), que, porcentualmente, se estableció entre 0 y 82,5% desde valores previos:  $53,4 \pm 23,9$ %.

### Resultados hemodinámicos

En el laboratorio de hemodinámica se obtuvieron los siguientes hallazgos. Prevalvuloplastia, la presión sistólica del ventrículo izquierdo fue de  $119,8 \pm 23,3$  mmHg (límites, 58 a 150 mmHg) y la presión telediastólica de  $18,6 \pm 6,1$  mmHg (límites, 6 a 30 mmHg). Las presiones aórticas recogidas fueron la sistólica de  $56,8 \pm 9,4$  mmHg (límites, 40 a 75 mmHg), la diastólica de  $37 \pm 8,4$  mmHg (límites, 20 a 59 mmHg) y la media de  $46,3 \pm 8,2$  mmHg (límites, 30 a 66 mmHg). Con estos datos el gradiente pico hemodinámico se situó, prevalvuloplastia, en  $63,1 \pm 20,3$  mmHg (límites, 18 a 100 mmHg). La insuficiencia aórtica estimada, previa a la intervención, se consignó como leve en 2 casos. El anillo aórtico medido en angiografía fue de  $7,3 \pm 1,4$  mm (límites, 5-10,3 mm), y la relación balón/anillo utilizada en los procedimientos fue de  $0,99 \pm 0,1$  (límites, 0,75 a 1,25).

Posvalvuloplastia se recogieron los siguientes resultados. La presión sistólica del ventrículo izquierdo osciló entre 52 y 115 mmHg ( $82,8 \pm 18$  mmHg) y la telediastólica fue de  $16,6 \pm 7,1$  mmHg (1 a 30 mmHg). Las presiones aórticas fueron: sistólica de  $66,6 \pm 14,6$  mmHg (38 a

TABLA 1. Análisis descriptivo de los resultados ecocardiográficos en modo M

	Límites	Media	Desviación estándar
VIDD			
Pre	9,5-26	17,80	4,10
Post	13-32	19,66	4,91
Seguimiento	13-44	28,29	12,04
VIDS			
Pre	4-21	16,80	10,20
Post	6-21	12,23	4,72
Seguimiento	7-30	17,93	6,67
Fracción de acortamiento			
Pre	0,12-0,60	0,38	0,13
Post	0,31-0,52	0,43	0,07
Seguimiento	0,25-0,58	0,42	0,09
Septo			
Pre	3-8,7	4,83	1,37
Post	3,3-6,3	5,02	0,83
Seguimiento	4-7,5	5,39	1,14
Pared posterior			
Pre	3-6,3	4,45	1,25
Post	3,3-6	4,45	0,78
Seguimiento	4-7,8	5,73	1,15

VIDD: tamaño telediastólico del ventrículo izquierdo.

VIDS: tamaño sistólico del ventrículo izquierdo.

Pre: valores previos a la valvuloplastia.

Post: valores posteriores a la valvuloplastia.

95 mmHg), la diastólica de  $39,4 \pm 11$  mmHg (de 20 a 57 mmHg) y la media de  $50,7 \pm 12,3$  mmHg (25 a 70 mmHg). Con ello el gradiente pico hemodinámico descendió a  $17,7 \pm 8,4$  mmHg (6 a 37 mmHg). La insuficiencia aórtica se incrementó por encima de 1° en 6 niños (23%).

Con estos datos, la reducción del gradiente hemodinámico fue de  $46,2 \pm 20$  mmHg (entre 8 y 88 mmHg), que, porcentualmente se redujo en un  $70,6 \pm 13,9\%$  (límites, 44,4 a 91,2%).

## Seguimiento

### Comparaciones entre los datos ecocardiográficos y los hemodinámicos

Analizando los valores obtenidos del tamaño del anillo aórtico y de la reducción del gradiente en milímetros de mercurio, según el test de Wilcoxon para muestras independientes, con un intervalo de confianza del 95%, aparecen ambas poblaciones como perfectamente similares, con  $p < 0,2$  y  $p < 0,77$ ; resulta, por tanto factible estudiar ambos parámetros por cualquiera de las dos técnicas, al no haber diferencia significativa entre ambas. Cuando, por el contrario, analizaron los resultados obtenidos en los gradientes prevalvuloplastia y posvalvuloplastia, aparecen como poblaciones diferentes; es muy probable, como se señalará más adelante en la discusión, que la diferencia conceptual en la toma de ambos gradientes sea la causa de ello.

### Comparaciones en los valores ecocardiográficos

Utilizando un test estadístico sobre los parámetros obtenidos en los estudios ecocardiográficos, encontramos que tanto el tamaño telediastólico del ventrículo izquierdo (VIDD) como la fracción de acortamiento no varían de forma inmediata tras la valvuloplastia ( $p < 0,2$  en ambos casos), en cambio, el VIDD sí muestra diferencias signifi-

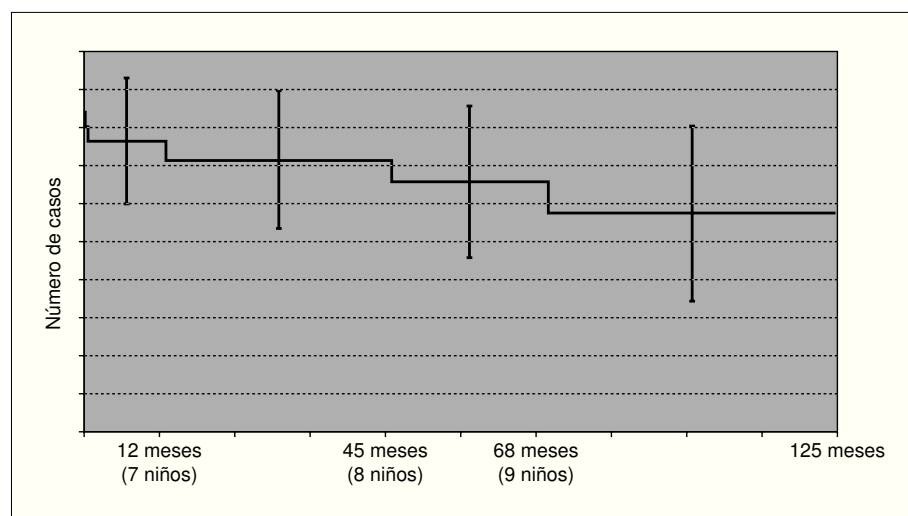
cativas a largo plazo ( $p < 0,0015$ ). El gradiente máximo también muestra diferencias significativas entre los valores prevalvuloplastia y posvalvuloplastia con  $p < 0,0001$ ; así como el gradiente medio con  $p < 0,05$ . Así mismo aparecen diferencias reseñables al analizar las poblaciones respecto a la insuficiencia aórtica previa y posterior a la valvuloplastia ( $p < 0,01$ ).

### Comparaciones hemodinámicas

Utilizando el test de Wilcoxon para datos apareados en el análisis de los datos hemodinámicos, se encuentran diferencias estadísticamente significativas en los cambios producidos en la presión sistólica del ventrículo izquierdo ( $p < 0,0001$ ) y la presión sistólica aórtica ( $p > 0,007$ ). Estos cambios no llegan a tener significación estadística respecto a la presión telediastólica del ventrículo izquierdo ( $p < 0,1$ ), presión diastólica aórtica ( $p < 0,52$ ) y presión aórtica media ( $p < 0,16$ ). El estudio de las poblaciones respecto del gradiente pico hemodinámico prevalvuloplastia y posvalvuloplastia así como la insuficiencia aórtica muestra diferencias estadísticamente reseñables con  $p < 0,0001$  y  $p < 0,010$ , respectivamente.

### Análisis de supervivencia

Utilizando el método de Kaplan-Meier para estudiar la supervivencia libre de reintervención sobre la válvula (tomando como eventos propios la posterior cirugía sobre la válvula aórtica o la mortalidad asociada al procedimiento), hemos encontrado una función de supervivencia del 71,8% (53,9 a 89,7%, para un intervalo de confianza [IC] del 95%) a los 12 meses, del 65,8% (45,9 a 85,7%) a los 45 meses, y del 57,6% a los 68 meses (34,5 a 80,6%) (fig. 3). Estos resultados hay que tomarlos con la precaución propia de un seguimiento estadístico probable en el tiempo; siendo una evolución esperada pero a la que aún no se ha llegado.



**Figura 3.** Análisis de supervivencia libre de eventos: mortalidad y cirugía (método de Kaplan-Meier).

Si estos sucesos se analizan de manera independiente, observamos que respecto a la mortalidad se encuentra una supervivencia del 84% (70,7–98,5%) al mes de realizada la valvuloplastia. Respecto a la cirugía los valores son del 90,5% a los 6 meses (77,9-100), 84,8% a los 12 meses (68,9-100) y del 68,0% a los 68 meses (43,2 a 92,8).

### **Análisis de riesgos proporcionales (modelo de regresión de Cox)**

Se estudió a través de este método si el gradiente pre-valvuloplastia o posvalvuloplastia podrían utilizarse para predecir la evolución posterior de los niños. Se analizó la asociación de estas dos variables con la evolución hacia muerte, cirugía o redilatación (un caso). Los resultados mostraron que el gradiente pre-valvuloplastia (gradiente Doppler máximo) tenía una asociación estadística con el resultado de muerte o cirugía posterior, con un riesgo relativo (RR) de 0,96 y una  $p < 0,002$ .

El gradiente posvalvuloplastia Doppler máximo, también mostraba asociación con estas variables con un RR de 0,91 ( $p < 0,009$ ), es decir, la persistente elevación del gradiente resultante tras la valvuloplastia también eleva el riesgo de muerte o de someterse posteriormente a la cirugía o redilatación. Sin embargo, al buscar la asociación con el gradiente pico hemodinámico posterior al procedimiento, ésta no tenía acompañamiento estadístico con una  $p < 0,08$ .

## **DISCUSIÓN**

Los niños que componen este estudio forman un grupo homogéneo desde el punto de vista de peso, talla y superficie corporal. Fueron remitidos a nuestro Servicio por tratarse de un centro de referencia nacional para la cardiología pediátrica. Ninguno fue diagnosticado de bajo peso al nacer ni de retraso de crecimiento intrauterino. La estenosis valvular aórtica en el recién nacido no se asocia a distrofia en el peso o la talla, ya que la permeabilidad del conducto arterioso durante la vida fetal permite un buen desarrollo de los tejidos más allá de la obstrucción valvular y suele tratarse de recién nacidos con peso adecuado para su edad gestacional; bien es cierto que en obstrucciones graves o críticas, el temprano desarrollo de insuficiencia cardíaca aumenta el gasto energético con la desaceleración y aplanamiento de la curva ponderoestatural.

Como en la mayoría de las series, la proporción de niños es mayor que la de niñas (2,25:1). Tres fueron diagnosticados dentro del espectro del síndrome de corazón izquierdo hipoplásico, dos de ellos con ventrículo izquierdo pequeño; en dos más se encontraron signos ecocardiográficos indicativos de fibroelastosis endocárdica. Existe la idea a favor de la cirugía de univentricularización, sin valvuloplastia previa, ya que los resultados de ésta no eran buenos. Se ha considerado que, a pesar de

plantear esta valvuloplastia como meramente paliativa, la descompresión del ventrículo izquierdo con la intervención sobre la válvula en aquellos niños con gradiente transvalvular significativo, mejoraba las condiciones de éste para afrontar posteriormente la cirugía.

Nuestro grupo ya hizo una consideración respecto a las malformaciones asociadas en los recién nacidos con estenosis aórtica crítica, diferenciando claramente 2 grupos: el de los niños con estenosis valvular aislada o con malformaciones menores, y aquellos con malformaciones dentro del espectro del síndrome de corazón izquierdo hipoplásico, donde la anomalía morfológica excede claramente el marco valvular, cuyos resultados eran claramente inferiores a los primeros y presentaban mayor mortalidad<sup>8</sup>. La estricta valoración del tamaño de la cámara ventricular podría permitir rechazar determinados casos por la escasa efectividad de la valvuloplastia y el elevado número de complicaciones<sup>9-13</sup>.

Aunque el número de casos es reducido para aseverar ciertas conclusiones, se encuentra en la línea de las principales series. Las complicaciones que hemos tenido han sido en general escasas. Las más numerosas fueron los trastornos del ritmo (bradicardia, onda de lesión, alteraciones de la repolarización, bloqueos, etc.) en el 34,6% de los casos, la mayoría transitorios. Otro grupo lo componen las complicaciones vasculares: isquemia, disminución del pulso, espasmo arterial, trombosis femoral, etc., debido al acceso arterial o venoso, en el 19,2%, y que se resolvieron con tratamiento conservador en casi todos los casos. Otras fueron rotura del globo durante el inflado, perforación del seno de Valsalva con la guía y, en un caso, rotura del anillo aórtico con insuficiencia aórtica masiva a aurícula derecha, niño que falleció posteriormente.

Debe realizarse un breve comentario referente a la técnica ecocardiográfica empleada en la medición del anillo aórtico. Si se revisa la bibliografía médica al respecto se encuentran amplias variaciones en el lugar de medición, como corresponde a la complejidad valvular antes descrita. La medida del anillo aórtico es fundamental para la elección del globo de dilatación. Los buenos registros ecocardiográficos pueden solventar la necesidad de medición angiográfica en el laboratorio de hemodinámica. Tomando como referencia los estudios anatómicos de Anderson et al<sup>14</sup> y a Meredith et al<sup>15</sup> puede establecerse con seguridad el punto justo de localización del anillo valvular en la zona de inserción ventricular de los velos valvulares en la proyección ecocardiográfica paraesternal eje largo a nivel de la raíz aórtica.

Estudiando nuestra población y comparándola con los resultados obtenidos por otras series<sup>6,7,10,11,16-29</sup>, debe considerarse, tomando la media de los resultados de todas las series, que el gradiente hemodinámico pre-valvuloplastia recogido fue de 65,3 mmHg, y descendió a 26,3 mmHg tras el procedimiento, es decir, una reduc-

ción porcentual del 59,7%. En nuestra serie, el gradiente previo recogido fue de 63,1 mmHg y descendió a 17,7 mmHg, con una reducción del 70,6%, lo que confirma los buenos resultados obtenidos y, con ello, puede decirse que aproximadamente la reducción que se espera mediante este procedimiento se sitúa en torno al 60-70%.

La mortalidad debida al procedimiento en nuestra serie fue del 15,3%. Comparando con los resultados de otros grupos se encuentra una horquilla desde el 0% de Lababidi y Weinhaus<sup>6</sup> y Benito et al<sup>19</sup> hasta el 63% en la descripción de Wren et al<sup>20</sup> y el 53% de Schleich et al<sup>11</sup>. Definiendo como éxito la ausencia de mortalidad debida al procedimiento, consecución de un gradiente residual por debajo de 50 mmHg y ausencia de reestenosis durante el período de seguimiento, nuestro grupo obtuvo un porcentaje de éxito del 68,7%. Aplicando los mismos criterios en las series manejadas, éste fue del 61,6%, como media de éxito. El análisis de supervivencia libre de eventos (muerte o cirugía) revela que el 28,2% de los niños habrán fallecido o serán intervenidos quirúrgicamente durante el primer año de seguimiento (que prácticamente coincide con el primer año de vida), y el 34,2% lo habrán sido al cabo de los 4 años. En este sentido, el análisis de los riesgos proporcionales muestra asociación estadística entre estos hechos (muerte y cirugía posterior a la valvuloplastia) en los niños que presentaban un gradiente pre-valvuloplastia y posvalvuloplastia más altos, que podrían considerarse como factores de predicción de la evolución desfavorable.

Durante el seguimiento llama la atención la tendencia a elevar los gradientes Doppler, tanto máximo como medio, estudiados por ecocardiografía, aunque no presentan diferencias estadísticamente significativas. Así mismo se demuestra la tendencia al aumento del tamaño telediastólico del ventrículo izquierdo (modo M), sin modificarse la fracción de acortamiento. Las reestenosis, en las publicaciones manejadas, oscilan entre el 12,5% de Zeevi et al<sup>21</sup> y el 65% de Egito et al<sup>22</sup>, manteniéndose invariable la historia natural de la enfermedad con mayor número de reestenosis a mayor tiempo de seguimiento. En nuestra serie se obtuvo un porcentaje de reestenosis del 27,3%, considerando aquellos niños que elevaron su gradiente máximo por encima de 50 mmHg durante el seguimiento.

En conclusión, la valvuloplastia aórtica con balón es una técnica efectiva en el período neonatal como abordaje inicial de la estenosis valvular aórtica crítica, con un porcentaje inmediato de éxito del 68,7% y una supervivencia libre de mortalidad y reintervenciones sobre la válvula del 71,8% a los 12 meses. A medio y largo plazo los gradientes inicialmente obtenidos parece que tienden a incrementarse, con un porcentaje de reestenosis del 27,3%. La técnica no sólo ha demostrado ser eficaz sino también notablemente segura con una mortalidad debida al procedimiento del 15,3%. Las complicaciones que

se han encontrado con la técnica descrita han sido escasas, en general; fundamentalmente insuficiencia aórtica mayor de un grado en el 23% de los casos. La mayor mortalidad se obtuvo en el grupo de niños con malformaciones asociadas dentro del espectro del síndrome de corazón izquierdo hipoplásico. Los estudios ecocardiográficos y angiohemodinámicos fueron perfectamente concordantes cuando se valoraron el tamaño del anillo aórtico y la reducción del gradiente. El gradiente pre-valvuloplastia y el obtenido posvalvuloplastia se consideran como factores predictivos del riesgo de mortalidad o reintervención sobre la válvula.

## BIBLIOGRAFÍA

- Hoffman J. The natural history of congenital isolated pulmonic and aortic stenosis. *Am Rev Med* 1969;20:15-9.
- Friedman WF. Aortic stenosis. En: Moss and Adams Heart Disease in Infants, Children and Adolescents, 5ª ed. Baltimore. Williams and Wilkins, 1995; p. 1087.
- Rao PS. Balloon valvuloplasty for aortic stenosis. En: Transcatheter therapy in pediatric cardiology. New York: Wiley-Liss, 1993; p. 105-27.
- Friedman WF. Indications for hemodynamic evaluation and surgery in congenital aortic stenosis. *Pediatr Clin North Am* 1971;18:1207-23.
- Lababidi Z, Wu J, Walles JT. Percutaneous balloon aortic valvuloplasty. *Am J Cardiol* 1984;53:1138-43.
- Lababidi Z, Weinhaus L. Successful balloon valvuloplasty for neonatal critical aortic stenosis. *Am Heart J* 1986;12:913-6.
- Cazzaniga M, Fernández Pineda L, Abraira V, Quero Jiménez MC, Herráiz I, Maitre M, et al. "Impacto clínico y ecocardiográfico de la valvuloplastia aórtica neonatal" *Rev Esp Cardiol* 1998;51:141-51.
- Cazzaniga M, Faella H, Gamboa R, Kurlat I, Laneri D, Sciegata A, et al. Valvotomía percutánea con balón en la cardiopatía obstructiva neonatal. Parte II: Estenosis valvular aórtica crítica. *An Esp Pediatr* 1993;38:407-12.
- Cazzaniga M, Abraira V, Fernández Pineda L, Herráiz I, Bermúdez-Cañete R, Quero M. "Severe heart failure as a predictor of poor outcome after neonatal balloon aortic valvuloplasty". *Cardiol Young* 1995;5 (Suppl 1):38.
- Rhodes LA, Colan SD, Perry SB, Jonas RA, Sanders SP. Predictors of survival in neonates with critical aortic stenosis. *Circulation* 1991;84:2325-35.
- Schleich JM, Rey C, Prat A, Marache P, Cajot MA, Dupuis C, et al. Dilatation des stenoses valvulaires aortiques chez le nourrisson age de moins de 3 mois. Experience a partir de 15 cas. *Arch Mal Coeur Vaisseaux* 1993;86:549-54.
- Donti A, Bonvicini M, Gargiulo G, Frascaroli G, Picchio M. Criteria for selection of balloon valvuloplasty for treatment of aortic stenosis in neonates. *Cardiol Young* 1995;5:31-5.
- McCordle BW. Independent predictors of immediate results of percutaneous balloon valvotomy in childhood. *Am J Cardiol* 1996;77:286-93.
- Anderson RH, Devine WA, Yen Ho S, Smith A, McKay R. The myth of the aortic annulus: The anatomy of the subaortic outflow tract. *Ann Thorac Surg* 1991;52:640-6.
- Meredith LK, Jenkins O, Sholler GF. Echocardiographic assessment of the aortic root dimensions in normal children based on

- measurement of a new ratio of aortic size independent of growth. *Am J Cardiol* 1995;75:711-5.
16. Sholler GF, Keane JF, Perry SB, Sanders SP, Locke JE. Balloon dilation of congenital aortic valve stenosis: Results and influence of technical and morphological features on outcome. *Circulation* 1988;78:351-60.
  17. Kasten-Sportes CH, Piechaud J, Sidi D, Kachaner J. Percutaneous balloon valvuloplasty in neonates with critical aortic stenosis. *J Am Coll Cardiol* 1989;13:1101-5.
  18. Vieillevoye G, Stijns-Cailteux M, Malengreau M, Vliers A. Catheterisme interventionnel dans les valvulopathies aortiques congenitales en pediatrie. *Arch Mal Couer* 1989;82:753-7.
  19. Benito F, Jiménez Casso S, Sánchez Fernández-Bernal C. Valvuloplastia aórtica con catéter-balón en la estenosis aórtica crítica del neonato y lactante. *Rev Esp Cardiol* 1996;49:277-80.
  20. Wren C, Sullivan I, Bull C, Deanfield J. Percutaneous balloon dilation of aortic valve stenosis in neonates and infants. *Br Heart J* 1987;58:608-12.
  21. Zeevi B, Keane JF, Castaneda AR, Perry SB, Locke JB. Neonatal critical valvar aortic stenosis. A comparison of surgical and balloon dilation therapy. *Circulation* 1989;80:831-9.
  22. Egito ES, Keane JF, Moore P, O'Sullivan J, Colan SD, Pery SB. Percutaneous balloon dilation as initial treatment for critical aortic stenosis. Results up to 8.3 years follow-up in 46 consecutive neonates. *J Am Coll Cardiol* 1995;124A.
  23. Fisher DR, Etedgui JA, Park SC, Siewers RD, Del Nido PJ. Carotid artery approach for balloon dilation of aortic valve stenosis in the neonate: A preliminary report. *J Am Coll Cardiol* 1990;15:1633-6.
  24. Beekman RH, Rocchini AP, Andes A. Balloon valvuloplasty for critical aortic stenosis in the newborn: Influence of new catheter technology. *J Am Coll Cardiol* 1991;17:1172-6.
  25. Suárez de Lezo J, Medina A, Pan M. Papel de la valvuloplastia percutánea en las enfermedades valvulares congénitas. *Rev Esp Cardiol* 1991;44:35-50.
  26. Bu'Lock F, Joffe HS, Jordan SC, Martin RP. Balloon dilation (valvuloplasty) as first line treatment for severe stenosis of the aortic valve in early infancy: Medium term results and determinants of survival. *Br Heart J* 1993;70:546-53.
  27. Mosca RS, Iannetoni MD, Schwartz SM, Ludomirsky A, Beekman III RH, Lloyd T, et al. Critical aortic stenosis in the neonate. A comparison of balloon valvuloplasty and transventricular dilation. *J Thorac Cardiovasc Surg* 1995;109:147-54.
  28. Giusti S, Borghi A, Redaelli S, Bonhoeffer P, Spadoni I, Macri R. The carotid arterial approach for balloon dilation of critical aortic stenosis in neonates-immediate results and follow-up. *Cardiol Young* 1995;5:155-60.
  29. Piéchaud JF, Delogu A, Kachaner J, Sidi D, Iserin L, Aggoun Y. Transcatheter valvotomy of aortic stenosis with dilated left ventricle in the newborn: Long term results. *J Am Coll Cardiol* 1995;99A.