

# Síndrome diencefálico: una causa poco común de malnutrición

J.M. Moreno Villares<sup>a</sup>, F. Fernández Carrión<sup>a</sup>, M.<sup>a</sup>E. Gallego Fernández<sup>a</sup>,  
A. Muñoz González<sup>b</sup>, J. Manzanares López-Manzanares<sup>a</sup> y M. Rodrigo Alfageme<sup>a</sup>

Departamentos de <sup>a</sup>Pediatría y <sup>b</sup>Radiología. Sección de Neurorradiología. Hospital 12 de Octubre.

(*An Esp Pediatr* 2002; 56: 466-471)

El síndrome diencefálico es un conjunto de signos y síntomas relacionados con una disfunción hipotalámica y cuyos rasgos característicos son una marcada malnutrición a pesar de una ingesta calórica normal y la apariencia de alerta. Este síndrome se ha descrito asociado a lesiones ocupantes de espacio en la región hipotalámico-quiasmática, sobre todo gliomas de bajo grado y, con menor frecuencia, a tumores de fosa posterior, emplazados en la proximidad del IV ventrículo.

Se presentan los casos de 2 pacientes afectados. El primero de ellos era un lactante de 8 meses con un cuadro de síndrome diencefálico clásico. Tras un estudio exhaustivo de malabsorción con resultados negativos mostró un nistagmo rotatorio como primer signo neurológico. Se le realizó una resonancia magnética que evidenció un tumor hipotalámico, que tras la cirugía se identificó como un astrocitoma pilocítico. El segundo paciente fue un adolescente varón con pérdida de 20 kg de peso en los últimos 6 meses y alteraciones psicológicas. Se descartó enfermedad gastrointestinal como causa de la malnutrición; la presencia de un síndrome de polidipsia-poliuria mientras permanecía ingresado con el diagnóstico de sospecha de anorexia nerviosa llevó a la realización de una resonancia magnética que mostró la existencia de numerosas lesiones intracraneales, sobre todo en el hipotálamo, que resultaron ser la diseminación de un disgerminoma. El paciente no presentaba ningún signo ni síntoma neurológico. Ambos pacientes fallecieron a los 2 años y al año del diagnóstico, respectivamente.

A pesar de que se trata de una enfermedad infrecuente, debería considerarse su diagnóstico en pacientes con fallo de medro importante o emaciación que presentan una ingesta conservada y una función absorbente intestinal normal.

## Palabras clave:

*Síndrome diencefálico. Emaciación. Fallo de medro. Tumor cerebral.*

## DIENCEPHALIC SYNDROME: AN UNCOMMON CAUSE OF MALNUTRITION

Diencephalic syndrome (DS) is a complex of signs and symptoms related to hypothalamic dysfunction. Its main features are emaciation despite normal energy intake and an alert appearance. This syndrome has been described in association with space-occupying lesions of the hypothalamic-optic chiasm region, mainly low-grade glioma, and less often with tumors in the proximity of the IV ventricle.

Two patients with DS are reported. The first patient was an 8-month old boy with classical features of DS. Extensive investigation of malabsorption revealed no abnormalities and the first neurologic sign was a rotatory nystagmus. Magnetic resonance imaging (MRI) showed evidence of a hypothalamic tumor, which was identified after surgical resection as a pilocytic astrocytoma. The second patient was an adolescent boy who presented a 20-kg weight loss over a 6-month period and psychological disturbances. Gastrointestinal disease was ruled out as a cause of malnutrition. Because of a polydipsia-polyuria syndrome, manifest while the patient was hospitalized with a suspected diagnosis of anorexia nervosa, MRI of the brain was performed. Multiple intracranial lesions were revealed, mainly in the hypothalamus, and were identified as a disseminated disgerminoma. No neurologic signs or symptoms were present. The patients died 2 years and 1 year after diagnosis, respectively.

Although DS is rare, it should be considered in severe failure to thrive or emaciation despite adequate food intake and normal absorptive function of the small bowel.

## Key words:

*Diencephalic syndrome. Emaciation. Growth failure. Brain tumor.*

## INTRODUCCIÓN

El síndrome diencefálico es una alteración infrecuente y casi exclusiva de la infancia que cursa con malnutri-

**Correspondencia:** Dr. J.M. Moreno Villares.  
Nutrición Clínica. Hospital 12 de Octubre.  
Ctra. de Andalucía, km 5,4. 28041 Madrid.  
Correo electrónico: jmoreno@hdoc.insalud.es

Recibido en noviembre de 2001.

Aceptado para su publicación en febrero de 2002.

ción grave (emaciación) a pesar de una ingesta adecuada. Puede presentar síntomas y signos de alteración autonómica (palidez, sudoración, distermia) con pocos o ningún síntoma neurológico, y que se asocia a tumores cerebrales del hipotálamo anterior. Desde su descripción inicial por Russell en 1951<sup>1</sup> se han comunicado otros casos<sup>2-5</sup>. El diagnóstico continúa siendo con frecuencia tardío, muchas veces después de haber completado un exhaustivo estudio de malabsorción<sup>6-9</sup>. El interés de los casos comunicados sirve para subrayar que no toda malnutrición en la infancia se debe a un trastorno digestivo primario o a una alteración de la conducta alimentaria en un adolescente.

## OBSERVACIONES CLÍNICAS

### Caso 1

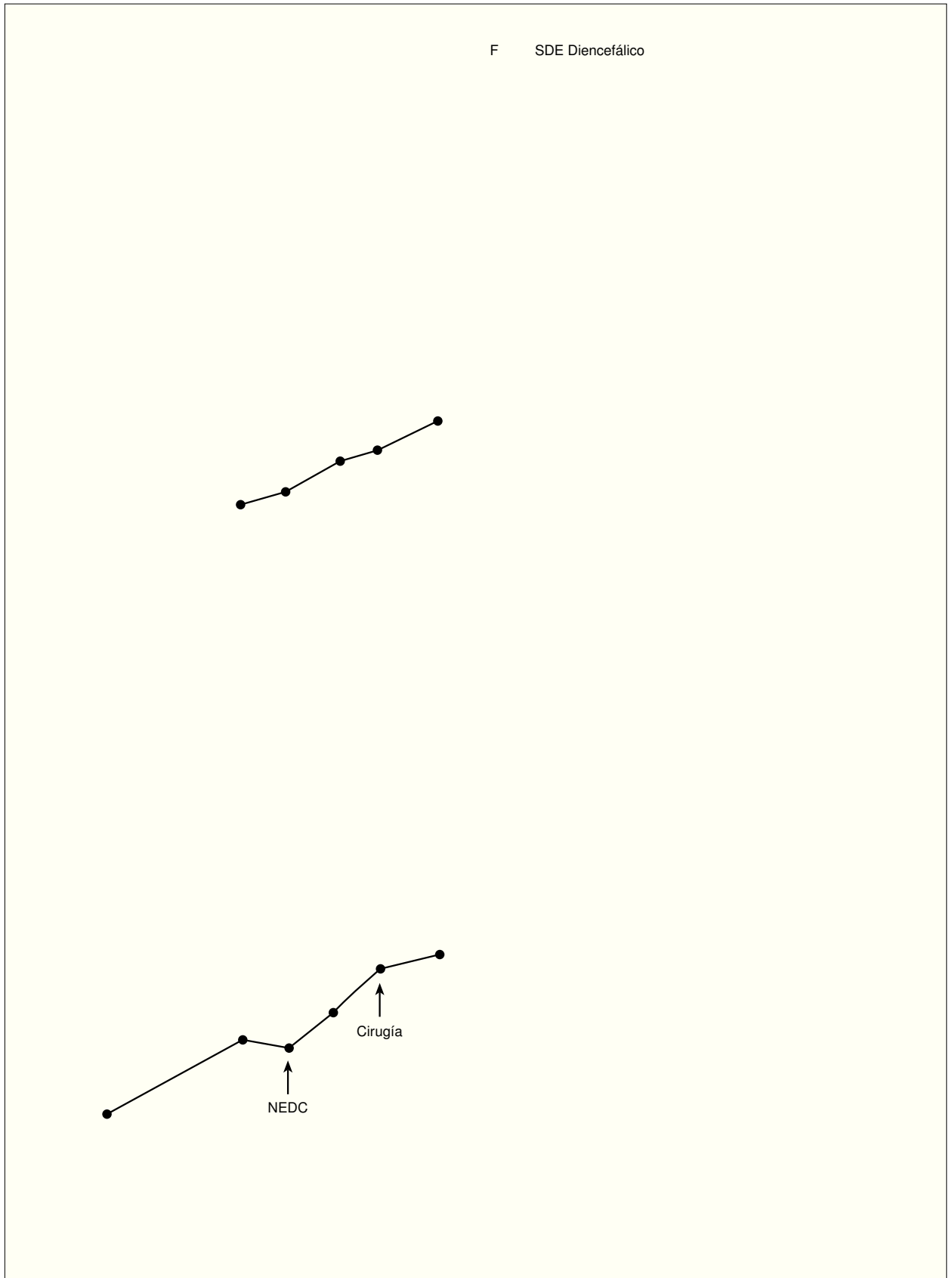
Lactante mujer de 8 meses con escasa ganancia de peso desde los 2 meses de edad. Nació a término, tras un embarazo sin complicaciones, mediante parto con fórceps. Su peso al nacimiento fue de 2.750 g. El período neonatal se desarrolló normalmente y recibió alimentación con fórmula para lactantes desde el nacimiento. A los 4 meses y medio de edad fue ingresada en otro hospital por una infección respiratoria aguda, iniciando entonces un estudio de malabsorción (hemograma, bioquímica sanguínea, metabolismo del hierro y determinación de grasa en heces de 72 h) que resultó normal. Ingresó nuevamente a los 6 meses de edad por la mala curva ponderal. En la exploración física destacaba una marcada malnutrición, con una expresión facial viva ("carita de vieja"). Su peso en ese momento era de 4.300 g ( $< P_3$ )<sup>10</sup> para una longitud de 64 cm ( $P_{10-25}$ ) y un perímetro cefálico de 40 cm ( $< P_3$ ). Los padres no referían historia de vómitos ni diarrea, así como tampoco de dificultad respiratoria o cianosis. Al tiempo que se completaba el estudio, se inició una nutrición enteral nocturna con una fórmula semielemental (Peptinaut Junior®, Nutricia). Los datos de laboratorio incluyeron un hemograma, electrolitos en plasma, glucosa, test de función hepática y renal así como equilibrio acidobásico, todos en rango normal. Anticuerpos antigliadina y antiendomiso negativos. Iones en sudor: normales. Aunque la absorción de D-xylosa y un nuevo estudio en heces no proporcionaron resultados anómalos, se realizó una biopsia intestinal peroral cuyos resultados histológicos mostraron un patrón vellositario conservado. Se realizaron una ecografía abdominal y cerebral, así como un estudio radiológico de esqueleto completo, con resultados normales. Las serologías a infecciones congénitas, así como al virus de la inmunodeficiencia humana (VIH) fueron negativas. Se determinaron hormonas tiroideas, cuyos resultados también se encontraban en niveles normales.

Una calorimetría indirecta realizada en otro hospital mostró un gasto energético basal notablemente aumen-

tado, superior en el 40% al correspondiente a su edad. Cuando, tras la realización de la calorimetría, se ajustó el aporte calórico mediante una nutrición enteral continua, se consiguió una buena ganancia ponderal al llegar a 210 kcal/kg de peso actual/día (fig. 1). Durante el ingreso comenzó con un nistagmo bilateral, mostrando en el estudio de fondo de ojo atrofia óptica derecha. Se le realizó una resonancia magnética (RM) en la que se evidenció un tumor infiltrativo bilateral en la región hipotalámica que se confirmó en la cirugía como un astrocitoma pilocítico hipotalámico y de la vía óptica (fig. 2). Reinterrogada la familia referían que la niña presentaba desde el nacimiento una marcada avidez por el agua y una diuresis abundante, que no fueron estudiadas. El tratamiento quirúrgico no consiguió la exéresis total, aunque el tratamiento sustitutivo con desmopresina y levotiroxina mejoró su estado general y permitió su recuperación ponderoestatural; falleció 15 meses después por progresión tumoral.

### Caso 2

Paciente de 14 años, varón, que presentaba un síndrome constitucional de 2 meses de evolución, con astenia y anorexia intensas, así como pérdida de 20 kg de peso. En el mes previo al inicio del cuadro había sufrido dos agresiones físicas con intimidación cuando acudía al colegio, mostrando desde entonces nerviosismo, escaso apetito y signos de ansiedad. Ingresó en otro centro donde tras un extenso estudio digestivo y endocrinológico, fue remitido a psiquiatría infantil. El estudio incluyó un hemograma que resultó normal, electrolitos en suero (sodio 149 mmol/l), determinación de grasa en heces de 3 días, anticuerpos antigliadina, gastroscopia con toma de biopsias, estudio baritado de tracto digestivo superior y enema opaco; así como determinaciones de hormonas tiroideas, con todos los resultados dentro de los valores normales. Con el diagnóstico de anorexia nerviosa se inició seguimiento, pero ante la falta de respuesta clínica fue enviado a este hospital para valoración. En la historia clínica destacaba además de lo reseñado, una ingesta de agua de 3 a 5 l diarios. Su peso al ingreso era de 36 kg ( $P_{3-10}$ )<sup>11</sup>, talla, 161 cm ( $P_{50}$ ) e índice de masa corporal (IMC), 14 kg/m<sup>2</sup> ( $< P_3$ ). La exploración física, incluyendo fondo de ojo, fue normal, salvo la marcada pérdida de tejido adiposo y masa muscular. Cuando se suplementó la dieta para conseguir un aporte ajustado a sus necesidades estimadas no se consiguió ganancia de peso. Durante el ingreso se objetivó un síndrome polidipsico-poliúrico (diuresis de 4 a 6 l al día), que llevó a solicitar una RM en la que se apreció la existencia de numerosas lesiones ocupantes de espacio con extensión preferentemente periependimaria (fig. 3). Con el fin de filiar el proceso se realizó una punción lumbar que mostró una pleocitosis de predominio mononuclear, citología positiva para células malignas y alfafetoproteína elevada en plasma y lí-



**Figura 1.** Gráfica de crecimiento del primer paciente. Detención del crecimiento y pérdida de peso desde los 4,5 meses, que remonta tras el inicio de una nutrición enteral a débito continuo (NEDC).


quido cefalorraquídeo (> 280 U/ml). Un estudio endocrinológico más amplio tras el diagnóstico mostró unas hormonas tiroideas con valores normales (valores referidos a varón adulto), foliculoestimulante, 1 mU/ml (valores normales [VN], 0,8-3,9 mU/ml), hormona luteinizante, indetectable (VN, 2,0-12 mU/ml); hormona adrenocorticotropa (ACTH): 50 pg/ml (VN, 9-52 pg/ml); cortisol basal disminuido (3,5 µg/dl; VN, 7-25 µg/dl) y ritmo de cortisol ausente; prolactina, 68,5 ng/ml (VN, < 15 ng/ml); testosterona, 20 ng/dl (VN, 280-820 ng/dl) y sulfato de deshidroepiandrosterona (DHEAS), 28 µg/dl (VN, 200-300 µg/dl). Con el diagnóstico de probable germinoma de la región pineal con diseminación intracraneal y deficiencias hormonales secundarias se inició tratamiento con quimioterapia y radioterapia, así como tratamiento sustitutivo de los déficit hormonales. Pese a la buena respuesta inicial, el paciente falleció por progresión del tumor al año del inicio del tratamiento.

## DISCUSIÓN


El fallo de medro en el lactante o la malnutrición en el niño o en el adolescente constituyen un motivo de consulta relativamente frecuente. Dos son las líneas principales de estudio en esta situación: una disminución de la ingesta o un aumento de las pérdidas, generalmente de origen digestivo. En la lista de causas posibles de malnutrición, los tumores cerebrales ocupan un lugar poco destacado, sobre todo cuando no existen síntomas ni signos neurológicos o son muy sutiles. En general, el diagnóstico de síndrome diencefálico llega después de haber descartado la mayoría de causas de malabsorción.

El cuadro clínico característico cursa con marcada malnutrición pese a una ingesta calórica adecuada o levemente disminuida y un aspecto de alerta o incluso hiperactividad, asociado a un tumor cerebral del hipotálamo anterior o del tercer ventrículo en la mayoría de casos<sup>4</sup>. Con frecuencia el tumor responsable del síndrome es un glioma de bajo grado, o más exactamente, un astrocitoma pielocítico juvenil<sup>12</sup>, como ocurrió en nuestra primera paciente. La presencia de tumor en la región hipotalámico-quiasmática explica el hallazgo del nistagmo y la atrofia óptica. Aunque la mayoría de casos se presentan antes de los 3 años de edad, en raras ocasiones se ha descrito en adultos con tumores cerebrales o incluso esclerosis múltiple<sup>13</sup>. En el segundo paciente, el tumor fue un germinoma de la región pineal, pero el cuadro clínico era superponible al del síndrome diencefálico clásico.

El dato clínico más llamativo es la emaciación, con pérdida de casi todo el tejido graso subcutáneo y disminución de la masa muscular. El crecimiento lineal y el perímetro cefálico suelen estar conservados. Junto a este marcado deterioro físico sorprende el estado de alerta o incluso hiperactividad, al menos cuando nos referimos a lactantes. La ausencia de signos y síntomas neurológicos prominentes es un dato que explica el retraso en el diag-



**Figura 2.** Caso 1. Plano axial ponderado en T2 a través de la región supraóptica, apreciándose una extensa lesión infiltrativa diencefálica anterior (asteriscos) que desplaza ambas carótidas supraclavas, exhibiendo prolongación del tiempo de relajación T2.



**Figura 3.** Caso 2. Plano sagital en línea media, ponderado en T1, después de la administración de contraste paramagnético. Aprécianse zonas de realce difuso lineal pial en el tronco y superficie vermiana cerebelosa (cabezas de flechas). Además hay zonas parcheadas de realce en los surcos cerebrales supratentoriales (flechas).

nóstico. Ante la presencia de alteraciones en el fondo de ojo o de movimientos oculares anormales, fundamentalmente un nistagmo rotatorio, en un paciente con estas características se debe sospechar la presencia de un tumor cerebral<sup>14</sup>. En ocasiones el diagnóstico diferencial se plantea con la anorexia nerviosa de comienzo reciente<sup>15</sup>.

El hallazgo más característico en los datos de laboratorio habituales es precisamente la normalidad de sus resultados<sup>16</sup>. En el segundo paciente se encontró una moderada hipernatremia desde los primeros análisis pero pasó desapercibida. No se observan datos de malabsorción, inmunodeficiencia o de cualquier otra alteración orgánica. La sospecha clínica constituye la clave para el diagnóstico, y sentará la indicación de la solicitud de una RM o una tomografía computarizada (TC) cerebral que confirmarán la presencia de tumor<sup>17</sup>. El diagnóstico definitivo de la estirpe del tumor lo proporciona la biopsia, tras la cirugía, de la masa hipotalámica en la mayoría de casos (paciente 1). Con frecuencia el tumor se encuentra diseminado a lo largo del canal raquídeo en el momento del diagnóstico (paciente 2). En los casos en los que se realiza un estudio endocrinológico más completo pueden encontrarse anomalías, sobre todo elevaciones en la concentración de hormona de crecimiento o respuestas paradójicas tras la administración de insulina<sup>18,19</sup>, determinaciones que no se realizaron en los pacientes descritos. Pueden encontrarse también alteraciones en el eje hipotálamo-hipófisis-suprarrenal con concentraciones bajas de cortisol o ausencia de variación diurna, como ocurrió en el segundo paciente, y la presencia de una diabetes insípida central.

La causa última de la emaciación no es bien conocida. La mayoría de pacientes conservan el apetito y mantienen un nivel de ingesta aceptable. Algunos investigadores sugieren un gasto metabólico aumentado como causa de la emaciación. Vlachopadopoulos et al<sup>20</sup> midieron el gasto energético en un lactante con síndrome diencefálico usando el método del agua doblemente marcada y encontraron que era superior en el 50% al correspondiente a su edad<sup>20</sup>, como también se encontró en el primero de los pacientes. La razón de su hipermetabolismo hay que buscarla en la lesión hipotalámica. No parece que el hecho más llamativo sea una alteración en el centro de la saciedad, localizado en el hipotálamo ventromedial, sino más bien una pérdida de la regulación metabólica. No obstante, en el segundo paciente, la anorexia intensa formaba parte del cuadro. Entre esas posibles alteraciones metabólicas que justificaría la lipólisis y la malnutrición consiguiente se ha señalado un exceso de hormona de crecimiento<sup>18,19</sup>, aunque en otras enfermedades con exceso de producción de la misma no cursan con emaciación. Otros investigadores han implicado a la betalipotropina<sup>7</sup> o a un exceso de producción de factor de necrosis tumoral<sup>8</sup>. Ninguno de estos factores se midió en nuestros pacientes. El trastorno hidroelectrolítico secun-

dario a la diabetes insípida neurogénica puede contribuir también a la malnutrición.

El curso natural del síndrome es variable. Sin tratamiento, el promedio de supervivencia oscila entre 6 meses y 2 años<sup>3,4</sup>. El tratamiento ideal en el caso de los gliomas de bajo grado sería la excisión quirúrgica completa<sup>21</sup>, objetivo muchas veces inalcanzable por su localización. Hasta la década de los años 1980 el tratamiento se basaba sobre todo en la radioterapia<sup>3</sup> que, aunque eficaz para controlar la enfermedad en la mayoría de casos, producía muchos efectos adversos, sobre todo en lactantes. Por este motivo, varios grupos comenzaron a usar quimioterapia aislada o asociada a dosis menores de radioterapia que producen una disminución en el tamaño del tumor y una recuperación del peso<sup>22</sup>. Sólo el segundo de nuestros pacientes recibió quimioterapia asociada a radioterapia con buena respuesta inicial. Ambos pacientes fallecieron por progresión de la enfermedad.

En conclusión, aunque infrecuente, debe descartarse un síndrome diencefálico en un paciente con malnutrición de causa no filiada. El gastroenterólogo infantil puede ser el primer especialista al que consulten estos pacientes. Los resultados de las pruebas diagnósticas rutinarias son, por lo general, normales, pese al gran deterioro físico. Sólo las técnicas de neuroimagen permiten la sospecha diagnóstica. Un estudio endocrinológico amplio permite detectar las deficiencias hormonales asociadas, aunque la medida de la ingesta de líquidos y de la diuresis podrían hacer sospechar la presencia de una diabetes insípida. La explicación más plausible de la emaciación, al menos en alguno de los pacientes, es un gasto energético anormalmente elevado. La medición del gasto energético puede ayudar a conseguir un aporte energético adecuado en todo paciente con fallo de medro<sup>23</sup>. La corrección de los trastornos hidroelectrolíticos cuando están presentes y de los déficit hormonales secundarios pueden ayudar a mejorar la situación general del paciente y a la recuperación del crecimiento.

## BIBLIOGRAFÍA

1. Russell A. A diencephalic syndrome of emaciation in infancy and childhood. *Arch Dis Child* 1951; 26: 274.
2. Torrey EF, Uredia CI. The diencephalic syndrome in infancy. Report of two cases. *Am J Dis Child* 1965; 110: 689-696.
3. Addy DP, Hudson FP. Diencephalic syndrome of infantile emaciation. *Arch Dis Child* 1972; 47: 338-343.
4. Burr IM, Slonim AE, Danish RK, Gadoth N, Butler IJ. Diencephalic syndrome revisited. *J Pediatr* 1976; 88: 439-444.
5. Ertem D, Acar Y, Alper G, Kotiloglu E, Pehlivanoglu E. An uncommon and often overlooked cause of failure to thrive: Diencephalic syndrome. *J Pediatr Gastroenterol Nutr* 2000; 30: 453-457.

6. Udvarhelye GB, Adamkiewicz JJ, Cooke RE. Anorexia nervosa caused by a fourth ventricle tumor. *Neurology* 1966; 16: 565-568.
7. Namba S, Nishimoto A, Yagyu Y. Diencephalic syndrome of emaciation (Russell's syndrome). Long term survival. *Surg Neurol* 1985; 23: 581-588.
8. Gallet M, Leke L, Kremp O, Kochert F, Rosat P, Laurent C et al. A propos d'une observation de cachexie diencephalique de Russel. *Ann Pédiatr (Paris)* 1992; 39: 189-193.
9. Baracchini A, Chiaravalloti G, Del Pistoia M, Ceccarelli M. Síndrome diencefálica. Segnalazione di un caso e revisione della letteratura. *Minerva Pediatr* 1993; 45: 407-410.
10. Haschke F, Van't MA, and the Euro-Growth Study Group. Estudio Euro-Growth. *J Pediatr Gastroenterol Nutr* 2000; 31 (Suppl 1).
11. Hernández M, Castellet J, García M, Navaiza JL, Rincón JM, Ruiz et al. Estudio Longitudinal del Crecimiento. Instituto de investigación sobre crecimiento y desarrollo. Bilbao: Fundación Orbegozo.
12. Perilongo G, Carollo C, Salviati L, Murgia A, Pillon M, Basso G et al. Diencephalic syndrome and disseminated juvenile pilocytic astrocytoma of the hypothalamic-optic chiasm region. *Cancer* 1997; 80: 142-146.
13. Casas A, Camino X, Urcola J, Zubillaga G. Síndrome diencefálico secundario a lesión hipotalámica asociada a esclerosis múltiple. *Med Clin (Barc)* 1998; 111: 119.
14. Lavery MA, O'Neill JF, Chu FC, Martyn IJ. Acquired nystagmus in early childhood: A presenting sign of intracranial tumor. *Ophthalmology* 1984; 91: 425-435.
15. DeVile CJ, Sufraz R, Lask BB, Stanhope R. Lesson of the week: Occult intracranial tumours masquerading as early onset anorexia nervosa. *Br Med J* 1995; 311: 1359-1360.
16. Greenes D, Woods M. A 4-month old boy with severe emaciation, normal linear growth, and a happy affect. *Curr Opin Pediatr* 1996; 8: 50-57.
17. Poussaint TY, Barnes PD, Nichols K, Anthony DC, Cohen L, Tarbell NJ et al. Diencephalic syndrome: clinical features and imaging findings. *Am J Neuroradiol* 1997; 18: 1499-1505.
18. Drop SLS, Guyda HJ, Colle E. Inappropriate growth hormone release in the diencephalic syndrome of childhood: Case report and 4 year endocrinological follow-up. *Clin Endocrinol* 1980; 13: 181-187.
19. Andler W, Stolecke H, Sirang H. Endocrine dysfunction in the diencephalic syndrome of emaciation in infancy. *Helv Paediatr Acta* 1978; 33: 393-400.
20. Vlachopapadopoulou E, Tracey KJ, Capella M, Gilker C, Matthews DE. Increased energy expenditure in a patient with diencephalic syndrome. *J Pediatr* 1993; 122: 922-924.
21. Packer RJ. Brain tumors in children. *Curr Opin Pediatr* 1995; 7: 64-72.
22. Gropman AL, Packer RJ, Nicholson HS, Vezina LG, Jalacki R, Geyer R et al. Treatment of diencephalic syndrome with chemotherapy. Growth, tumor response, and long term control. *Cancer* 1998; 83: 166-172.
23. Sentengo TA, Tershakovec AM, Mascarenhas MR, Watson MH, Stallings VA. Resting energy expenditure and prediction equations in young children with failure to thrive. *J Pediatr* 2000; 136: 345-350.