

Masa cervical en un niño de 8 años

M. Bravo Mata^a, J.M. Iglesias Meleiro^a, A. Pérez Muñuzuri^a y A. Alonso^b

^aDepartamento de Pediatría. ^bServicio de Radiodiagnóstico.
Hospital Clínico Universitario. Santiago de Compostela.

(An Esp Pediatr 2001; 55: 551-552)

CASO CLÍNICO

Varón de 8 años que presentó cuatro episodios de una tumefacción cervical anterior en los dos últimos años, de presentación brusca, sin fiebre ni disfagia.

Antecedentes familiares. Segundo hijo de padres sanos. Un primo con alergia a ácaros del polvo doméstico. Como antecedentes personales, faringoamigdalitis de repetición y megalooeritema (quinta enfermedad) a los 4 años. Correctamente vacunado.

Exploración física. Buen estado general. Parámetros somatométricos normales. Asimetría del cuello por un bultoma infraauricular izquierdo que borra el ángulo del maxilar inferior y el borde anterior del músculo esternocleidomastoideo, moderadamente doloroso y caliente, de consistencia uniforme. Dentición de transición con caries de primer y segundo grado en piezas deciduales. Emisión de saliva purulenta por el conducto de Stenon izquierdo en la prueba de "expresión del limón". Resto del examen dentro de la normalidad.

Pruebas complementarias. Hemograma, serie roja normal; leucocitos 10.000/ μ l, fórmula 60% neutrófilos. Plaquetas 400.000/ μ l. VSG 46 mm/primer hora. Proteína C reactiva 2,3 mg/dl. Amilasa 300 U/l (valor normal = 50-200). PPD (2 UT, Mantoux) y monotest, negativos. ASLO < 200 U Todd. Cuantificación de inmunoglobulinas: IgG, 920 mg/dl; IgA, 102 mg/dl; IgM, 130 mg/dl; IgE sérica, 68 U/ml. Serologías, IgM de virus: parotiditis (fijación de complemento), influenza, parainfluenza, herpes simple, Coxsackie, mononucleosis y citomegalovirus, negati-

vas. Cultivo de saliva y faringe, estreptococo betahemolítico del grupo A. Ecografía-Doppler: aumento homogéneo de parótida izquierda sin signos de neovascularización. Sialografía (fig. 1), retención del contraste en la fase parenquimatosa e imagen de "manzano con frutos".

PREGUNTA

¿Cuál es su diagnóstico?

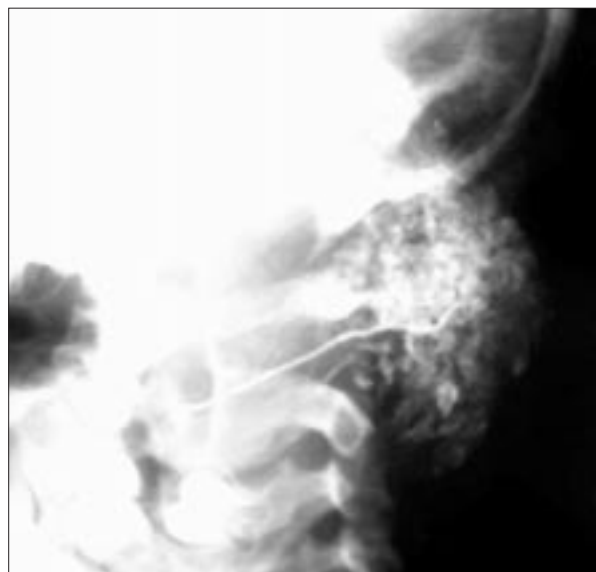


Figura 1. Sialografía que muestra la imagen de "manzano con frutos".

Correspondencia: Dr. M. Bravo Mata.

Departamento de Pediatría. Hospital Clínico.
Travesía de la Choupana, s/n. 15706 Santiago de Compostela.
Correo electrónico: mbravomata@mixmail.com

Recibido en julio de 2001.

Aceptado para su publicación en julio de 2001.

PAROTIDITIS CRÓNICA RECIDIVANTE

La parotiditis crónica recidivante (PCR), denominada también parotiditis intermitente mucopurulenta, es un proceso infrecuente en la infancia^{1,2}. Su historia natural comienza en la etapa escolar por episodios breves agudos-subagudos de sialoadenitis pseudotumoral, unilateral e, incluso, alternante. A veces hay un foco del área otorrinolaringológica coincidente con la retención salival y el abultamiento glandular. Durante los intervalos los pacientes están asintomáticos. En algunos casos se refieren antecedentes similares familiares.

Además de la historia clínica, los cortes ecográficos transversales y longitudinales tienen utilidad diagnóstica para valorar lesiones quísticas y sólidas. Pero el diagnóstico de exclusión se logra con la práctica de una sialografía³, en un período de remisión, utilizando un contraste hidrosoluble. El estudio puede demostrar calcificaciones no radioopacas, alteraciones inflamatorias del epitelio de los conductos, estenosis, dilataciones en "cuerda de salchichas" y sialectasias no obstructivas del sistema acinar o de los ductos terminales. Las imágenes más frecuentes son las sialectasias redondeadas del sistema acinar, en "árbol con frutos"; las del sistema ductal son saculares o en "árbol podado". En estadios avanzados se observan formaciones pseudoquísticas y fístulas.

La etiopatogenia de la PCR no es clara y en ocasiones resulta idiopática. Como causas se argumentan las displasias glandulares y como desencadenantes relacionados, virus respiratorios (adenovirus, virus de Epstein-Barr, citomegalovirus), agentes bacterianos, sensibilizaciones alérgicas y deficiencias inmunitarias de IgA. El diagnóstico diferencial se planteará con otras masas cervicales⁴, quistes congénitos del primer arco, adenomegalias con adenoflemón del ángulo del maxilar, tuberculosis, virus de la inmunodeficiencia humana (VIH) y actinomicosis. Asimismo⁵, también con otras parotiditis, la forma epidé-

mica y las secundarias a estenosis del conducto de Stenon y sialolitiasis. También con las hipertrofias glandulares, del hipotiroidismo, diabetes, malnutrición por celiaquía o fibrosis quística, infiltrados de los síndromes de Mikulicz y Sjögren (xerostomía, queratoconjuntivitis y enfermedad sistémica autoinmunitaria), sarcoidosis (fiebre uveoparotídea), y con las tumoraciones de la celda parotídea, mixtas (adenoma pleomórfico), cistoadenoma (tumor de Whartin) y carcinomas mucoepidermoides.

La tumefacción de la parótida suele responder bien a un tratamiento médico conservador (antibiótico, antiinflamatorio no esteroideo, sialogogos). El curso es benigno, autolimitado, desapareciendo habitualmente en la adolescencia, aunque puede evolucionar a una parotiditis crónica del adulto. Las complicaciones flemonosas tributarias de tratamiento quirúrgico son excepcionales, tendencia a celulitis, absceso con fistulización y osteomielitis adyacente, así como la necesidad de parotidectomía con conservación del nervio facial.

BIBLIOGRAFÍA

1. Taberner Carrascosa M, González Garrido MT, Bueno Campaña M, Torreblanca Prieto J. Parotiditis crónica recidivante en niños. A propósito de 25 casos. *An Esp Pediatr* 1991; 34: 133-136.
2. Concheiro Guisán A, Bellver Castañón E, Garrido Romero R, García Tornel Florensa S. Parotiditis crónica recurrente juvenil. *An Esp Pediatr* 2000; 53: 418-421.
3. Ericson S, Zetterlund B, Ohman J. Recurrent parotitis and sialectasis in childhood. Clinical radiologic, immunologic, bacteriologic and histologic study. *Ann Otol Rhinol Laryngol* 1991; 100: 527-535.
4. Zitelli BJ. Evaluating the child with a neck mass. *Contemp Pediatr* 1990; 7: 90-92.
5. Berman KS, Harris BH. Neck and cervical masses. *Pediatr Clin North Am* 1993; 6: 1245-1255.