

# Miofibromatosis infantil sistémica en un lactante

A. Bélanger Quintana<sup>a</sup>, J.M. Aparicio Meix<sup>a</sup>, J. Cuevas Santos<sup>b</sup> y A. Muñoz Villa<sup>a</sup>

<sup>a</sup>Servicio de Pediatría. Hospital Ramón y Cajal. Universidad de Alcalá de Henares. Madrid.

<sup>b</sup>Servicio de Anatomía Patológica. Hospital General de Guadalajara. Universidad de Alcalá de Henares. Guadalajara.

(*An Esp Pediatr* 2001; 55: 83-86)

La miofibromatosis infantil se caracteriza por la presencia de nódulos fibrosos, solitarios o multicéntricos, en la piel, músculo, hueso y/o vísceras internas. A pesar de ser una entidad rara y por lo tanto poco conocida por los pediatras, constituye el tumor fibroso más frecuente en la infancia. Las lesiones cutáneas aisladas presentan muy buen pronóstico. Sin embargo, en ciertos casos hay afectación sistémica. En estos casos, puede producir importantes complicaciones e incluso ser causa de muerte, sobre todo en los primeros meses de vida. Estas complicaciones se deben a su naturaleza localmente destructiva, obstrucción de órganos vitales, retraso en el crecimiento o infección. Se presenta el caso de un lactante que en el momento del nacimiento sólo presentaba lesiones cutáneas. Con el tiempo se han hecho evidentes lesiones óseas y en órganos internos. Incluso presentó dificultad respiratoria por parálisis diafragmática que requirió ingreso en la unidad de cuidados intensivos (UCI) pediátrica. Se recomienda el seguimiento estrecho de todos los pacientes con miofibromatosis congénita para evitar o diagnosticar precozmente estas complicaciones.

## Palabras clave:

*Fibromatosis. Miofibromatosis infantil. Tumor fibroblástico. Parálisis diafragmática. Infancia.*

## SYSTEMIC MYOFIBROMATOSIS IN AN INFANT

Infantile myofibromatosis is characterized by the presence of solitary or multicentric fibrous nodules in skin, muscle and/or internal organs. Despite being an infrequent entity, and consequently little known by pediatricians, it constitutes the most frequent fibrous tumor in children. Solitary cutaneous lesions have a very good prognosis but in some cases there is systemic involvement. In these cases the disease can produce serious complications and even put the patient's life at risk, es-

pecially during the first months of life. These complications are due to the locally invasive nature of the nodules, obstruction of vital organs, growth retardation or infection. We present the case of an infant who at birth presented a skin nodule only. Over time, the infant presented lesions in skin, bone and internal organs. The infant showed respiratory distress requiring mechanical ventilation due to diaphragmatic paralysis. We recommend close follow-up of all patients with infantile myofibromatosis to prevent or make an early diagnosis of these complications

## Key words:

*Fibromatosis. Infantile myofibromatosis. Fibroblastic tumor. Diaphragmatic paralysis. Infant.*

## INTRODUCCIÓN

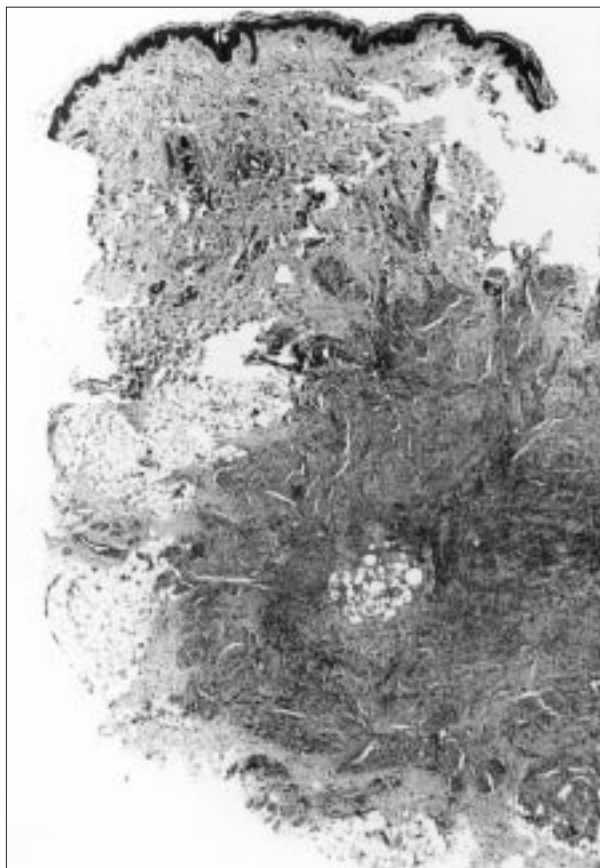
La miofibromatosis infantil se caracteriza por la presencia de nódulos fibrosos en el tejido hipodérmico. Pueden ser únicos o múltiples y suelen regresar en el curso de unos 2 años, aunque en ocasiones requieren la extirpación quirúrgica. Como en general su pronóstico es excelente no se les suele prestar demasiada atención, pero en ocasiones no afectan exclusivamente la piel y aparecen también en el músculo, el hueso y las vísceras. En estas localizaciones es donde pueden originar una morbimortalidad importante, sobre todo en los primeros meses de la vida.

Se presenta un caso de un lactante con miofibromatosis que en un principio parecía solitaria pero que evolutivamente se ha demostrado multicéntrica que puso en peligro la vida del paciente al inducir una parálisis frénica. Se recomienda el seguimiento estrecho de todos los pacientes con miofibromatosis infantil.

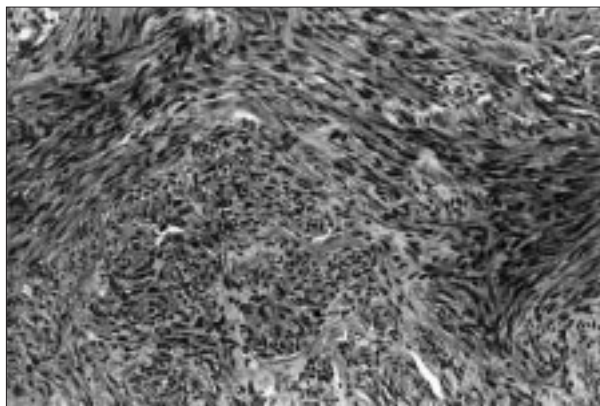
**Correspondencia:** Dra. A. Bélanger Quintana.  
Servicio de Pediatría. Hospital Ramón y Cajal.  
Ctra. de Colmenar Viejo, km 9,100. 28034 Madrid.  
Correo electrónico: abelanger@hrc.insalud.es

Recibido en abril de 2000.

Aceptado para su publicación en marzo de 2001.



**Figura 1.** Panorámica de la lesión. Proliferación nodular ubicada en hipodermis, mal delimitada. En su seno se identifican pequeños fascículos de células alargadas, más densamente agrupadas en la periferia. (HE, x7.)



**Figura 2.** Detalle de la anterior. Las células del nódulo son alargadas, sin atipias, con morfología y disposición de tipo leiomiomatoso. En la zona central tienen aspecto fibroblástico, con abundantes estructuras vasculares. (HE, x50.)

### OBSERVACIÓN CLÍNICA

Un varón de 1 mes de vida fue remitido a nuestro hospital para continuar estudio y evaluar la indicación de ci-

rugía de múltiples lesiones cutáneas que presentaba desde el nacimiento. Consistían en nódulos eritematosos, de consistencia aumentada, que presentaba en la región central parietooccipital, región lateral derecha del cuello, axila izquierda y derecha, hipocondrio izquierdo y tercera falange del dedo índice de la mano derecha. Estaban adheridos a planos profundos y no eran dolorosos. La única complicación evidente era una limitación a la movilización cervical por la masa lateral del cuello.

Se trataba del primer hijo de un matrimonio no consanguíneo. El embarazo de 38 semanas transcurrió sin incidentes y el parto fue normal. El padre refería haber recibido tratamiento radioterápico al nacer por una tumoración en región frontal de naturaleza desconocida. Ningún otro miembro de la familia presentaba lesiones similares.

Las lesiones de cuello y abdomen se habían biopsiado en su centro de origen y se diagnosticaron como miofibromatosis infantil (figs. 1 y 2). Las muestras contenían nódulos hipodérmicos compuestos por células centrales de aspecto fibroblástico y abundantes estructuras vasculares rodeadas de células alargadas dispuestas en fascículos con cierto hábito hacia diferenciación muscular. No presentaban atipias. Las células neoplásicas teñían débilmente con actina pero no expresaban desmina.

En la exploración física inicial no se evidenciaron nuevas lesiones. La curva ponderostatural había sido buena y el paciente no tenía hepatosplenomegalia ni adenopatías significativas. La auscultación y la exploración neurológica fueron normales. Mantenía la cabeza inclinada y tenía menor movilidad del miembro superior derecho debido a la masa que presentaba en la región lateral del cuello. Diez días más tarde comenzó con tos y rechazo parcial de las tomas, sin fiebre. El cuadro progresó y a los 4 días requirió ingreso en unidad de cuidados intensivos (UCI) pediátrica por dificultad respiratoria. Mediante visualización radioscópica se diagnosticó parálisis diafragmática derecha. Aunque evolucionó favorablemente ha persistido hasta hoy una paresia diafragmática e hipoventilación en bases pulmonares derechas.

A los 11 meses continuaba con tortícolis y déficit de fuerza del brazo derecho. En el electromiograma se objetivaron signos de atrofia neurógena de carácter crónico a nivel del deltoides. Se realizó una resonancia magnética (RM) de medula cervicodorsal y del plexo braquial que descartó alteraciones en esa localización. Hasta este momento parecía que sólo tenía afectación cutánea, pero la tomografía computarizada (TC) descubrió dos lesiones líticas en huesos craneales, una mastoidea y otra temporal izquierda. A los 24 meses, además de otra lesión en la comisura izquierda de la boca, apareció una nueva lesión en el hueso parietal derecho.

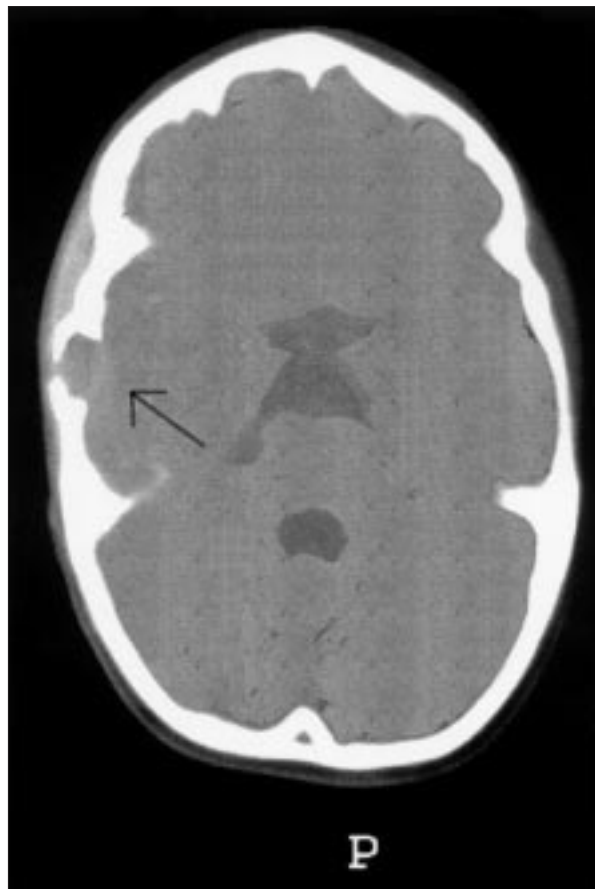
Actualmente el niño tiene 3 años y 8 meses; aunque las lesiones cutáneas han regresado en su mayoría persiste una ligera inclinación de la cabeza. Ha recuperado

casi completamente la movilidad del brazo derecho, pero sigue teniendo una discreta atrofia muscular a ese nivel. Han desaparecido los nódulos de huesos mastoides y temporal izquierdo, pero persiste la lesión parietal derecha. Es posible palparla en la exploración y erosiona ambas tablas del díploe, más la interna (fig. 3). Además, en un ecocardiograma se ha descubierto una lesión cardíaca en la cara anterior del ventrículo derecho. No produce compromiso hemodinámico ni flujos patológicos. El paciente tiene un bloqueo incompleto de rama derecha que en este contexto requiere controles evolutivos. Hasta el momento, el paciente no ha requerido intervenciones quirúrgicas y recibe únicamente tratamiento fisioterápico. Su desarrollo psicomotor y ponderostatural es adecuado para su edad.

## DISCUSIÓN

La miofibromatosis infantil fue descrita por primera vez por Stout en 1954<sup>1</sup> y denominada fibromatosis generalizada congénita. Dadas las características histológicas y la edad de aparición, Chung y Enzinger<sup>2</sup> sugirieron en 1981 cambiar el nombre a miofibromatosis infantil. Se caracteriza por la aparición de nódulos duros, de color entre carne y púrpura, en la piel, músculo, hueso y/o vísceras internas. El tamaño de los nódulos puede oscilar desde milímetros hasta algunos centímetros. En la mitad de los casos descritos se trata de lesiones aisladas localizadas en el tejido subcutáneo, aunque también se han descrito lesiones óseas aisladas<sup>3</sup>. Ocasionalmente pueden presentar lesiones multicéntricas cutáneas y/o en otras localizaciones. Clínicamente, por lo tanto, se pueden clasificar en tres grupos: miofibromatosis solitaria, miofibromatosis múltiple sin afectación visceral y miofibromatosis generalizada con afectación cutánea y visceral<sup>4</sup>. Generalmente, los nódulos se descubren al nacimiento o durante los primeros meses de vida, pero se ha descrito su aparición en edades posteriores e incluso se postula que ciertos tumores fibrosos de la edad adulta formen parte del mismo espectro clínico<sup>5</sup>. La incidencia familiar es rara, pero casos descritos de afectación en primos, hermanastros y parejas padre-hijo sugieren un patrón de herencia autosómico dominante<sup>6</sup>. En nuestro caso es posible que también el padre estuviese afectado al nacer.

Histológicamente, los tumores tienen un patrón de crecimiento bifásico característico. Fascículos tipo leiomioma de células gruesas en huso rodean un componente tipo hemangiopericitoma en el que células redondeadas están dispuestas en torno a los vasos sanguíneos. Estudios ultraestructurales y de inmunohistoquímica indican que estas células son miofibroblastos<sup>7</sup>, aunque otros autores creen que se trata de una diferenciación de la musculatura lisa<sup>8</sup>. Variend et al han sugerido que estos tumores representan distintos estadios madurativos de una misma entidad compartida con el fibrosarcoma congénito y el hemangiopericitoma congénito<sup>9</sup>.



**Figura 3.** Tomografía computarizada craneal del paciente en la que se observa una lesión lítica parieto-temporal que afecta sobre todo el díploe interno.

**TABLA 1. Lesiones que requieren el diagnóstico diferencial con la miofibromatosis congénita**

Hamartoma fibroso de la infancia
Fibromatosis digital infantil
Tumor fibrohistiocítico plexiforme
Fibromatosis hialínica juvenil
Fibroblastoma de células gigantes

El diagnóstico diferencial debe establecerse con otros tumores mesenquimatosos. Los principales se describen en la tabla 1. Otros son los neurofibromas, leiomiomas, sarcomas de tejidos blandos, hemangiomas profundos, neuroblastomas metastásicos, etc.<sup>10</sup>. El diagnóstico definitivo sólo puede hacerse mediante biopsia, aunque recientemente Eich et al<sup>11</sup> sugieren que las imágenes mediante RM son suficientemente específicas como para obviar esta técnica.

La forma de presentación más frecuente, y también la de mejor pronóstico, son las lesiones cutáneas aisladas. La regresión espontánea de los nódulos suele producirse en el curso de 2 años desde su aparición. Fukosawa et

al<sup>12</sup> sugieren que esta regresión está mediada por la apoptosis masiva de las células. En ocasiones, se requiere cirugía para extirpar los tumores obstructivos o localmente destructivos. Los resultados son buenos salvo en raros casos en los que recidivan y requieren exéresis repetidas. Se han probado otros tratamientos como radioterapia, inyección de corticoides o quimioterapia en casos agresivos, pero el éxito de estos métodos ha sido limitado<sup>13</sup>. En los casos de miofibromatosis múltiple sin afectación visceral el pronóstico también es bueno, pero las posibilidades de sufrir complicaciones locales son mayores.

Las lesiones viscerales se asocian a una morbilidad y mortalidad importantes, sobre todo en los primeros meses de la vida<sup>14</sup>. Las complicaciones se producen por afectación local de un órgano vital (obstrucción, compresión, etc.), infecciones o retraso en el crecimiento secundario a nódulos óseos o musculares múltiples<sup>6</sup>. El sistema cardiopulmonar y el aparato gastrointestinal se ven involucrados con frecuencia. Los huesos craneales suelen ser los más afectados, y puede producirse compresión cerebral<sup>15</sup> o de estructuras faciales<sup>16</sup>. También se han descrito complicaciones nerviosas por nódulos localizados en el canal medular<sup>17</sup>.

El paciente presentado inicialmente sólo tenía lesiones cutáneas. La que presentaba en el cuello era la de mayor agresividad, y provocaba la inclinación de la cabeza hacia la derecha y limitación en la movilidad de ese hombro con atrofia muscular secundaria. Recientemente, el tortícolis se ha sugerido como un signo característico de esta enfermedad<sup>18</sup>. Asimismo, se supone que la lesión cervical del paciente afecta el nervio frénico y es la responsable de la parálisis diafragmática que llevó al niño a la UCI pediátrica y provoca una hipoventilación crónica del pulmón derecho. Las lesiones cutáneas que presentaba y las que han aparecido posteriormente tienden a la remisión espontánea, pero evolutivamente ha desarrollado lesiones líticas en varias localizaciones craneales y en la última revisión se evidenció un nódulo nuevo en el corazón. Aunque actualmente no parecen estar causando complicaciones su localización hace necesarias revisiones en espacios cortos de tiempo.

La miofibromatosis infantil debe considerarse en el diagnóstico diferencial de los nódulos cutáneos y/o subcutáneos en la edad pediátrica. Se recomienda el estudio inicial y seguimiento estrecho de todos los pacientes, incluso los que inicialmente sólo tienen lesiones cutáneas, para diagnosticar la aparición de lesiones viscerales y evitar o tratar precozmente complicaciones potencialmente mortales.

## BIBLIOGRAFÍA

1. Stout AP. Juvenile fibromatosis. *Cancer* 1954; 7: 953-978.
2. Chung EB, Enzinger FM. Infantile myofibromatosis. *Cancer* 1981; 48: 1807-1818.
3. Hasegawa T, Hirose T, Seki K, Hizawa K, Okada J, Nakanishi H. Solitary infantile myofibromatosis of bone. An immunohistochemical and ultrastructural study. *Am J Surg Pathol* 1993; 17: 308-313.
4. Wisewall TE, Davis J, Cunningham BE, Solenberger R, Thomas PJ. Infantile myofibromatosis: the most common fibrous tumor in infancy. *J Pediatr Surg* 1988; 24: 314-318.
5. Requena L, Kutzner H, Hugel H, Rutten A, Furio V. Cutaneous adult myofibroma: a vascular neoplasm. *J Cutan Pathol* 1996; 23: 445-457.
6. Sybert V. Genetic skin disorders, 1ª ed. New York: Oxford, 1997; 514-516.
7. Elder D, Elenitsas R, Jaworsky C, Johnson B. *Lever's histopathology of the skin*, 8ª ed. Filadelfia: Lippincott-Raven, 1997; 875-878.
8. Fletcher CD, Achu P, Van Noorden S, McKee PH. Infantile myofibromatosis: a light microscopic, histochemical and immunohistochemical study suggesting true smooth muscle differentiation. *Histopathology* 1987; 11: 245-258.
9. Variend S, Bax NMA, Van Gorp J. Are infantile myofibromatosis, congenital fibrosarcoma, and congenital hemangiopericytoma histogenetically related? *Histopathology* 1995; 26: 57-62.
10. Mentzel T, Katenkamp D. Myofibromatosis tumors. Brief review of clinical aspects, diagnosis and differential diagnosis. *Pathologe* 1998; 19: 176-186.
11. Eich GF, Hoeffel JC, Tschppeler H, Gassner I, Willi UV. Fibrous tumors in children: imaging features of a heterogeneous group of disorders. *Pediatr Radiol* 1998; 28: 500-509.
12. Fukosawa Y, Ishikura H, Takada A, Yokoyama S, Imamura M, Yoshiki T et al. Massive apoptosis in infantile myofibromatosis. A putative mechanism of tumor regression. *Am J Pathol* 1994; 144: 480-485.
13. Johnson GL, Baisden BL, Fishman EK. Infantile myofibromatosis. *Skeletal Radiol* 1997; 26: 611-614.
14. Coffin CM, Neilson KA, Ingels S, Frank-Gerszberg R, Dehner LP. Congenital generalized myofibromatosis: a disseminated angiocentric myofibromatosis. *Pediatr Pathol Lab Med* 1995; 15: 571-587.
15. Rutigliano MJ, Pollack IF, Ahdab-Barmada M, Pang D, Albright AL. Intracranial infantile myofibromatosis. *J Neurosurg* 1994; 81: 539-543.
16. Kotiloglu E, Gogus S, Ruacan S, Akyuz C, Buyukpamukcu M, Srialioglu F. Infantile myofibromatosis: a case with unusual features and review of the literature. *Turk J Pediatr* 1996; 38: 527-532.
17. Wada H, Akiyama H, Seki H, Ichihara T, Veno K, Miyawaki T et al. Spinal canal involvement in infantile myofibromatosis: case report and review of the literature. *J Pediatr Hematol Oncol* 1998; 20: 353-356.
18. Schrodt BJ, Callen JP. A case of congenital multiple myofibromatosis developing in an infant. *Pediatrics* 1999; 104: 113-115.