

Semiología inicial del neuroblastoma torácico

F. Díaz Fernández y E. Quiroga Cantero

Unidad de Oncología Pediátrica. Hospital Infantil. Hospital Universitario Virgen del Rocío. Sevilla.

(*An Esp Pediatr* 2001; 54: 222-227)

Objetivos

Evaluar los síntomas de inicio de un grupo de niños diagnosticados de neuroblastoma torácico, así como otras variables epidemiológicas.

Pacientes y métodos

Se han revisado 46 casos de neuroblastoma intratorácico diagnosticados y tratados en la unidad de oncología pediátrica desde enero de 1984 a diciembre de 1998. Se excluyeron los neuroblastomas con extensión abdominal.

Resultados

La edad media de los pacientes fue de 2 años y 5 meses (límites, 0-12 años). El grupo de edad más frecuente fue el de lactantes (85%). El porcentaje de niños fue superior al de niñas. El 57% de los casos presentaban algún síntoma inicial, frente al 43% que se diagnosticaron de forma casual. Los síntomas más frecuentes fueron la tos (18%) y la presencia de tumor o adenopatía palpable (9%). El período medio de latencia al diagnóstico en los casos sintomáticos fue de 10 semanas. El método diagnóstico más empleado fue la radiografía de tórax (89%). El 9% tenían antecedentes personales de otras enfermedades y en el 26% había antecedentes familiares de enfermedad tumoral. La tasa de supervivencia libre de enfermedad se sitúa en el 90% a los 5 años.

Conclusiones

El neuroblastoma torácico predomina en varones menores de 6 meses. Habitualmente se diagnostica en los primeros 2 meses de iniciados los síntomas en los casos sintomáticos, si bien una gran parte de ellos son asintomáticos por tratarse de hallazgos casuales. El síntoma más frecuente es la tos y la primera prueba diagnóstica es la radiografía torácica en la mayor parte de los casos.

Palabras clave:

Neuroblastoma torácico. Niños. Síntomas.

CLINICAL FINDINGS IN THORACIC NEUROBLASTOMAS

Objectives

To analyze clinical onset and other epidemiological findings in a group of children diagnosed with thoracic neuroblastoma.

Patients and methods

We reviewed 46 non-metastatic thoracic neuroblastomas diagnosed and treated from January 1984 to December 1998 at the Pediatric Oncology Unit. Abdominal neuroblastomas were excluded.

Results

Mean age was 2 years and 5 months (range, 0-12 years). Eighty-five percent of the patients were infants (aged less than 1 year). Neuroblastoma was more frequent in males than in females. Fifty-seven percent of the patients were symptomatic and 43% were asymptomatic. The most frequent clinical findings were cough (18%) and palpable tumor or adenopathy (9%). Mean lag-time to diagnosis was 10 weeks in symptomatic patients. Thoracic x-ray was the most useful diagnostic method (89%). Previous family history of neoplasias was present in 26%. Four patients (9%) had personal antecedents of other diseases. At the time of the study the event-free survival for the 46 patients was 90% at 5 years (1-14 years).

Conclusions

Thoracic neuroblastoma was more prevalent in male infants aged less than 6 months. Most symptomatic patients were diagnosed in the 2 first months after onset, and asymptomatic cases were common. The most frequent symptom was cough and most of the patients were diagnosed by thoracic x-ray.

Key words:

Thoracic neuroblastoma. Children. Clinical findings.

Correspondencia: Dra. F. Díaz Fernández.
Geranio, 10, 2º C. 41008 Sevilla.
Correo electrónico: 649681561@activajoven.tsm.es

Recibido en junio de 2000.
Aceptado para su publicación en julio de 2000.

INTRODUCCIÓN

El neuroblastoma es el tumor sólido extracraneal más frecuente en niños, fundamentalmente menores de 5 años (el 79% tienen menos de 4 años) y con predominio de los niños sobre las niñas¹. La incidencia en España es de $9,9 \times 10^6$ habitantes. La localización más frecuente es la abdominal con un 75%, seguido de la torácica (mediastino posterior, 18-20%) y otras como la cervical o pelviana. Desde el punto de vista histológico, tiene su origen en las células de la cresta neural (simpangogonias). Se distinguen tres variedades, el ganglioneuroma, de naturaleza benigna, el neuroblastoma propiamente dicho, de estirpe maligna, y el ganglioneuroblastoma, tumor heterogéneo con áreas de neuroblastoma y otras de ganglioneuroma. La diseminación metastásica se produce por lo habitual vía hematogena hacia hueso, hígado, ganglios linfáticos, etc. La naturaleza embrionaria del neuroblastoma está demostrada, ya que éste puede detectarse intraútero por ecografías prenatales²⁻⁷ y se han descrito síntomas secundarios a la producción de catecolaminas por el tumor fetal en mujeres gestantes.

En algunos países se han puesto en marcha programas de cribado de neuroblastoma⁸⁻¹⁰, si bien los diversos estudios concluyen que se detectan tumores que habitualmente no se diagnostican por tener tendencia a la regresión espontánea¹¹. El método de cribado ideal debe conseguir el diagnóstico precoz y detectar sólo aquellos casos que no regresan de forma espontánea¹².

El neuroblastoma torácico puede ser en muchos casos asintomático o bien presentarse con síntomas respiratorios, neurológicos, generales, compromiso vascular (síndrome de la vena cava superior), etc.^{12,13}.

Respecto a la evolución de la enfermedad, la edad destaca como factor pronóstico de primer orden, ya que la supervivencia es mayor en los menores de 1 año¹⁴⁻¹⁷. También el estadio tumoral y la localización son importantes factores que deben tenerse en cuenta. Dentro de los factores genéticos, la amplificación del gen *n-myc* se ha asociado a progresión tumoral y es dato de mal pronóstico independientemente de la edad del paciente o el estadio del tumor^{12,18-20}. También se asocian a mal pronóstico las cifras elevadas de lacticodeshidrogenasa (LDH), ácidos homovanílicos y vanilmandélicos (HVA/VMA) y ferritina.

Actualmente, el tratamiento incluye una combinación de cirugía y, en función de los datos histológicos, ciclos de quimioterapia complementaria. La radioterapia se reserva para aquellos casos en los que se demuestra compromiso del canal medular o como terapia paliativa, por lo que puede decirse que hoy día está en desuso.

PACIENTES Y MÉTODOS

Se incluyeron en el estudio 46 casos de neuroblastoma torácico no metastásico tratados en la unidad de oncología pediátrica durante un período de 15 años, desde enero de 1984 a diciembre de 1998.

Los pacientes tenían edades comprendidas entre los 0 a los 14 años.

Se analizaron en primer lugar los datos epidemiológicos: distribución por edad y sexo, incidencia por años y antecedentes personales y familiares. En segundo lugar, los síntomas iniciales (aquellos que son motivo de consulta al pediatra). También se detallan otros hallazgos clínicos asociados en el momento de iniciarse la enfermedad y las características histológicas. Se analizan los métodos diagnósticos empleados en primer lugar y el período de latencia desde el inicio de los síntomas hasta la confirmación de dicho diagnóstico, que fue realizado mediante estudio anatomopatológico. Finalmente, se analiza la supervivencia libre de enfermedad por el método de Kaplan-Meier.

RESULTADOS

De los 46 casos revisados, 26 eran niños (57%) frente a 20 niñas (43%), con una relación 1,3/1 a favor del sexo masculino.

Por edades, la media se situó en los 2 años y 5 meses (límites, 17 días-12 años). Según la histología, las edades medias fueron de 1 año y 9 meses en los casos de neuroblastomas, 4 años y 5 meses en los de ganglioneuromas y 2 años y 6 meses en los de ganglioneuroblastomas. El 87% de los casos (40 pacientes) tenían menos de 5 años en el momento del diagnóstico. El grupo de edad más numeroso fue el de los lactantes con un total de 14 casos (30% del total), de los cuales el 86% (12 lactantes) tenían menos de 6 meses. Destaca el caso de un recién nacido de 17 días en el que las primeras manifestaciones de la enfermedad fueron dificultad respiratoria y tos (fig. 1).

Entre los antecedentes personales había un caso de esclerosis tuberosa, un síndrome de Werdnig-Hoffman, un paciente con un quiste tirogloso y un paciente portador de anomalías esqueléticas sin clasificar. Los 42 casos restantes (91%) no presentaban antecedentes significativos.

Entre los antecedentes familiares se hallaron un total de 12 casos (26%) con al menos un familiar directo diagnosticado de algún proceso tumoral. Generalmente se trataba de un abuelo(a) o tío(a) de los pacientes y en ningún caso había hermanos o padres afectados.

En cuanto a la incidencia por años, en 1986 y 1990 se recogen 7 y 8 casos, respectivamente, lo que supone el 15 y el 17%. Los años con menos registros fueron 1984, 1987, 1991 y 1996 con un solo caso en cada uno de ellos.

En cuanto a la histología de los tumores, 24 eran neuroblastomas puros (52%), 6 ganglioneuromas (13%) y 16 se clasificaron de ganglioneuroblastomas (35%).

Respecto a la forma de inicio, el 54% de los pacientes presentaban algún síntoma inicial respiratorio, neurológico, o de carácter general, mientras que el 46% de ellos (21 casos) se diagnosticaron casualmente al realizar una radiografía de tórax por otro motivo (procesos catarrales,

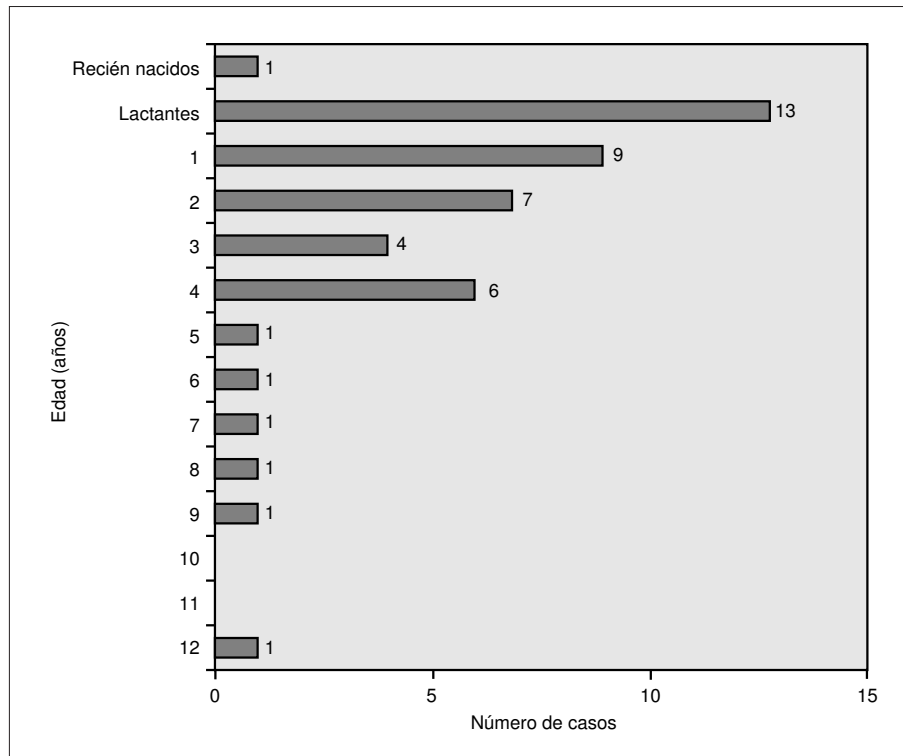


Figura 1. Distribución por edades.

estudios preoperatorios de adenoidectomía o amigdalectomía u otros síntomas no atribuibles a la enfermedad). En la figura 2 se detallan los síntomas iniciales en todos los pacientes. El hallado con más frecuencia fue la tos seca, irritativa, no productiva, que aparece en el 15% de todos los casos (7 pacientes), seguido de las adenopatías o tumoraciones, menos frecuentes (9% de los casos, 4 pacientes). El dolor en distintas localizaciones, el síndrome constitucional y diferentes déficit neurológicos constituyen el resto de los hallazgos clínicos iniciales. Durante los días que siguieron al momento del diagnóstico y previo al inicio del tratamiento, se pusieron de manifiesto otros síntomas acompañantes como la fiebre prolongada, astenia, anorexia, crisis de sudoración, ptosis palpebral, anisocoria, claudicación de los miembros inferiores, adenopatías y tumoraciones de diferente localización, dolor a distintos niveles y dificultad respiratoria.

El período de latencia al diagnóstico en los casos sintomáticos, esto es, desde el inicio de los síntomas hasta que se confirma el hallazgo, osciló alrededor de una media de 10 semanas. El 44% de los casos (11 pacientes) se diagnosticaron en el primer mes de inicio de los síntomas, el 76% (19 pacientes) en los primeros 2 meses, el 80% (20 pacientes) dentro de los primeros 3 meses y el 92% (23 pacientes) dentro de los primeros 6 meses. En sólo 2 casos el diagnóstico se demoró más allá de los 6 meses: en uno de ellos se prolongó hasta las 30 semanas y en el otro hasta las 53 semanas. Ambos se iniciaron

como tumor, supraclavicular el primero y paraesternal el segundo. Si se excluyen estos 2 casos, el período de latencia medio se sitúa en las 7 semanas.

De los 25 pacientes que presentaron algún síntoma, se practicó radiografía de tórax como primera prueba diagnóstica en 20 casos (80%), una punción-aspiración con aguja fina (PAAF) en 3 casos, una resonancia magnética (RM) en un caso y una tomografía computarizada (TC) igualmente en 1 caso. Los 3 casos en los que se practicaron PAAF de entrada empezaron como tumoración o adenopatía supraclavicular palpable. Los pacientes a los que se practicaron una TC y una RM mostraron paresia de los miembros inferiores. La radiografía de tórax fue también la primera prueba diagnóstica en los casos diagnosticados de forma casual. Globalmente considerados, un total de 41 casos se diagnosticaron mediante una radiografía de tórax, lo que supone un 89% (figs. 3 y 4).

La tasa de supervivencia libre de enfermedad se sitúa en el 90% a los 5 años, con un período de seguimiento de 1 a 14 años (fig. 5).

DISCUSIÓN

En nuestra serie encontramos un ligero predominio de niños respecto a las niñas con una relación 1,3/1, muy similar a la descrita en la bibliografía¹.

Igualmente se ha observado un predominio de los lactantes (30% del total de pacientes) con respecto a otras edades, lo que varía sensiblemente de otras series (36%),

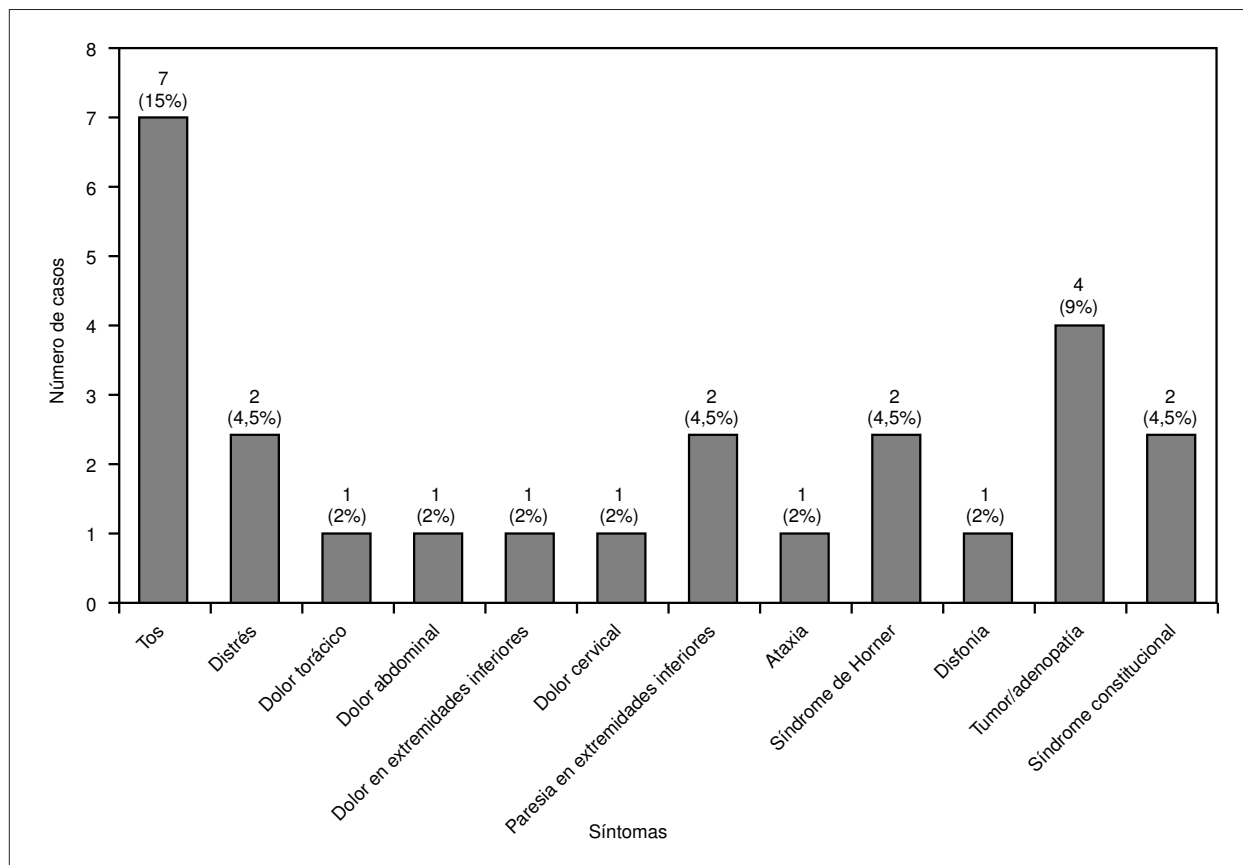


Figura 2. Sintomatología inicial.




Figura 3. Radiografía de tórax que muestra la presencia de una tumoración en la zona apical del hemitórax izquierdo que en estudio anatomopatológico posterior se clasificó de neuroblastoma.

en las que también la edad media al diagnóstico difiere ligeramente¹ (22 meses frente a 29 meses en nuestra serie).

Casi la mitad de los pacientes (46%) se diagnostican de modo fortuito²¹, y no presentan ningún síntoma, mientras




Figura 4. Resonancia magnética que muestra la presencia de una tumoración intratorácica en zona apical de hemitórax izquierdo que invade el canal medular. Se trata del mismo paciente de la radiografía anterior.

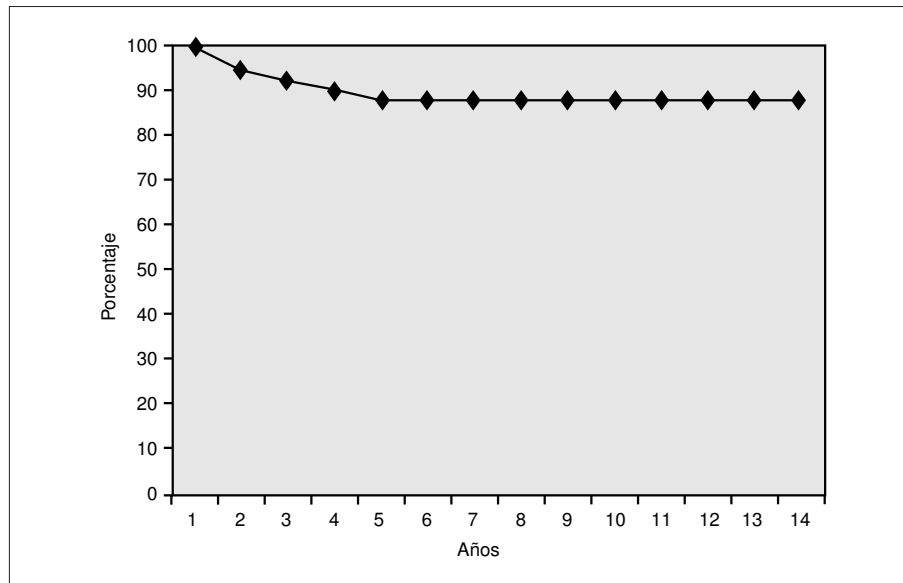


Figura 5. Supervivencia libre de enfermedad.

que el 54% se manifiestan con algún síntoma. En este punto conviene destacar el hecho de que en algunos de los pacientes con síntomas iniciales, es difícil discriminar *a posteriori* si éstos estaban directamente relacionados con la presencia del tumor, sobre todo en aquellos síntomas inespecíficos como la tos o el dolor abdominal. Por ello, los datos en este sentido pueden diferir sensiblemente de la realidad. Respecto a los antecedentes personales detectados en 4 pacientes, éstos no parecen tener ninguna relación con el desarrollo posterior del tumor, por lo que se trataría de un hallazgo casual. Como dato curioso señalar que uno de los pacientes fue diagnosticado erróneamente e inicialmente de enfermedad de Werdnig-Hoffman hasta que se detectó unos días después la presencia de la tumoración que justificaba los hallazgos clínicos.

El diagnóstico se realiza en la mayor parte de los casos (80% de los casos sintomáticos y 89% del total de pacientes) mediante radiografía de tórax, que por su gran accesibilidad y bajo coste supone la principal prueba diagnóstica no superada aún por ninguna otra técnica.

En cuanto al período de latencia en los casos sintomáticos, se encuentra una media de 10 semanas, una cifra algo elevada y probablemente distorsionada por los 2 casos de 30 y 53 semanas. Si se excluyen dichas cifras, la media queda en 7 semanas, una cifra que se considera próxima a la realidad.

Los neuroblastomas torácicos son tumoraciones con una alta tasa de supervivencia libre de enfermedad^{22,23}, debido a que en su mayoría son maduros desde el punto de vista histológico.

En conclusión, el neuroblastoma es una neoplasia que se diagnostica un gran número de veces de forma casual. Hoy en día este tumor tiene una alta tasa de curación.

BIBLIOGRAFÍA

1. Brodeur GM, Castleberry RP. Neuroblastoma. En: Pizzo PA, Poplack DG, eds. *Pediatric Oncology*, 3ª ed. Filadelfia: Lippincott Raven, 1997; 761-797.
2. Ferrer J, Ortega J, Iriando M, Moreno J, Cruz O, Manzanares R. Neuroblastoma quístico fetal: a propósito de 2 casos. *An Esp Pediatr* 1998; 49: 299-301.
3. Huddart S, Mann J, Stevens MCG. Neuroblastoma diagnosed antenatally: a treatment dilemma with implications for screening. *Med Ped Oncol* 1992; 20: 156-161.
4. Acharya S, Jayabose S, Kogan SJ. Prenatally diagnosed Neuroblastoma. *Cancer* 1997; 80: 304-310.
5. Jennings RW, LaQuaglia MP, Leong K, Hendren WH, Adzick NS. Fetal neuroblastoma: prenatal diagnosis and natural history. *J Pediatr Surg* 1993; 28: 1168-1174.
6. Peter TC, Estroff JA, Kozakewich H, Shamberger RC, Lillehei CW, Grier HE. Prenatal detection of neuroblastoma: a ten year experience from the Dana-Farber Cancer Institute and Children's Hospital. *Pediatrics* 1993; 92: 358-364.
7. Cerrato ME, Fresno MF, Ramos A, Moro C, Santos PM, Herrero A. Neuroblastoma quístico. Estudio de bcl-2. *An Esp Pediatr* 1997; 47: 424-426.
8. Esteve J, Parker L, Herrman F, Duffy S, Frappaz D, Lasser C et al. Is Neuroblastoma screening evaluation needed and feasible? *Br J Cancer* 1995; 71: 1129-1131.
9. Takeuchi LA, Hachitanda Y, Woods WG, Tuchman M, Lemieux B, Brisson L et al. Screening for neuroblastoma in North America. Preliminary results of a pathology review from the Quebec Project. *Cáncer* 1995; 76: 2363-2371.
10. Nishi M, Miyake H, Takeda T, Kikuchi Y, Hanai J, Yonemori H et al. Mass screening of neuroblastoma in Sapporo City, Japan. *Am J Pediatr Hematol Oncol* 1992; 14: 327-331.
11. Kushner BH, Cheung NV, LaQuaglia MP, Ambros PF, Ambros IM, Bonilla MA et al. International neuroblastoma system stage 1. Neuroblastoma: a prospective study and literature review. *J Clin Oncol* 1996; 14: 2174-2180.
12. López Ibor B, Moreno L. Tumores de la cresta neural. En: *Hematología y oncología pediátricas*. Madrid: Ergón, 1997; 501-520.

13. Ribet ME, Cardot GR. Neurogenic tumors of the thorax. *Ann Thorac Surg* 1994; 58: 1091-1095.
14. Castel V, Badal MD, Bezanilla JL, Herrero A, Llombart A, Ruiz JI et al. Neuroblastoma. Resultados del protocolo N-I-87. *An Esp Pediatr* 1993; 38: 471-476.
15. Castel V, Melero C, García-Miguel P, Navajas A, Ruiz JI, Navarro S et al. Neuroblastoma en niños menores de 1 año. *An Esp Pediatr* 1997; 47: 584-590.
16. Grosfeld JL, Rescolda FJ, West KW, Goldman J. Neuroblastoma in the first year of life: clinical and biologic factors. *Semin Pediatr Surg* 1993; 2: 37-46.
17. Berthold F, Harms D, Lampert F. Risk factors in neuroblastoma of infants. *Contrib Oncol* 1990; 41: 101-117.
18. López JA, Ferrís J, Verdeguer A. Factores pronóstico del neuroblastoma. *An Esp Pediatr* 1994; 41: 309-314.
19. Brodeur GM, Pritchard J, Berthold F, Carlsen NLT, Castel V, Castleberry R et al. Revision in the international criteria for neuroblastoma diagnosis, staging and response to treatment. *J Clin Oncol* 1993; 11: 1466-1477.
20. Joshi VV, Cantor AB, Altshuler G. Age-linked prognostic categorization based on a new histologic grading system of neuroblastoma: a clinicopathologic study of 211 cases from the Pediatric Oncology Group. *Cáncer* 1992; 8: 2197-2211.
21. Adams GA, Shochat SJ, Smit EI, Shuster JJ, Joshi VV, Altshuler G et al. Thoracic neuroblastoma: a Pediatric Oncology Group study. *J Pediatr Surg* 1993; 28: 372-378.
22. Rubie H, Hartmann O, Giron A, Lemoine G, Gruner M, Brugieres L et al. Nonmetastatic thoracic neuroblastomas: a review of 40 cases. *Med Ped Oncol* 1991; 19: 253-257.
23. Richards ML, Gundersen AE, Williams MS. Cystic neuroblastoma of infancy. *J Pediatr Surg* 1995; 30: 1354-1357.