

# Tratamiento de la artritis idiopática juvenil con infiltraciones articulares de acetónido de triamcinolona

J. García-Consuegra Molina y R. Merino Muñoz

Unidad de Reumatología Pediátrica. Hospital La Paz. Madrid.

(*An Esp Pediatr* 2000; 53: 314-317)

## Objetivo

Evaluar la respuesta terapéutica a las infiltraciones intraarticulares con acetónido de triamcinolona en pacientes con artritis idiopática juvenil.

## Método

Ochenta y ocho pacientes fueron evaluados prospectivamente después de recibir una o más inyecciones intraarticulares de acetónido de triamcinolona. Fueron inyectadas un total de 194 articulaciones: 68 de 39 niños con una forma de comienzo oligoarticular, 36 de 17 con una forma poliarticular, 67 de 20 niños con un comienzo sistémico de la enfermedad y 23 en 12 pacientes con espondiloartropatía.

## Resultados

En 131 de las 194 articulaciones infiltradas se consiguió una remisión de los signos inflamatorios (67,5%). El porcentaje de remisión fue significativamente menor en el grupo correspondiente a enfermos con una forma sistémica (36 frente a un 80% en los otros grupos). A los 6 meses el 70% de las articulaciones que habían remitido permanecía libre de recaída. No hubo complicaciones significativas.

## Conclusión

Las inyecciones intraarticulares con triamcinolona son una opción terapéutica segura y eficaz para el control de los niños con artritis idiopática.

## Palabras clave:

*Artritis Idiopática Juvenil. Corticoides intraarticulares.*

## TREATMENT OF IDIOPATHIC JUVENILE ARTHRITIS WITH INTRAARTICULAR TRIAMCINOLONE ACETONIDE INJECTIONS

### Objective

To evaluate the therapeutic response to intraarticular triamcinolone acetonide injections in patients with juvenile idiopathic arthritis.

### Method

Eighty-eight patients were prospectively evaluated after receiving one or more intraarticular triamcinolone acetonide injections. A total of 194 joints were injected: 68 joints in 39 children with oligoarticular onset juvenile idiopathic arthritis, 36 joints in 17 children with polyarticular onset, 67 joints in 20 children with systemic onset, and 23 joints in 12 children with spondyloarthropathy.

### Results

Full resolution of signs of inflammation was achieved in 131 of 194 joints (67.5%). The percentage of remission was significantly lower in patients with systemic onset of the disease (36% versus 80% in the other groups). At the 6-month follow-up, 70% of the joints remained in remission. No significant complications were observed.

### Conclusion

Intraarticular triamcinolone injections are safe and effective in children with chronic arthritis.

### Key words:

*Juvenile idiopathic arthritis. Intra-articular corticosteroids.*

Correspondencia: Dra J. García-Consuegra. Unidad de Reumatología Pediátrica. Hospital Infantil La Paz. 28046 Madrid. Correo electrónico: reumped@hulp.es

Recibido en marzo de 2000.

Aceptado para su publicación en julio de 2000.

TABLA 1. Características de los pacientes y porcentaje de remisión tras la infiltración según el grupo diagnóstico

Diagnóstico	N.º de pacientes	Sexo M/V	Edad ± DE (rango) (años)	Articulaciones infiltradas	Articulaciones en remisión (%)
Oligoartritis	39	27/12	5,7 ± 3,4 (1,7-14)	68	59 (86,7)
Poliartritis	17	11/6	6,5 ± 4,4 (1,1-16)	36	31 (86)
Sistémicas	20	9/11	7,5 ± 4 (2,9-15)	67	24 (35,8)*
EAP	12	4/8	9,5 ± 4,3 (3,6-19)	23	17 (74)
Total	88	51/37	6,8 ± 4 (1,1-19)	194	131 (67,5)

EAP: espondiloartropatía.

\*Las formas sistémicas respondieron en menor proporción que el resto ( $p < 0,001$ ).

## INTRODUCCIÓN

El pronóstico de los niños con artritis idiopática juvenil (llamada previamente artritis crónica o artritis reumatoide juvenil) ha mejorado sustancialmente desde la introducción del metotrexato en las formas con afectación poliarticular y de la sulfasalazina en las espondiloartropatías. A pesar de ello, la inflamación articular persistente ocasiona con frecuencia secuelas que comprometen la capacidad funcional del niño, por lo que es necesario el uso prolongado de antiinflamatorios no esteroideos (AINE), no siempre eficaces, e incluso de corticoides sistémicos en las formas graves.

Los corticoides intraarticulares son una medicación eficaz en el tratamiento de los niños con artritis crónica<sup>1-8</sup> y con escasos efectos colaterales<sup>9-12</sup>. En 1993 evaluamos el efecto terapéutico de las infiltraciones intraarticulares con acetónido de triamcinolona (AT) en un grupo de pacientes con artritis crónica en su forma oligo o pauciartricular<sup>13</sup>. En el presente estudio, de forma prospectiva, analizamos también la respuesta en las formas poliarticulares, sistémicas y en las espondiloartropatías.

## PACIENTES

Desde octubre de 1996 hasta el mismo mes de 1999, 88 pacientes con criterios de artritis idiopática juvenil<sup>14</sup> recibieron una o más inyecciones intraarticulares con AT. La indicación para realizar la infiltración fue la persistencia de signos inflamatorios articulares a pesar del tratamiento con antiinflamatorios durante al menos 6 semanas. Treinta y nueve niños presentaban una forma de comienzo oligoarticular, 17 poliarticular y 20 sistémico con evolución a poliarticular. Diez pacientes presentaban una espondiloartropatía indiferenciada o artritis asociada a entesitis<sup>14-16</sup>, otro tenía una artritis psoriásica y otro más una artritis reactiva. La edad y el sexo se muestran en la tabla 1. Los pacientes con afectación oligoarticular sólo recibían tratamiento con AINE en el momento de la infiltración. Entre los pacientes con afectación poliarticular o sistémica, 28 se hallaban en tratamiento con metotrexato y cuatro con azatioprina. Cinco niños del grupo de las EAP tomaban sulfasalazina. Además de los fármacos referidos, 18 pacientes recibían también corticoides orales en dosis bajas. El tiem-

po de evolución de la enfermedad para las primeras infiltraciones varió entre 6 semanas y 5 años, con una media de 5 meses. Todos los padres fueron informados y dieron su consentimiento.

## ARTICULACIONES

Las articulaciones infiltradas fueron 194 como muestran las tablas 1 y 2. La distribución de las articulaciones era la siguiente: 88 rodillas en 58 niños, 34 carpos en 28, 31 tobillos en 26, 13 caderas en 12, 13 codos en 11, 11 interfalángicas proximales en 7 y 4 metacarpofalángicas en otros 4 niños. Sesenta y cinco articulaciones pertenecientes a 41 pacientes fueron reinfiltradas por segunda vez y 30 correspondientes a 20 niños recibieron una tercera inyección debido a recaída o falta de respuesta.

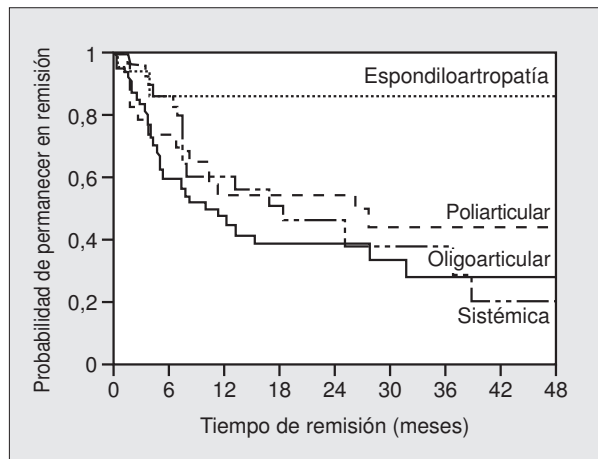
## PROCEDIMIENTO

En los niños menores de 6 años, y siempre que se infiltraban tobillos y caderas, o se realizaba una infiltración en varias articulaciones el mismo día (17 pacientes), el procedimiento se efectuó bajo anestesia general por inhalación con sevoflurano (inducción con sevoflurano al 8% y mantenimiento con el mismo fármaco al 2-4% en O<sub>2</sub> al 100%). En los casos en que no se utilizaban anestesia general, se procedía a aplicar previamente crema anestésica EMLA. La técnica se realizó bajo rigurosa asepsia y siguiendo las pautas habituales<sup>17,18</sup>. Tras la aspiración de líquido sinovial, se procedía a la inyección,

TABLA 2. Porcentaje de remisión según la articulación infiltrada

Articulación	N.º de articulaciones infiltradas (% del total)	N.º de articulaciones que remitieron (%)
Rodillas	88 (45,5)	68 (77,3)
Carpos	34 (17,5)	21 (61,8)
Tobillos	31 (16)	15 (48,4)
Caderas	13 (6,7)	3 (23)
Codos	13 (6,7)	11 (84,6)
IFP	11 (5,7)	9 (81,8)
MCF	4 (2,1)	4 (100)
Total	194	131 (67,5)

IFP: interfalángicas proximales, y MCF: metacarpofalángicas.



**Figura 1.** Probabilidad de permanecer en remisión tras la infiltración. La diferencia entre las espondiloartropatías y los otros grupos fue estadísticamente significativa ( $p < 0,05$  mediante log rank test).

aunque la no obtención de éste no se consideró impedimento para realizarla. La dosis inyectada fue de 10 mg en las pequeñas articulaciones de las manos, 20-30 en carpos y codos y 40 en el resto. Tras la inyección del fármaco, se separaba la jeringa de la aguja para permitir la salida del fármaco sobrante. Todos los pacientes estaban en régimen ambulatorio.

### EVALUACIÓN DE LA RESPUESTA

Los pacientes fueron evaluados de forma prospectiva, como mínimo al mes, a los 3 y a los 6 meses. El tiempo máximo de seguimiento alcanzó 4 años para las infiltraciones primeras y 3 para las segundas y terceras reinfiltraciones. Se consideró remisión la resolución total de los signos inflamatorios. En la cadera se consideró remisión cuando desapareció el dolor. No se analizaron específicamente aquellas articulaciones en las que la mejoría fue sólo parcial. Se definió como recaída la reaparición de los signos inflamatorios.

### MÉTODOS ESTADÍSTICOS

Los porcentajes de remisión fueron comparados mediante la ji-cuadrado de Pearson. El tiempo de remisión se evaluó con la curva de Kaplan-Meier.

### RESULTADOS

#### Articulaciones infiltradas por primera vez

Un 67,5% de las articulaciones obtuvo una remisión total tras la infiltración con desaparición de los signos inflamatorios (tabla 1). El porcentaje de remisión fue significativamente inferior en el grupo de pacientes con una forma sistémica, en los que sólo remitieron la tercera parte de las articulaciones. Las pequeñas articula-

**TABLA 3. Porcentaje de remisión tras la segunda infiltración con acetónido de triamcinolona**

Diagnóstico	N.º de pacientes	N.º de articulaciones	N.º de articulaciones que remitieron (%)
Oligoartritis	20	29	22 (76)
Poliartritis	7	13	10 (77)
Sistémica	11	20	9 (20)*
EAP	3	3	3 (100)
Total	41	65	44 (68)

\*Las formas sistémicas respondieron en menor proporción que el resto ( $p < 0,001$ ).

ciones de las manos (metacarpofalángicas e interfalángicas proximales) los codos y las rodillas fueron las articulaciones que mayor índice de remisión alcanzaron (tabla 2). La probabilidad de permanecer en remisión, según la curva de supervivencia de Kaplan-Meier para las articulaciones que remitieron, se muestra en la figura 1. A los 6 meses un 70% de las articulaciones que habían alcanzado la remisión estaba libre de inflamación: 60% de las formas oligoarticulares, 86% de las poliarticulares, 73% de las sistémicas y 86% de las EAP. Las medianas para dichos grupos fueron de 11, 26, 19 y 48 meses, respectivamente. Considerando todas las articulaciones, incluidas las que no remitieron, los porcentajes de remisión a los 6 meses descienden al 50% (50, 74, 26 y 60%, según el grupo diagnóstico). Todas las articulaciones que remitieron mejoraron significativamente su movilidad, con desaparición de la contractura en flexo de rodillas, codos, metacarpofalángicas e interfalángicas.

#### Articulaciones infiltradas por segunda y tercera vez

Cuarenta y un niños recibieron una segunda inyección en 65 articulaciones, 44 de ellas por recaída y 21 por falta de respuesta. En 30 articulaciones pertenecientes a 20 pacientes se procedió a realizar una tercera reinfiltración (tablas 3 y 4). El porcentaje y el tiempo de remisión fueron similares a los observados en las primeras infiltraciones. Consiguió la remisión un 35% de las articulaciones que recibieron una segunda dosis por falta de respuesta con la primera.

**TABLA 4. Porcentaje de remisión tras la tercera infiltración con acetónido de triamcinolona**

Diagnóstico	N.º de pacientes	N.º de articulaciones	N.º de articulaciones que remitieron (%)
Oligoartritis	8	12	10 (83)
Poliartritis	4	5	5 (100)
Sistémica	7	12	5 (41,7)
EAP	1	1	1 (100)
Total	20	30	21 (70)

## Complicaciones

En 10 articulaciones (4 carpos, 4 tobillos y 2 dedos) se evidenció atrofia cutánea, a veces con ligeros cambios de coloración, que en general se resolvieron en pocos meses. Dos niños refirieron dolor agudo en las primeras 48 h, que atribuimos a artritis cristalina. Una niña presentó enrojecimiento y calor facial tras las 3 infiltraciones que se le realizaron. En una cadera, en un tobillo y en una interfalángica que habían recibido más de una infiltración observamos calcificación periarticular, sin repercusión clínica.

## COMENTARIOS

Este estudio muestra nuestra experiencia con infiltraciones intraarticulares de corticoides en niños con artritis idiopática. La remisión total de la inflamación en la articulación infiltrada se alcanzó en un 67,5% de los casos, con diferencias significativamente inferiores para el grupo de pacientes con enfermedad sistémica. Los niños con una forma oligoarticular remitieron en un porcentaje similar a las poliarticulares y a las EAP, pero presentaron mayor nivel de recaídas. Esto fue debido probablemente a que la mayor parte de los niños con afectación poliarticular y con espondiloartrópata estaba en tratamiento con fármacos de segunda línea (metotrexato, sulfasalazina, etc.). Las formas sistémicas remitieron sólo en un tercio de los casos, pero cuando lo hicieron mantuvieron la remisión de forma prolongada (mediana de 19 meses) posiblemente por la misma razón.

Este estudio muestra un nivel de remisión menor que los referidos por otros autores, cuyas cifras iniciales de remisión son del 100%<sup>1-3</sup>, aunque algunos sólo incluyen rodillas y su porcentaje de formas oligoarticulares es mayor. Estos autores utilizaron hexacetónido de triamcinolona (HT), que al ser menos soluble que el acetónido permanece más tiempo en la articulación<sup>19</sup>. El HT no se encuentra disponible en nuestro país. Algunos estudios han comparado diferentes preparados de corticoides, detectando mejor respuesta cuando se utilizaba HT que metilprednisolona<sup>6</sup>. Otro trabajo realizado en adultos con rodilla reumatoide demostró que a las 12 semanas había un porcentaje significativamente superior de pacientes libres de dolor cuando habían sido tratados con HT que cuando lo fueron con AT<sup>20</sup>.

Todos los pacientes con monoartritis pudieron prescindir de los AINE durante el período de remisión. Aunque no específicamente analizado en este estudio, la mayor parte de las articulaciones consideradas como "no remitidas" experimentaron una clara mejoría. Destacamos así mismo las escasas y poco importantes complicaciones que presentaron los pacientes.

Creemos que las infiltraciones intraarticulares con corticoides son de gran utilidad en niños y adolescentes con artritis idiopática como terapéutica básica cuando existen pocas articulaciones afectadas y como coadyuvante en las formas con afectación poliarticular o sistémica y en el grupo de las espondiloartrópatas.

## BIBLIOGRAFÍA

- Allen RC, Gross KR, Laxer RM, Malleson PN, Beauchamp RD, Petty RE. Intraarticular triamcinolone hexacetonide in the management of chronic arthritis in children. *Arthritis Rheum* 1986; 29: 997-1001.
- Hertzberger-ten Cate R, Vries-van der Vlugt BCM, Van Suijlekom-Smitt LWA, Cats A. Intra-articular steroids in pauciarticular chronic arthritis, type 1. *Eur J Pediatr* 1991; 150: 170-172.
- Padeh S, Passwell. Intraarticular corticosteroid injection in the management of children with chronic arthritis. *Arthritis Rheum* 1998; 41: 1210-1214.
- Eich GF, Halle F, Hodler J, Seger R, Willi UV. Juvenile chronic arthritis: imaging of the knees and hips before and after intra-articular steroids injection. *Pediatr Radiol* 1994; 24: 558-563.
- Huppertz HI, Gohlke F, Horwitz AE. Intra-articular steroids therapy in treatment of chronic arthritis in childhood and adolescence. *Monatsschr Kinderheilk* 1993; 141: 883-887.
- Honkanen VEA, Rautonen JK, Pelkonen PM. Intra-articular glucocorticoids in early juvenile chronic arthritis. *Acta Paediatr* 1993; 82: 1072-1074.
- Huppertz HI, Tschammler A, Horwitz AE, Schwab O. Intra-articular corticosteroids for chronic arthritis in children: efficacy and effects on cartilage and growth. *J Pediatr* 1995; 127: 317-321.
- Sherry DD, Stein LD, Reed AM, Schanberg LE, Kredich DW. Prevention of length discrepancy in young children with pauciarticular juvenile rheumatoid arthritis by treatment with intra-articular steroids. *Arthritis Rheum* 1999; 42: 2330-2334.
- Job-Deslandre C, Menkes CJ. Complications of intra-articular injections of triamcinolone hexacetonide in chronic arthritis in children. *Clin Exp Rheum* 1990; 8: 413-416.
- Sparling M, Malleson P, Wood B, Petty R. Radiographic followup of joint injected with triamcinolone hexacetonide for the management of childhood arthritis. *Arthritis Rheum* 1990; 33: 821-826.
- Huppertz HI, Pfüller H. Transient suppression of endogenous cortisol production after intraarticular steroids therapy for chronic arthritis in children. *J Rheumatol* 1997; 24: 1833-1837.
- Gilsanz V, Berstein BH. Joint calcification following intra-articular corticosteroids therapy. *Radiology* 1984; 151: 647-649.
- García-Consuegra Molina J, Merino Muñoz R, Martín Ancel A. Esteroides intraarticulares en la artritis crónica juvenil. *En Esp Pediatr* 1993; 39: 435-437.
- Petty RE, Southwood TR, Baum J, Bhattay E, Glass DN, Manners P et al. Revision of the proposed classification criteria for juvenile idiopathic arthritis: Durban, 1997. *J Rheumatol* 1998; 25: 1991-1994.
- Dougados M, Linden S, Juhlin R, Huitfeldt B, Amor B, Calin A et al. The European Spondyloarthropathy Study Group preliminary criteria for the classification of spondyloarthropathy. *Arthritis Rheum* 1991; 34: 1218-1227.
- Cabral DA, Malleson PN, Petty RE. Spondyloarthropathies of childhood. *Pediatr Clin North Am* 1995; 42: 1051-1070.
- Rotés Sala D. Técnicas de aplicación en reumatología. Tratado de infiltraciones. Barcelona: Iatros, 1996.
- Doherty M, Hazleman BL, Hutton CW, Maddison JD. Rheumatology examination and injection techniques. Londres: W.B. Saunders, 1999.
- Derenforf H, Mollmann H, Gruner A, Haak D, Gyselby G. Pharmacokinetics and pharmacodynamics of glucocorticoid suspensions after intra-articular administration. *Clin Pharmacol Ther* 1986; 39: 313-317.
- Blyth T, Hunter JA, Stirling A. Pain relief in the rheumatoid knee after injection a single-blind comparison of hydrocortisone succinate, and triamcinolone acetonide or hexacetonide. *Br J Rheum* 1994; 33: 461-463.