

# Eficacia terapéutica del ketoconazol en el síndrome de Cushing

F. Carral San Laureano<sup>a</sup>, J.L. Lechuga Campoy<sup>b</sup>, J. Merino López<sup>b</sup>,  
J. Caro Contreras<sup>b</sup> y M. Aguilar Diosdado<sup>a</sup>

<sup>a</sup>Sección de Endocrinología y <sup>b</sup>Servicio de Pediatría. Hospital Universitario Puerta del Mar. Cádiz.

(*An Pediatr* 2000; 52: 381-384)

## INTRODUCCIÓN

El síndrome de Cushing es un cuadro clínico raro en niños y adolescentes. Puede ser causado por la hipersecreción de ACTH procedente de la hipófisis o de un tumor ectópico (ACTH dependiente), o por hipersecreción autónoma adrenal de cortisol (ACTH independiente)<sup>1-5</sup>.

El retraso en el crecimiento y la ganancia ponderal progresiva suelen ser hallazgos frecuentes en el Cushing del niño, por lo que su mera presencia nos obliga al estudio del paciente hasta asegurar si hay o no hipercortisolismo y, si lo hubiera, cuál es su causa para establecer el tratamiento adecuado<sup>1,3,4</sup>. En la actualidad las únicas alternativas terapéuticas en el síndrome de Cushing son la cirugía y la radioterapia, quedando el tratamiento farmacológico sólo como una alternativa temporal de control<sup>2,3</sup>. Presentamos el caso de una niña prepuberal con enfermedad de Cushing (sin lesión morfológica demostrable) que, en espera de tratamiento definitivo, ha recibido terapia durante 2 años con ketoconazol, con aceptable tolerancia y eficacia clínica.

## OBSERVACIÓN CLÍNICA

Niña de 6 años y 4 meses de edad remitida para estudio de incremento ponderal progresivo y disminución de la velocidad de crecimiento. La paciente no presentaba antecedentes familiares ni personales de interés. Su embarazo cursó sin complicaciones, siendo el parto a término, eutócico y vía vaginal con peso al nacer de 3.600 g y talla de 51 cm. La talla diana de paciente era de 157cm (P19; -0,87 SDS).

Desde un año previo a la consulta su familia refería ganancia progresiva de peso, disminución de la velocidad de crecimiento (VC) e hipertensión arterial (140/78). A la exploración presentaba: talla 110 cm (P18; -0,93 SDS), peso 30,9 kg ( $p > 97$ ); IMC 161 %, presión arterial 135/75 (P97), obesidad troncular, cara de "luna llena", plétora facial, jiba de "búfalo" e hirsutismo en tronco y miembros. Desarrollo puberal: estadio I de Tanner.

En las exploraciones complementarias básicas destacaba colesterol 261 mg/dl y glucemia 109 mg/dl. La edad ósea coincidía con la cronológica y su pronóstico de talla (Bayley-Pinneau) era de 151,7 cm (P4; -1,7 SDS). La velocidad de crecimiento al año de seguimiento fue de 1,13 cm/año ( $P < 1$ ; -5,3 SDS).

Las determinaciones hormonales indicaron una persistente elevación del cortisol urinario (156-526  $\mu\text{g}/24$  h; normal  $< 100$   $\mu\text{g}/24$  h) y plasmático (28,6-35,6  $\mu\text{g}/\text{dl}$ ; normal: 5-25  $\mu\text{g}/\text{dl}$ ), pérdida del ritmo circadiano y ausencia de supresión del cortisol tras 1 mg de dexametasona. Las concentraciones de ACTH oscilaron entre 41 y 84 pg/ml (10-50 pg/ml).

Se realizó un test de supresión fuerte con dexametasona que resultó positivo (supresión del cortisol libre urinario un 62% con respecto al basal) y un test de desmopresina (como estímulo hipofisario de ACTH) que señaló una respuesta de cortisol superior al 45% y un ascenso de ACTH hasta 3 veces el valor basal. La resonancia hipofisaria no objetivó ninguna lesión, y tanto las pruebas de imagen torácicas como abdominales fueron normales.

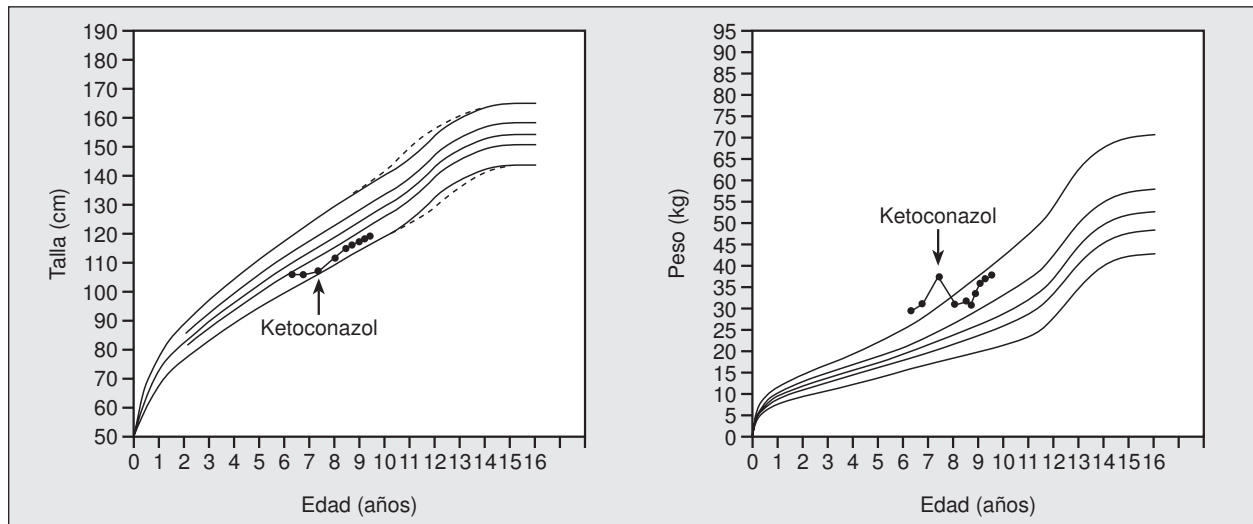
El diagnóstico realizado fue de síndrome de Cushing ACTH dependiente de origen hipofisario sin lesión morfológica demostrable, iniciándose a la edad 7 años y 4 meses tratamiento con ketoconazol a dosis crecientes, con buena tolerancia y sin efectos secundarios destacables (a excepción de leve elevación transitoria de transaminasas).

Con dosis de ketoconazol de 400 a 800 mg/día y, tras un seguimiento de 2 años, la paciente muestra gran mejoría en su peso, talla (fig. 1) y velocidad de crecimiento (VC: 6,2 cm/año; P80 = +0,9 SDS), así como una clara regresión de los estigmas cushingoides (fig. 2). Tras iniciar el tratamiento con ketoconazol se objetivó una rápida normalización del cortisol plasmático y urinario, presentando "fenómenos de escape" que han obligado a modificar la dosis del fármaco (fig. 3). Hasta la fecha las distintas pruebas de imagen realizadas siguen sin demostrar lesiones morfológicas.

**Correspondencia:** Dr. J.L. Lechuga Campoy. Sección de Endocrinología (8.ª planta). Hospital Puerta del Mar. Ana de Viya, 21. 11009 Cádiz.  
Correo electrónico: joseluislechuga@comcadiz.es.

Recibido en mayo de 1999.

Aceptado para su publicación en noviembre de 1999.



**Figura 1.** Evolución ponderostatural de la paciente antes y después del tratamiento con ketoconazol.

## DISCUSIÓN

Aunque el síndrome de Cushing es excepcional en niños y adolescentes, la presencia de obesidad central y retraso del crecimiento deben orientar hacia la posibilidad de un hipercortisolismo patológico<sup>1,2,4</sup>. La demostración de cambios en el aspecto físico (cara redondeada, plétora, jiba de búfalo e hirsutismo) y la aparición de HTA orientan, aún más, el diagnóstico sindrómico.

El síndrome de Cushing es poco frecuente antes de los 7 años de edad, presentando en niños un pico de mayor incidencia en la fase de desarrollo prepuberal<sup>1,4</sup>. La causa más frecuente son los adenomas hipofisarios secretores de ACTH (84,7%), siendo mucho menos frecuentes la secreción ectópica de ACTH (5,2%) y los adenomas suprarrenales (10,1%)<sup>1</sup>.

La confirmación del hipercortisolismo requiere la demostración de un incremento en los valores de cortisol urinario en varias determinaciones y el mantenimiento del cortisol plasmático (cortisol plasmático  $< 5 \mu\text{g/dl}$ ) tras administrar 1 mg de dexametasona<sup>1,2,4</sup>. También se consideran orientativos la presencia de valores elevados de cortisol plasmático y, sobre todo, la pérdida del ritmo circadiano del cortisol, dato este último que puede estar presente en algunas series hasta en el 100% de los niños<sup>1</sup>.

Las concentraciones de ACTH en niños con enfermedad de Cushing suelen oscilar entre 10 y 195 pg/ml, de 3 a 14 pg/ml en pacientes con patología adrenal, y de 156 a 1.340 pg/ml en pacientes con secreción ectópica de ACTH.<sup>1</sup> En nuestro caso la moderada elevación de ACTH (41-84 pg/ml) orientaba hacia un posible origen hipofisario, dato que se confirmó tanto con el test de supresión fuerte con dexametasona como con el test de estímulo hipofisario con desmopresina.

Se ha descrito que el test de supresión fuerte con dexametasona y la estimulación con CRH identifican correctamente a un 68% y un 80%, respectivamente, de los


niños con enfermedad de Cushing<sup>1</sup>. La prueba de la desmopresina representa una alternativa al CRH de gran utilidad cuando no se dispone de éste, ya que demuestra un valor predictivo para el diagnóstico del origen hipofisario equivalente al del test de CRH<sup>6,7</sup>.

La resonancia magnética es capaz de identificar un adenoma hipofisario entre el 22 y el 59% de los pacientes con enfermedad de Cushing<sup>1,8,9</sup>. En nuestra paciente repetidas pruebas de imagen persisten sin demostrar lesiones. Aunque la cateterización de senos petrosos (CS-PI) no debe ser recomendada como un procedimiento de rutina en el proceso diagnóstico del síndrome de Cushing, resulta de gran utilidad para confirmar el origen hipofisario de ACTH cuando las pruebas dinámicas no lo consiguen o el estudio de imagen es negativo. Sin embargo, predice correctamente la lateralización del microadenoma sólo entre el 48,3 y el 80% de los casos<sup>1,9,10</sup>.

En nuestra paciente, inicialmente no se realizó el CS-PI ante la evidencia de las pruebas hormonales sobre el origen hipofisario de la hipersecreción de ACTH y la poca fiable información que aporta la prueba sobre la lateralización de la hipersecreción. La edad de la paciente, la necesidad de anestesia general y la posibilidad de efectos secundarios (0,2-23%)<sup>2</sup> apoyaron esta decisión.

En la actualidad las únicas alternativas terapéuticas para la enfermedad de Cushing son la cirugía y la radioterapia, quedando el tratamiento farmacológico sólo como una alternativa temporal de control<sup>2,3</sup>. Si bien la cirugía representa el único tratamiento definitivo de la enfermedad de Cushing, el porcentaje de curación en seguimientos a largo plazo de niños sometidos a cirugía transfenoidal es sólo de aproximadamente el 50%<sup>11,12</sup>.

La radioterapia es capaz de controlar la sintomatología en un 80-85% de los niños; sin embargo, la respuesta se observa generalmente a los 6-9 meses del tratamiento, aunque puede demorarse hasta los 2 años<sup>13</sup>. En la ac-



**Figura 2.** Aspecto en la paciente antes (**A** y **B**) y tras 2 años de tratamiento con ketoconazol (**C** y **D**). Obsérvese la disminución de la obesidad, plétora facial e hirsutismo.

tualidad se la considera útil en enfermedad persistente por su eficacia y escasa morbilidad<sup>14</sup>, aunque para algunos autores<sup>2,13</sup> la radioterapia hipofisaria pudiera ser considerada como terapia primaria de elección en la enfermedad de Cushing del niño.

Es una opinión contrastada que el ketoconazol debería considerarse el tratamiento médico de elección, cuando se requiera, en la mayoría de los pacientes con síndrome de Cushing<sup>15-20</sup>. A las dosis de 600-1.000 mg/diarios, en tomas repartidas, se consigue una nor-

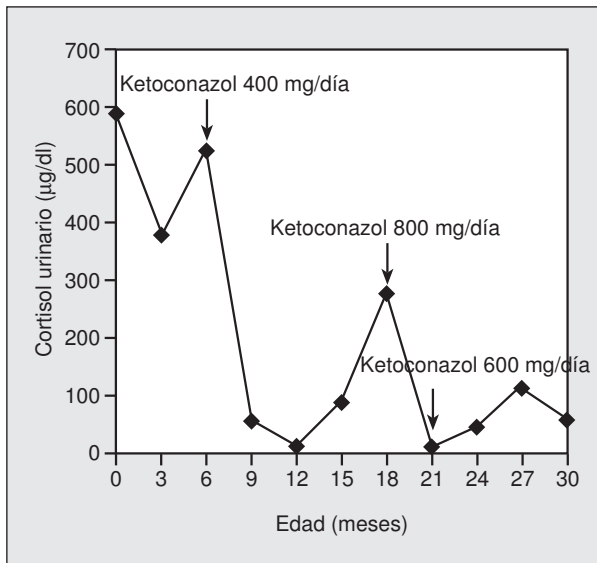


Figura 3. Evolución del cortisol libre urinario.

malización rápida y mantenida del cortisol plasmático y libre en orina<sup>15,18</sup>. Este efecto puede ser parcialmente compensado por un incremento de ACTH hipofisaria, siendo por ello necesario monitorizar el tratamiento (cortisol libre urinario y ACTH) para ajustar su dosificación. El tratamiento con ketoconazol exige controlar las enzimas hepáticas periódicamente con el fin de ajustar la dosis o suspender la medicación. La elevación de enzimas hepáticas suele ser transitoria, aparece entre los 7 y 30 días del tratamiento y se normaliza (la mayoría de las veces) a pesar de continuar con el tratamiento con ketoconazol<sup>3,15</sup>.

Los estudios que demuestran la utilidad del ketoconazol en el tratamiento de la enfermedad de Cushing son múltiples<sup>15-20</sup>. En la mayoría de las series publicadas, tras la administración de 400 a 800 mg/día de ketoconazol se produce una rápida normalización del cortisol y una pronta mejoría clínica, siendo estas dosis, bien toleradas generalmente<sup>16-20</sup>. Sin embargo, no hemos encontrado ningún caso publicado de tratamiento prolongado (superior a 12 meses) con ketoconazol en niños prepúberales. La aceptable tolerancia, ausencia de efectos secundarios destacables y la eficacia clínica en nuestro caso parece indicar que, también en niños prepúberales, el ketoconazol puede ser considerado como eficaz y seguro en el control del hipercortisolismo patológico. De todas formas, consideramos que nuestra aportación de un único paciente prepúberal hace necesarios otros estudios que confirmen los beneficios de este medicamento.

### Agradecimientos

Los autores agradecemos a Francisco Tamayo Pino su colaboración en la realización y revelado de las fotografías.

### BIBLIOGRAFÍA

- Magiakou MA, Mastorakos G, Olfield EH. Cushing's syndrome in children and adolescents: presentation, diagnosis, and therapy. *N Engl J Med* 1994; 331: 629-636.
- Orth DN. Cushing syndrome. *N Engl J Med* 1995; 12: 791-803.
- Miller WL, Tyrrell JB. The adrenal cortex. En: Felig P, Baxter J, Frohman L, editores. *Endocrinology and metabolism*. Nueva York: McGraw-Hill, 1995; 659-711.
- Leinung MC, Zimmerman D. Cushing's disease in children. *Endocrinol Metab Clin North Am* 1994; 23: 629-639.
- Findling JW, Doppman JL. Biochemical and radiologic diagnosis of Cushing's syndrome. *Endocrinol Metab Clin North Am* 1994; 23:511-537.
- Malerbi DA, Mendoca BB, Liberman B. The desmopressin stimulation test in the differential diagnosis of Cushing's syndrome. *Clin Endocrinol* 1993; 38: 463-472.
- Newell-Price J. The desmopressin test and Cushing's syndrome: Current state of play. *Clin Endocrinol* 1997; 47: 173-174.
- Weber A, Trainer PJ, Grossman AB, Afshar F. Investigation, management and therapeutic outcome in 12 cases of childhood and adolescent Cushing's syndrome. *Clin Endocrinol* 1995; 43: 19-28.
- Knappe UJ, Lüdecke DK. Transnasal microsurgery in children and adolescents with Cushing's disease. *Neurosurgery* 1996; 39: 484-493.
- Oldfield EH, Doppman JL. Petrosal sinus sampling with and without corticotropin-releasing hormone for the differential diagnosis of Cushing's syndrome. *N Engl J Med* 1991; 325: 897-905.
- Leinung MC, Kane LA, Scheithauer BW, Carpenter PC, Laws ER. Long term follow-up of transphenoidal surgery for the treatment of Cushing's disease in childhood. *J Clin Endocrinol Metab* 1995; 80: 2475-9.
- Devoe DJ, Miller WL, Conte FA, Kaplan SL. Long-term outcome in children and adolescents after transphenoidal surgery for Cushing's disease. *J Clin Endocrinol Metab* 1997; 82: 3196-3202.
- Jennings AS, Liddle GW, Orth DN. Results of treating childhood Cushing's disease with pituitary irradiation. *N Engl J Med* 1977; 297: 958-962.
- Estrada J, Boronat M, Mielgo M. The long-term outcome of pituitary irradiation after unsuccessful transphenoidal surgery in Cushing's disease. *N Engl J Med* 1997; 336: 172-177.
- Miller JW, Crapo L. The medical treatment of Cushing's syndrome. *Endocr Rev* 1993; 14 443-458.
- Sonino N, Boscaro M, Paoletta A, Mantero F, Ziliotto D. Ketoconazole treatment in Cushing's syndrome: experience in 34 patients. *Clin Endocrinol* 1991; 35: 347-352.
- Sonino N. The use of ketokonazole as an inhibitor of steroid production. *N Engl J Med* 1987; 317: 812-818.
- Loli P, Berselli ME, Tagliaferri MA. Use of ketoconazole in the treatment of Cushing's syndrome. *J Clin Endo Metab* 1986; 63: 1365-1371.
- McCance DR, Hadden DR, Kennedy L, Sheridan B, Atkinson AB. Clinical experience with ketoconazole as a therapy for patients with Cushing's syndrome. *Clin Endocrinol* 1987; 27: 593-599.
- Tabarin A, Navarrene A, Guérin J. Use of ketokonazole in the treatment of Cushing's disease and ectopic ACTH syndrome. *Clin Endocrinol* 1991; 34: 63-69.